

В. П. Сокол, И. А. Верес, О. А. Пересада,
А. Н. Барсуков, Т. В. Зновец

ОЦЕНКА ЭФФЕКТИВНОСТИ КОМПЛЕКСНОГО ЛЕЧЕНИЯ ПОСЛЕРОДОВОЙ СУБИНВОЛЮЦИИ МАТКИ

Белорусская медицинская академия последипломного образования
УЗ «3-я ГКБ имени Е. В. Клумова»

Цель исследования – изучение клинической эффективности комплексного лечения послеродовой субинволюции матки с внутриматочным диализом раствора левофлоксацина путем оценки корреляционных взаимосвязей между размером полости матки, уровнем норадреналина и холинэстеразы в сыворотке крови родильниц. Обследовано 35 родильниц с ПСМ (средний возраст $26,1 \pm 2,2$), находившихся в физиологическом послеродовом отделении УЗ «3-я городская клиническая больница имени Е. В. Клумова» г. Минска. Контрольную группу составили 19 родильниц с физиологическим послеродовым периодом (средний возраст $24,5 \pm 2,1$). В основную группу включены 17 пациентов, которые получали медикаментозную терапию в соответствии с протоколом лечения в комплексе с внутриматочным диализом раствора левофлоксацина в объеме 20 мл, разведенного в 20 мл растворителя хлоргексидина, с помощью шприца в полость матки струйно 1 раз в сутки в течение 3–5-х дней. Дополнительно назначали процедуры ПеМП на низ живота в области проекции матки с 1-х суток после родов ежедневно 1 раз в день. Группу сравнения составили 18 пациентов, получавших только медикаментозное лечение (внутримышечное введение раствора окситоцина по 5 МЕ через 12 часов, внутривенное введение раствора цефотаксима внутривенно по 1 г через 8 часов) в течение 5 дней. Полученные результаты убедительно демонстрируют снижение уровня норадреналина и увеличение активности холинэстеразы в сыворотке крови родильниц при развитии послеродовой субинволюции матки, что ассоциировано с увеличением размеров маточной полости. После комплексной терапии родильниц с применением внутриматочного диализа раствором левофлоксацина произошло уменьшение размера полости матки в 2,82 раза, в то время как при традиционной терапии – в 1,34 раза.

Ключевые слова: послеродовая субинволюция матки, лечение, родильницы, левофлоксацин, диализ полости матки.

V. P. Sokol, I. A. Veres, O. A. Peresada, A. N. Barsukov,
T. V. Znovets

EVALUATION OF THE EFFICACY OF COMPLEX TREATMENT OF POSTPARTUM UTERINE SUBINVOLUTION

The aim of the study was to study the clinical effectiveness of the complex treatment of postpartum subinvolution of the uterus with intrauterine dialysis of levofloxacin solution by assessing the correlation between the size of the uterine cavity, the level of norepinephrine and cholinesterase in the blood serum of puerperas. We examined 35 puerperas with SCI (mean age 26.1 ± 2.2) who were in the physiological postpartum department of the ME "3rd City Clinical Hospital named after E. V. Klumova, Minsk. The control group consisted of 19 puerperas with a physiological postpartum period (mean age 24.5 ± 2.1). The main group included 17 patients who received drug therapy in accordance with the treat-

ment protocol in combination with intrauterine dialysis of a solution of levofloxacin in a volume of 20 ml, diluted in 20 ml of chlorhexidine solvent, using a syringe into the uterine cavity bolus 1 time per day for 3–5 days. In addition, AMF procedures were prescribed for the lower abdomen in the area of the projection of the uterus from the 1st day after childbirth every day 1 time per day. The comparison group consisted of 18 patients who received only drug treatment (intramuscular injection of a solution of oxytocin at 5 IU after 12 hours, intravenous administration of a solution of cefotaxime intravenously at a dose of 1 g after 8 hours) for 5 days. The results obtained convincingly demonstrate a decrease in the level of norepinephrine and an increase in the activity of cholinesterase in the blood serum of puerperas with the development of postpartum subinvolution of the uterus, which is associated with an increase in the size of the uterine cavity.

Key words: *postpartum uterine subinvolution, treatment, puerperas, levofloxacin, uterine cavity dialysis.*

В структуре акушерской заболеваемости продолжает лидировать послеродовая субинволюция матки (ПСМ), что обуславливает медицинскую и социальную значимость дальнейшего совершенствования методов лечения этой патологии. Необходимо отметить, что ПСМ является одним из частых проявлений вторично-инфекционного гипотонического послеродового эндометрита (ВИГПЭ), возникающего вследствие нарушения сократительной функции матки в родах и ее гипотонии в послеродовом периоде [1]. Длительная гипотония матки, расширение ее полости на фоне нарушенной сократительной способности миометрия способствуют формированию застойных процессов с последующим развитием воспалительного процесса, возникающего, как правило, вследствие активации условно-патогенной флоры нижних половых путей или сопутствующей инфекционно-воспалительной урогенитальной патологии [2].

Применение лекарственных средств, нивелирующих воспалительные явления в полости матки, является патогенетически обоснованным при патологических процессах, в частности при ПСМ и эндометрите [4].

Наше внимание привлек фармакопейный препарат левофлоксацин, производитель РБ, который является антибиотиком фторхинолонового ряда – каждый флакон (100 мл) содержит 5 мг/мл препарата. Препарат обладает бактерицидным широким

противомикробным спектром действия, подавляет синтез ДНК микроорганизмов. Он эффективен в отношении ряда грамположительных и грамотрицательных микробов. Препарат широко применяется при лечении воспалительных заболеваний в гинекологии, инфекции верхних дыхательных и мочевыводящих путей.

Переменное магнитное поле (ПеМП) оказывает противовоспалительное, противоотечное, противоболевое действие, усиливает сократительную функцию гладких миоцитов [2].

Цель исследования – изучение клинической эффективности комплексного лечения послеродовой субинволюции матки с внутриматочным диализом раствора левофлоксацина путем оценки корреляционных взаимосвязей между размером полости матки, уровнем норадреналина и холинэстеразы в сыворотке крови рожениц.

Материалы и методы

Обследовано 35 рожениц с ПСМ (средний возраст $26,1 \pm 2,2$), находившихся в физиологическом послеродовом отделении УЗ «3-я городская клиническая больница имени Е. В. Клунова» г. Минска. На обследуемых заводили формализованную карту болезни, в которой регистрировали данные анамнеза, объективного клинического обследования, результаты лабораторных и инструментальных исследований. Контрольную группу составили 19 рожениц

с физиологическим послеродовым периодом (средний возраст $24,5 \pm 2,1$).

Для исключения субъективного подхода в назначении лечения формирование групп исследования осуществляли рандомизированно методом конвертов с указанием алгоритма лечения, половина рекомендаций для основной группы, половина – для группы сравнения. Конверт выбирался случайно после осмотра пациентки.

В основную группу включены 17 пациентов, которые получали медикаментозную терапию в соответствии с протоколом лечения в комплексе с внутриматочным диализом раствора левофлоксацина в объеме 20 мл, разведенного в 20 мл растворителя хлоргексидина, с помощью шприца в полость матки струйно 1 раз в сутки в течение 3–5-х дней. Дополнительно назначали процедуры ПеМП на низ живота в области проекции матки с 1-х суток после родов ежедневно 1 раз в день. Группу сравнения составили 18 пациентов, получавших только медикаментозное лечение (внутримышечное введение раствора окситоцина по 5 МЕ через 12 часов, внутривенное введение раствора цефотаксима внутривенно по 1 г через 8 часов) в течение 5 дней. Критериями остановки проведения внутриматочного диализа считали: отсутствие жалоб, нормализацию характера лохий, уменьшение размеров матки и ее полости до общепринятых нормативных значений, формирование внутреннего зева.

Биохимические показатели в сыворотке крови родильниц определяли до начала лечения и после терапии. Определение концентрации сывороточной холинэстеразы (ХЭ) кинетическим методом проводили на биохимическом анализаторе «Clima», Испания. Исследование содержания норадреналина (NoA) в сыворотке осуществляли иммуноферментным методом на анализаторе «Витязь Ф300» (Республика Беларусь) с использованием наборов реагентов «Human Noradrenalin ELISA Kit», Bioassay Technology

Laboratory. Инструментальное обследование включало трансвагинальное и трансабдоминальное ультразвуковое исследование органов малого таза (УЗИ) с целью выявления субинволюции. В послеродовом периоде, в первые сутки, проводился посев из цервикального канала с целью оценки наличия патогенной микрофлоры. По результатам первичных посевов оценивалась степень обсемененности.

Статистическую обработку результатов исследования проводили с помощью программы STATISTICA 12.6. Проверку числовых значений на нормальность распределения осуществляли с использованием критерия Шапиро-Уилка. Переменные, имеющие нормальное распределение, выражали как среднее значение \pm стандартное отклонение ($Mean \pm Sd$), анализ между группами проводили с помощью t -критерия и однофакторного дисперсионного анализа. Характер связи между явлениями оценивали путем вычисления коэффициента корреляции Пирсона (r). Достоверными считались различия между сравниваемыми группами при значениях $p < 0,05$.

Результаты и обсуждение

Проведенный анализ заболеваний у родильниц сравниваемых групп показал, что наиболее часто встречались кольпит – у 62,8 %, патология щитовидной железы – у 17,4 %, ожирение – у 14,3 %. Во время беременности выявлено многоводие – у 11,4 %, анемия легкой степени – у 45,7 %. Наиболее частым осложнением родов было слабость родовой деятельности (14,2 %), нарушение отделения последа (5,7 %).

Следует отметить, что выраженность во всех проявлениях ПСМ у пациенток в двух группах до лечения была сопоставима и не имела значимых различий. У всех родильниц отмечались жалобы на тянущие боли внизу живота, кровянистые выделения из половых путей в различной степени выраженности. При вагинальном

исследовании у всех родильниц определялась замедленная инволюция матки, ее чувствительность при пальпации, проходимость цервикального канала составила 2–3 см на всем протяжении. В периферической крови отмечался уровень лейкоцитов в пределах $11,4 \pm 0,7 \times 10^9/\text{л}$, палочкоядерный сдвиг лейкоцитарной формулы влево – до $7,3 \pm 0,2 \%$ и увеличение СОЭ до $30,1 \pm 6,2$ мм/час и лейкоцитарного индекса интоксикации (ЛИИ) свыше 1,9 единиц. По результатам первичных посевов пациентки обеих групп были сопоставимы: в основной группе значительный рост условно-патогенной микрофлоры определялся в 9 (53,0 %), умеренный – в 5 (29,4 %), незначительный – в 3 (17,6 %); в группе сравнения значительный рост определялся в 10 (55,6 %), умеренный – в 5 (27,7 %), незначительный – в 3 (16,7 %); при этом в 34,3 % случаев высевался *Enterococcus faecalis*, в 22,8 % – *Enterococcus faecium*, в 42,9 % – *Escherichia coli*. В основной группе моноинфекция встречалась в 88,2 % случаев, в группе сравнения – в 83,3 %. Ультразвуковыми критериями ПСМ явилось увеличение переднезаднего размера матки и ее объема по сравнению с показателями здоровых родильниц и формирование патологически расширенной полости до $17,1 \pm 0,7$ мм ($p = 0,002$), в основной группе и до $17,0 \pm 0,6$ мм ($p = 0,002$) в группе сравнения (таблица 1, рисунок 1).

Изучение клинической эффективности терапии у родильниц основной группы позволило сделать вывод о том, что проведение орошения полости матки левофлоксацином способствовало улучшению субъективной симптоматики по таким параметрам как жалобы на боли внизу живота, патологические кровянистые выделения из половых путей. У родильниц двух групп наблюдалась следующая динамика клинической картины заболевания под влиянием терапии. При изначально сопоставимом уровне лейкоцитов влиянием проведенного лечения этот показатель снизился до $5,2 \pm 0,2 \times 10^9/\text{л}$ в основной группе ($p = 0,01$), тогда как в группе сравнения – всего лишь до $9,4 \pm 2,1$ ($p = 0,02$). Уровень снижения палочкоядерных нейтрофилов в основной группе составил $3,1 \pm 0,6 \%$, в группе сравнения – $5,2 \pm 1,1 \%$ ($p = 0,02$); уровень ЛИИ в основной группе снизился до 0,8 единиц, в группе сравнения – до 1,5 единицы, что свидетельствует о более высокой эффективности комплексного лечения с включением внутриматочного орошения полости матки раствором левофлоксацина и процедур ПемП на сократительную активность матки.

До лечения в основной и сравниваемой группах активность ХЭ в сыворотке была повышена более чем в 1,6 раза по сравнению со здоровыми родильницами: значение ХЭ в основной группе составило $3395,2 \pm 321,1$ Ед/л ($p = 0,032$), в группе

Таблица 1. Размеры полости матки у родильниц в динамике лечения (Mean ± Sd)

Группы	Контрольная группа (n = 19)	Основная группа (n = 17)		Группа сравнения (n = 18)	
	3–7-е сутки	3-е сутки	6-е сутки	3-е сутки	6-е сутки
Размер полости матки, мм	$5,2 \pm 0,8$	$17,2 \pm 0,7$ $p = 0,002$ $p_1 - \text{НЗ}$	$6,1 \pm 0,4$ $p - \text{НЗ}$ $p_1 = 0,044$ $p_2 = 0,002$	$17,9 \pm 0,6$ $p = 0,002$	$13,4 \pm 0,5$ $p = 0,033$ $p_2 = 0,049$

Примечание. p – статистически значимая разница между данными основной/сравниваемой групп и контрольной группы; p_1 – статистически значимая разница между данными основной группы и группы сравнения в соответствующие сроки наблюдения; p_2 – статистически значимая разница между данными основной группы/группы сравнения на 3-е и 7-е сутки наблюдения; НЗ – различия между группами статистически незначимы.

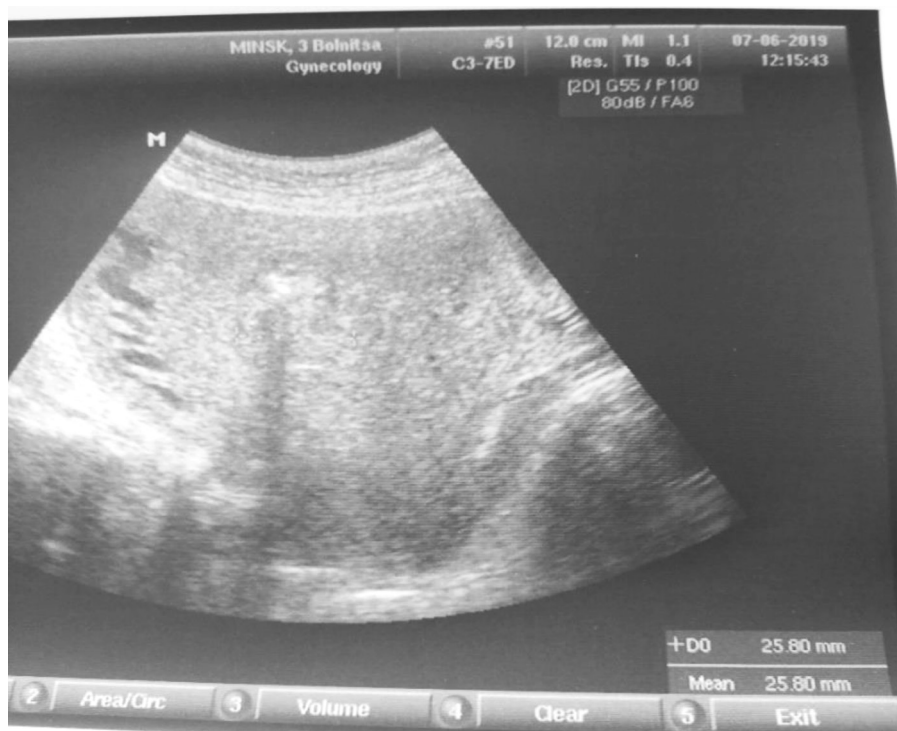

Рисунок 1. Ультразвуковая картина у роженицы с ПСМ (расширение полости до 25,8 мм) на 3-е сутки после родов

сравнения – $3403,2 \pm 344,8$ Ед/л ($p = 0,032$). Так, уровень НоА у рожениц основной группы был снижен по сравнению с параметрами контрольной группы в 1,44 раза ($p = 0,034$), в группе сравнения – в 1,43 ($p = 0,033$). Анализ полученных данных свидетельствует о достоверном снижении концентрации медиаторов симпатического и парасимпатического отделов ВНС при нарушении сократительной функции матки. По-видимому, основными причинами формирования застойного геморрагического послеродового экссудата полости матки явились нарушение сократительной функции миометрия, а также значительный рост микробной обсемененности. На рисунках 2 и 3 представлен результат корреляционного анализа взаимосвязи между размером полости матки и уровнем НоА и ХЭ в сыворотке крови у рожениц с ПСМ до лечения.

Выявлена сильная обратная зависимость между содержанием НоА и размером маточной полости ($r = -0,70$; $p < 0,001$) (рисунок 2), а также выраженная прямая зависимость между активностью ХЭ и раз-

мером маточной полости ($r = 0,71$; $p < 0,001$) (рисунок 3).

Так, ослабляющее влияние повышенной ХЭ на тонус маточной мускулатуры реализуется посредством снижения содержания ацетилхолина в синаптических структурах миометрия, который оказывает стимулирующее влияние на мышечный тонус матки. В то же время, наблюдается снижение тонизирующего влияния НоА на рецепторный аппарат миометрия, что обуславливает формирование и прогрессирующее увеличение патологической полости в матке.

Полученные нами результаты впервые убедительно демонстрируют снижение уровня НоА и увеличение активности ХЭ в сыворотке крови рожениц при развитии ПСМ, что ассоциировано с увеличением размеров маточной полости.

В таблице 1 представлена динамика размеров полости матки по данным сонографии матки у рожениц с ПСМ под влиянием терапии.

На 3-е сутки наблюдения величина полости матки в основной и группе сравнения

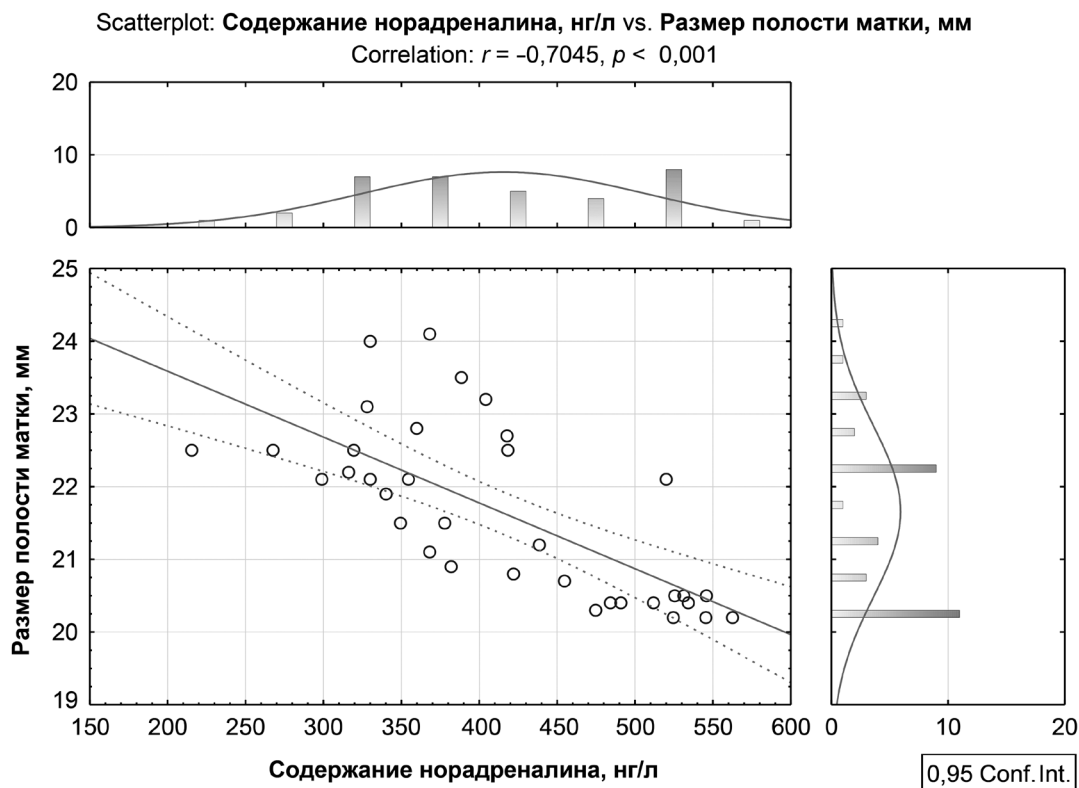


Рисунок 2. Корреляционная зависимость между содержанием норадреналина и размером полости матки у рожениц с ПСМ до лечения (коэффициент корреляции $r = -0,70; p < 0,001$; 95 % доверительный интервал)

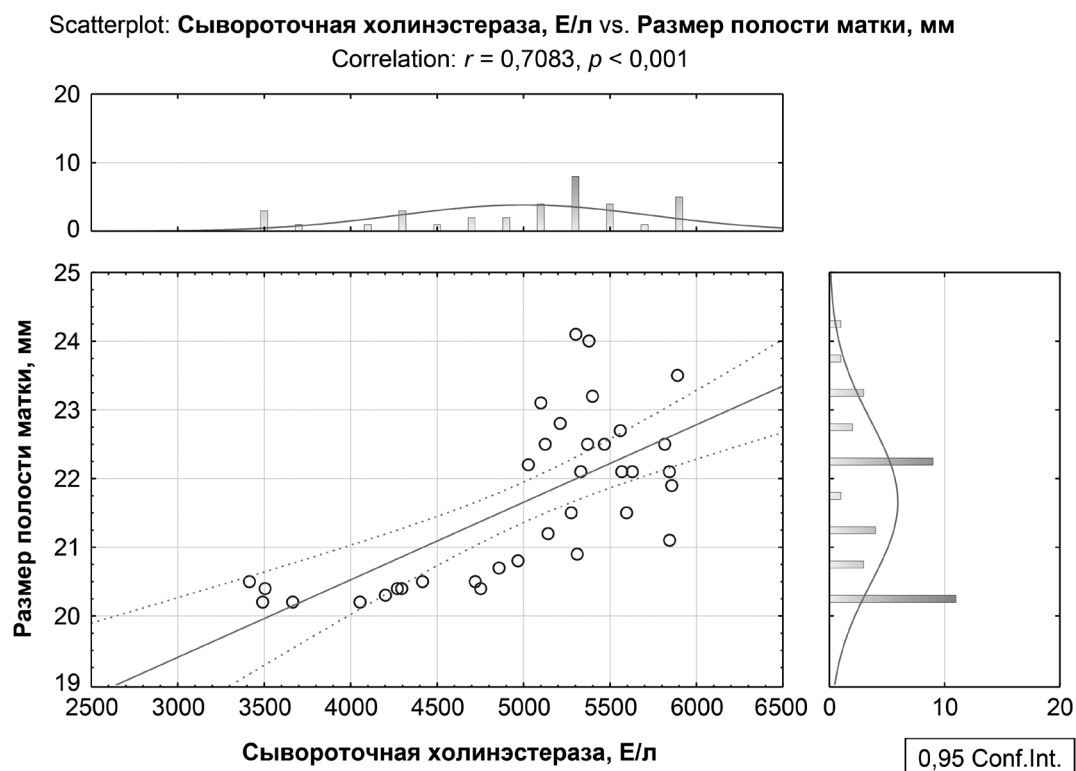


Рисунок 3. Корреляционная зависимость между активностью сывороточной холинэстеразы и размером полости матки у рожениц с ПСМ до лечения (коэффициент корреляции $r = 0,71; p < 0,001$; 95 % доверительный интервал)

значимо отличалась от контрольных значений ($17,2 \pm 0,7$ и $17,9 \pm 0,6$ мм соответственно; $p = 0,002$) и против $5,2 \pm 0,8$ мм, что является прямым подтверждением нарушения сократительной функции матки у родильниц с ПСМ. Также в эти сроки наблюдения у родильниц сохранялась тенденция к увеличению переднезаднего размера матки на фоне значительного и умеренного роста условно-патогенной флоры из цервикального канала, что свидетельствовало о персистенции застойного послеродового экссудата в полости и сниженной сократительной активности матки.

Спустя 3–4 суток комплексного лечения, включающего внутриматочное орошение раствором левофлоксацина и процедур ПемП, в основной группе наблюдалась нормализация размеров полости матки и достоверное их уменьшение в 2,82 раза в сравнении с исходными значениями ($p_2 = 0,002$), так и с данными в группе сравнения ($p_1 = 0,044$). У пациенток, получавших только унифицированную терапию, размеры полости матки снизились по сравнению с исходной величиной в 1,34 раза ($p_2 = 0,049$), однако их уровень превышал таковой в контрольной группе.

Так, на 6-е сутки после родов у 3-х из родильниц группы сравнения диагностировали инфицированную ПСМ, что обусловило проведение дополнительной терапии в виде кюретажа полости матки, смены антибиотиков, и как следствие, удлинение продолжительности пребывания в стационаре до 9–10 суток после родов. Остальные 17 родильниц основной группы были выписаны из стационара, по данным катмнеза послеродовых осложнений у них не выявлено.

После лечения значение ХЭ в основной группе составило $2468,3 \pm 251,1$ Ед/л и приблизилось к параметрам здоровых родильниц, в группе сравнения – $3006,7 \pm 305,4$ Ед/л. Таким образом, произошло снижение уровня ХЭ у родильниц

основной группы по сравнению с параметрами до лечения в 1,34 раза ($p = 0,033$), в группе сравнения – в 1,1 ($p = 0,048$). Следовательно, лечение ПСМ, сопровождающейся гипотонией и застойными явлениями в полости матки, должно быть направлено на повышение контрактильной способности миометрия, а также внутриматочного орошения растворами, оказывающих санитизирующее влияние на микробное содержимое полости.

В результате проведенных исследований установлено, что под влиянием комплексной терапии снижается частота осложненного течения послеродового периода с развитием инфицированной ПСМ в сравнении с группой пациенток с унифицированной терапией.

Выводы

1. Разработан способ лечения субинволюции матки у родильниц путем проведения внутриматочного диализа раствора левофлоксацина 1 раз в сутки в течение 3–5-х дней.

2. Установлены следующие критерии эффективности комплексной терапии родильниц с применением внутриматочного диализа раствором левофлоксацина: значимое уменьшение размера полости матки в 2,82 раза ($p_2 = 0,002$), в то время как при традиционной терапии – в 1,34 раза ($p_2 = 0,049$, а также снижение уровня ХЭ у родильниц основной группы в 1,34 раза ($p = 0,033$), в группе сравнения – в 1,1 ($p = 0,048$).

3. Выявлена сильная обратная зависимость между содержанием НоА и размером маточной полости ($r = -0,70$; $p < 0,001$), а также выраженная прямая зависимость между активностью ХЭ и размером маточной полости ($r = 0,71$; $p < 0,001$), что обуславливает ослабляющее влияние на мышечный тонус матки и способствует прогрессирующему увеличению патологической полости в матке.

Литература

1. Верес, И. А. Анализ клинических проявлений послеродовой субинволюции матки как предстатии гипотонического послеродового эндометрита / И. А. Верес // Рос. вестн. акушера-гинеколога. – 2020. – Т. 20, № 5. – С. 84–90.
2. Верес, И. А. Применение переменного магнитного поля для профилактики послеродового эндометрита / И. А. Верес, О. А. Пересада, Н. С. Саватеева, И. М. Гологутская // Мед. журн. – 2017. – № 2. – С. 68–73.
3. Положительное решение о выдаче патента на изобретение РБ по заявке № а 20210092 от 24.12.2021 г. «Средство для лечения акушерской раны, осложненной гипотонией матки»; авторы: И. А. Верес, В. П. Сокол.
4. Тирская, Ю. И. Профилактика послеродового эндометрита у родильниц с различной степенью инфекционного риска с применением аппликационной формы сорбента / Ю. И. Тирская [и др.] // Рос. мед. журн. – 2015. – № 3. – С. 36–42.

References

1. Veres, I. A. Analiz klinicheskikh proyavlenij poslerodovoj subinvolyucii matki kak predstadii gipotonicheskogo poslerodovogo endometrita / I. A. Veres // Ros. vestn. akushera-ginekologa. – 2020. – Vol. 20, № 5. – S. 84–90.
2. Veres, I. A. Primenenie peremennogo magnitnogo polya dlya profilaktiki poslerodovogo endometrita / I. A. Veres, O. A. Peresada, N. S. Savateeva, I. M. Gologutskaya // Med. zhurn. – 2017. – № 2. – S. 68–73.
3. *Polozhitel'noe* reshenie o vydache patenta na izobretenie RB po zayavke № а 20210092 ot 24.12.2021 g. «Sredstvo dlya lecheniya akusherskoj rany, oslozhnennoj gipotoniej matki»; avtory: I. A. Veres, V. P. Sokol.
4. Tirskaya, Yu. I. Profilaktika poslerodovogo endometrita u rodil'nic s razlichnoj stepen'yu infekcionnogo riska s primeneniem applikacionnoj formy sorbenta / Yu. I. Tirskaya [et al.] // Ros. med. zhurn. – 2015. – № 3. – S. 36–42.

Поступила 28.07.2023 г.