

**Б.П. Шитик**

**КЛИНИЧЕСКИЕ И ПАТОГИСТОЛОГИЧЕСКИЕ  
ОСОБЕННОСТИ АСТРОЦИТАРНЫХ ОПУХОЛЕЙ**

*Научный руководитель: канд. мед. наук, доц. С.М. Полякова*

*Кафедра патологической анатомии*

*Белорусский государственный медицинский университет, г. Минск*

**B.P. Shitik**

**CLINICAL AND PATHOHISTOLOGICAL FEATURES  
OF ASTROCYTIC TUMORS**

*Tutor: PhD, associate professor S.M. Poliakova*

*Department of Pathological Anatomy*

*Belarusian State Medical University, Minsk*

**Резюме.** Глиобластома является наиболее частой первичной злокачественной опухолью головного мозга с преимущественно астроцитарной дифференцировкой и характеризуется крайне неблагоприятным прогнозом.

**Ключевые слова:** глиобластома, Grade, мутация гена IDH, выживаемость.

**Resume.** Glioblastoma is the most common primary malignant brain tumor with predominantly astrocytic differentiation and is characterized by an extremely unfavorable prognosis.

**Keywords:** glioblastoma, Grade, IDH gene mutation, survival.

**Актуальность.** Среди нейроэпителиальных опухолей на астроцитарные глиомы приходится около 75%, из них наиболее злокачественной является глиобластома. Менее 10% пациентов с астроцитомами Grade 2 и 3 живут более 5 лет, а с глиобластомой – лишь 5% [1]. Пол, возраст, локализация опухоли, а также гистологические ее варианты и сроки развития рецидивов влияют на течение заболевания. Выявление значимых клинических и молекулярно-биологических факторов позволит разработать индивидуальные подходы к лечению пациентов с данной патологией, а также увеличить продолжительность и качество их жизни [2]. В последнее время появились данные о прогностической значимости мутации гена IDH, что важно при назначении химиотерапевтического лечения. IDH1 (кодон 132) и IDH2 (кодон 172) – это гены, кодирующие фермент изоцитратдегидрогеназу, катализирующий окислительное декарбоксилирование изоцитрата до  $\alpha$ -кетоглутарата в цикле Кребса с образованием NADPH, необходимого для регенерации восстановленного глутатиона – основного клеточного антиоксиданта. Полномка гена IDH приводит к нарушению окислительного декарбоксилирования изоцитрата ферментом IDH и как итог происходит повышение уровня 2-гидроксиглутарата. По некоторым данным, 2-гидроксиглутарат ингибирует активность  $\alpha$ -кетоглутарат-зависимых диоксигеназ, необходимых для процессов деметилирования гистонов [3]. Следовательно, мутация гена IDH, провоцируя оксидантный стресс, способствует генетическим перестройкам и может являться причиной развития глиальных опухолей. С другой стороны, клетки IDH-mut, становятся более восприимчивыми к противоопухолевой терапии, в основе которой лежит образование активных форм кислорода [4].

**Цель:** проанализировать влияние клинических данных (пол, возраст, локализация опухоли), гистологических вариантов строения опухоли и сроки

развития рецидивов на течение заболевания, а также определить прогностическую значимость мутации IDH.

### Задачи:

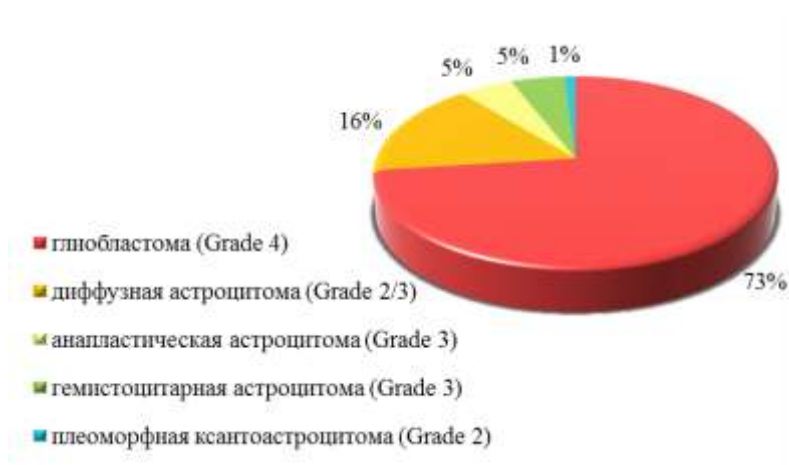1. Изучить клинические данные биопсийных карт исследованных пациентов.
2. Проанализировать морфологические изменения, описанные в гистологических заключениях
3. Охарактеризовать и сравнить гистологические изменения в препаратах, окрашенных с помощью гистохимических окрасок и иммуногистохимии.

**Материалы и методы.** Изучены гистологические препараты, данные заключений патогистологических и иммуногистохимических исследований (ИГХИ), а также клинические карты 81 пациента с астроцитарными опухолями на базе ГУ РНПЦ Онкологии и медицинской радиологии им. Н. Н. Александрова.

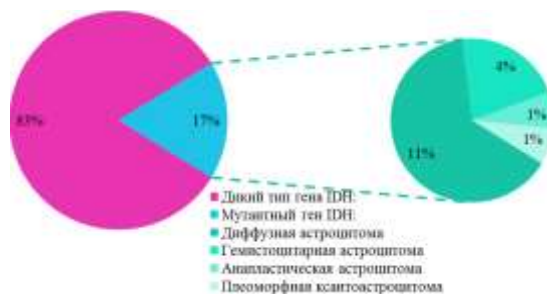Микропрепараты были окрашены гематоксилином-эозином. При ИГХИ использовались антитела к глиофибрилярному кислому белку (glial fibrillary acidic protein, GFAP), IDH.

Верифицировались различные маркеры глиальных опухолей головного мозга: белок S-100, супрессор p53, белок пролиферации Ki-67, маркер активации эндотелия CD34, CD 68 и LCA. Статистическая обработка проведена с помощью программ Microsoft Excel и Statistica 10.0.

**Результаты и их обсуждение.** Среди пациентов было 41 женщина и 40 мужчин. Медиана возраста составила  $60 \pm 12,82$  лет. В 16% наблюдалась диффузная астроцитома с/без мутации гена IDH (grade 2), у 5% анапластическая астроцитома с/без мутации гена IDH (grade 3), у 73% глиобластома с/без мутации гена IDH (grade 4) и в единичных случаях были поставлены другие диагнозы (диаграмма 1, 2). Все пациенты получили комбинированное лечение, включающее оперативное вмешательство в виде удаления опухоли, облучение и химиотерапию в послеоперационном периоде.

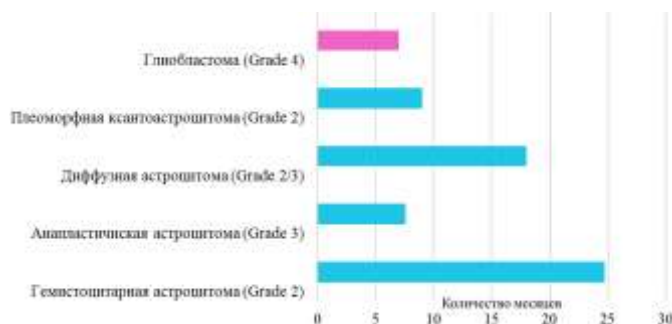


Диagr. 1 – Морфология выявленных опухолей




**Диагр. 2** – Наличие мутаций гена в астроцитарных опухолях

Из всех астроцитарных опухолей Grade 2 и Grade 3 мутации гена имели 68% опухолей, при этом выживаемость составила 100%, по сравнению с пациентами с глиобластомой (Grade 4), где выживаемость составила 41%. Средняя продолжительность жизни с момента постановки диагноза – 8 месяцев (диаграмма 3).



**Диагр. 3** – Продолжительность ремиссии при различных опухолях

Развитие рецидива происходило в 25% случаев, из которых рецидив глиобластомы – в 20% случаев, а других астроцитом в 5%. При этом большинство рецидивов происходило в первые 12 месяцев после хирургического вмешательства. Летальный исход у пациентов с рецидивом был выше в 1,5 раза (диаграмма 4).



**Диагр. 4** – Вероятность развития рецидива

На риск развития рецидивов и продолжительность жизни в том числе влияет наличие мутации гена IDH. Пациенты с мутациями опухолей имеют более длительную ремиссию и как следствие продолжительность жизни как видно из статистического анализа. Вероятнее всего такие опухоли поддаются лучшему лечению препаратом Темобел (Темозоломид) [5]. По последним данным мутация именно в гене IDH является точкой приложения для действия данного ЛС.

В 43% случаев опухоль локализовывалась в правом и в 40% в левом полушарии соответственно. В правом полушарии чаще всего в лобной доле (18%), в левом – в височной доле (44%). В 17% случаев опухоль была мультифокальной. Среди редких локализаций отмечались поражения ствола головного мозга, базальных ядер, таламуса, мозолистого тела (рис. 1).

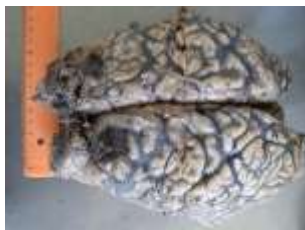

Рис. 1 – Глиобластома с локализацией в лобной доле

При ИГХИ во всех случаях определялись антитела к GRAP. Среди других маркеров обнаруживались антитела к белку Ki-67 (48%), p53 (10%), S-100 (14%) и др. Обнаружилась закономерность с худшей выживаемостью при индексе Ki-67 <10% (рис. 2).

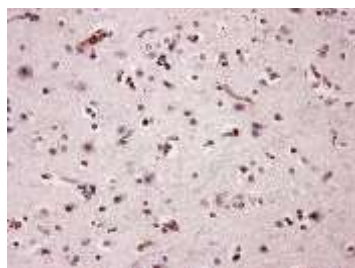


Рис. 2 – Микроскопическое строение глиобластомы. Клеточный атипизм, ядерный плеоморфизм. Окраска Ki-67

### Выводы:

1. Среди нейроэпителиальных опухолей чаще всего встречаются глиобластомы без мутации гена IDH.
2. При этом наблюдается достаточно высокий риск развития ранних рецидивов (от 1 до 12 месяцев) и низкая выживаемость (средняя продолжительность жизни составляет 8 месяцев).
3. Мутация в гене IDH при глиобластоме не является прогностически значимой, в отличие от астроцитом (grade 2 и 3), где пациенты с мутацией в гене IDH имели 100% выживаемость.

### Литература

1. Яковленко, Ю. Г. Глиобластомы: современное состояние проблемы / Ю. Г. Яковленко // Медицинский вестник Юга России. – 2019. – №10(4). – С. 28-35.
2. CBTRUS Statistical report: primary brain and other central nervous system tumors diagnosed in the United States in 2011-2015 / Q. Ostrom [et al.] // Neuro Oncol. – 2018. – Vol. 20. – P. 3-21.
3. Omuro, A. Glioblastoma and other malignant gliomas: a clinical review / A. Omuro // JAMA. – 2013. – № 310(17). – P.1842-1850.
4. Novy, J. Pregabalin in patients with primary brain tumors and seizures: a preliminary observation / J. Novy, R. Stupp, O. Rossetti // Clin. Neurol. Neurosurg. – 2009. – Vol. 111. – P. 171-173.
5. Kleihues, P. Histological Typing of the tumors of the Central Nervous System / P. Kleihues, P. Burger, B. Scheithauer // Clin. Neurology. – 1993. – №18. – P. 85-96.