УДК 61:615.1(06)
ББК 52.82
А 43
ISBN 978-985-21-1398-4

К.И. Гончарик, С.С. Ботвич

КЛИНИКО-МОРФОЛОГИЧЕСКАЯ ХАРАКТЕРИСТИКА ОДОНТОГЕННЫХ КИСТ ВЕРХНЕЙ И НИЖНЕЙ ЧЕЛЮСТЕЙ

Научный руководитель: ассист. А.А. Лукашевич
Кафедра патологической анатомии
Белорусский государственный медицинский университет, г. Минск

K.I. Hancharyk, S.S. Botvich

CLINICAL AND MORPHOLOGICAL CHARACTERISTICS OF ODONTOGENIC CYSTS OF THE UPPER AND LOWER JAWS

Tutor: assistant A.A. Lukashevich
Department of Pathological Anatomy
Belarusian State Medical University, Minsk

Резюме. Результаты исследования позволили выявить различные клинические и морфологические характеристики одонтогенных кист верхней и нижней челюстей. Были описаны типичные симптомы и признаки, связанные с данным патологическим состоянием, а также выявлены особенности морфологии кист, включая особенности эпителиальной выстилки и наличие воспалительных изменений.

Ключевые слова: киста, челюсть, болезнь.

Resume. The results of the study revealed various manifestations and morphological characteristics of odontogenic cysts of the upper and lower jaws. Several typical symptoms and signs associated with the such pathological conditions were identified, as well as features of morphological cysts, including features of the epithelial lining and the presence of inflammatory changes.

Keywords: cysts, jaws, diseases.

Актуальность. Для большинства одонтогенных кист характерно медленное течение и у многих людей они обнаруживаются только при рентгенологическом исследовании при посещении врача-стоматолога, которого, однако, недостаточно для постановки точного диагноза, что требует гистологического исследования материала.

Цель: изучить клинические и морфологические характеристики различных видов одонтогенных кист челюстей.

Задачи:

1. Проанализировать результаты гистологического исследования биопсийного материала с подозрением на опухолеподобные новообразования челюстей.
2. Выявить дифференциальные признаки при описании обнаруженных кист в соответствии с их современной классификацией.
3. Сравнить клинический и патологоанатомический диагнозы пациентов.

Материалы и методы. Материалом для исследования послужили заключения гистологического исследования биопсийного материала 30 пациентов «РНПЦ травматологии и ортопедии» за 2021-2022 гг, содержащие данные клинического, радиологического и морфологического исследований резецированных тканей. При анализе медицинской документации были отобраны 6 случаев одонтогенных кист челюстей, гистологические препараты соответствующих пациентов взяты для исследования из архива патологоанатомического отделения.

УДК 61:615.1(06)
ББК 52.82
А 43
ISBN 978-985-21-1398-4

Результаты и их обсуждение. Киста — это опухолеподобное полостное образование доброкачественного характера, локализующееся в костных или мягких тканях, имеющее жидкое или полужидкое содержимое, стенка которого выстлана эпителием. Современная классификация ВОЗ (2022 г. 5-е издание) выделяет 2 группы одонтогенных кист: развившиеся в результате воспалительного процесса или нарушений эмбриогенеза. К воспалительным одонтогенным кистам относятся радикулярная и воспалительная коллатеральная (парадентальная). Вторая группа включает в себя фолликулярную, ортокератинизированную, гингивальную, латеральную периодонтальную, кальцифицирующая, железистая кисты и кератоцисту [1, 2].

Без своевременного лечения киста зуба продолжает расти и развиваться, что в запущенных стадиях может спровоцировать: разрушение костной ткани, образование гноя с развитием абсцесса или флегмоны при разрыве, развитие хронического гайморита при произрастании кисты в гайморову пазуху, патологический перелом костей челюсти при достижении кистой крупных размеров [3].

При проведении исследования на долю одонтогенных кист пришлось 20,0%, среди которых наиболее часто выявлялась фолликулярная киста (10% от общего числа пациентов) (рис. 1).

Рис. 1 – Структура исследованных образцов

Однтогенные кератокисты чаще выявляются на нижней челюсти в области боковых отделов зубного ряда, угла или ветви. И наоборот, фронтальный отдел и область третьего моляра являются наиболее распространенными местами возникновения на верхней челюсти [4].

При исследовании биопсийного материала кератокисты на малом увеличении отмечается наличие соединительнотканных перегородок, полость кисты заполнена гомогенными эозинофильными роговыми массами. На большом увеличении выстилка кисты представлена плоскоклеточным стратифицированным эпителием, толщиной 6-8 клеток, в поверхностных слоях имеются признаки орто- и паракератоза.

УДК 61:615.1(06)
ББК 52.82
А 43
ISBN 978-985-21-1398-4

Отмечаются фокусы отслоения эпителия от подлежащей соединительной ткани, воспалительный инфильтрат отсутствует (рис. 2).

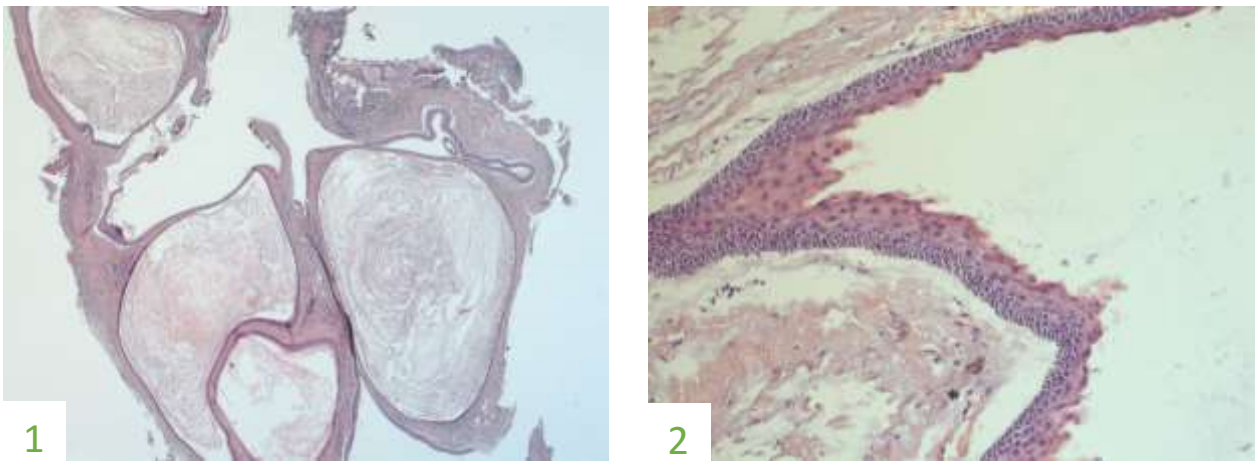

Рис. 2 – Кератокиста (1 –окраска H&E, увеличение 25х; 2 – окраска H&E, увеличение 200х)

На препарате фолликулярной кисты было выявлено, что киста имеет неправильную форму, полость заполнена прозрачной серозной жидкостью. Снаружи окружена соединительнотканной капсулой. Преимущественно локализуется в области премоляров, чаще у женщин [5]

На большом увеличении киста представлена однокамерной полостью, выстланной многослойным плоским эпителием, отмечаются признаки ороговения, в эпителии можно дифференцировать 3 слоя. Базальный слой представллен столбчатыми клетками с палисадной структурой. В подлежащей волокнистой соединительной ткани визуализируются небольшие сателлитные кистозные островки одонтогенного эпителия. В стенке кисты также отмечаются кристаллы холестерина. Признаки хронического воспаления в оболочке отсутствуют (рис. 3).

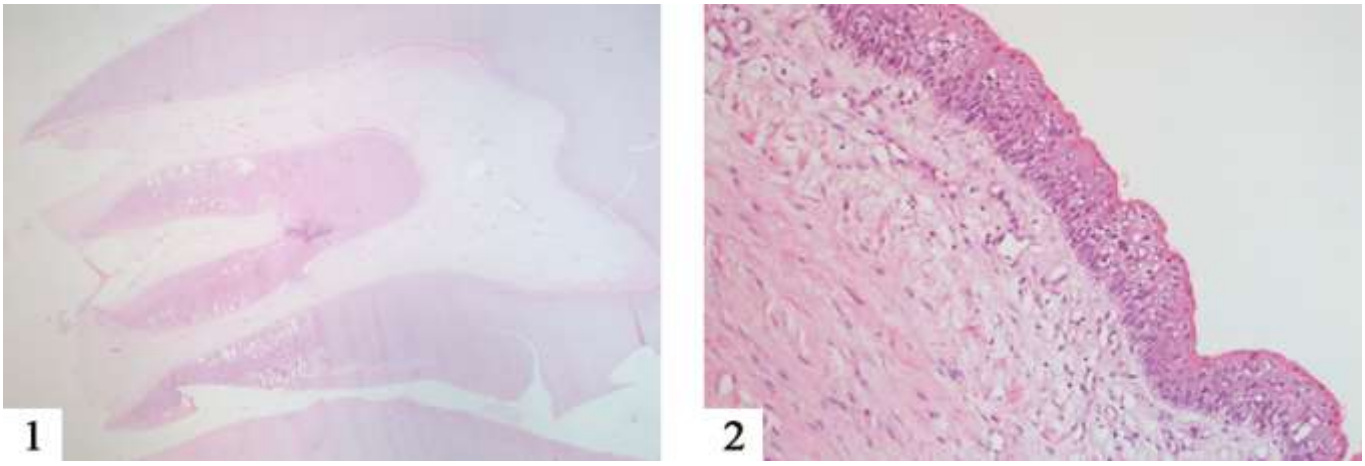

Рис. 3 – Фолликулярная киста (1 – окраска H&E, увеличение 12,5х;
2 – окраска H&E, увеличение 200х)

Радикулярные кисты чаще всего обнаруживаются на верхушках пораженных зубов с инфицированной или некротизированной пульпой; однако они также могут

УДК 61:615.1(06)
ББК 52.82
А 43
ISBN 978-985-21-1398-4

быть обнаружены на боковых поверхностях корней по отношению к дополнительным корневым каналам [6, 7].

Микроскопически радикулярная киста выстлана многослойным плоским эпителием без признаков кератинизации. Отмечается воспалительная круглоклеточная инфильтрация с примесью сегментоядерных лейкоцитов; окружающие кровеносные сосуды расширены и полнокровны (рис. 4).

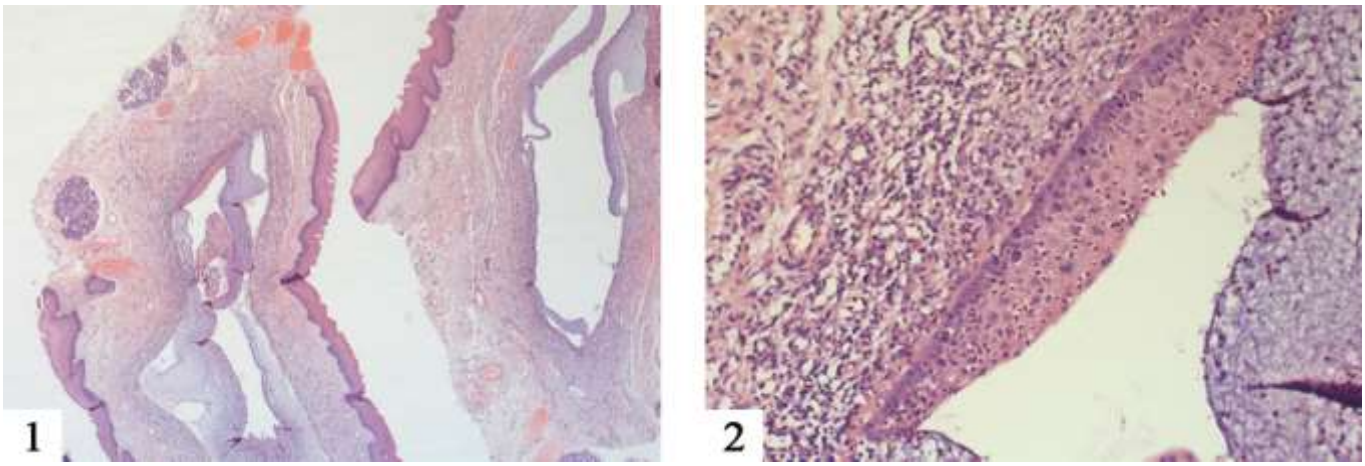

Рис. 4 – Радикулярная киста (1 – окраска H&E, увеличение 12,5х;
2 – окраска H&E, увеличение 200х)

Происхождение парадентальных кист связано, как и в случае радикулярных кист, с воспалительными процессами, однако ассоциированы в связи с перикоронаритом с вовлечением ретинированных или полуретинированных зубов [8].

В случае парадентальной кисты выстилка представлена прерывистым многослойным плоским эпителием без признаков кератинизации, дифференцировка клеточных слоев слабо выражена. Отмечается наличие воспалительно-клеточной инфильтрации представленной сегментоядерными лейкоцитами и лимфоцитами (рис. 5).

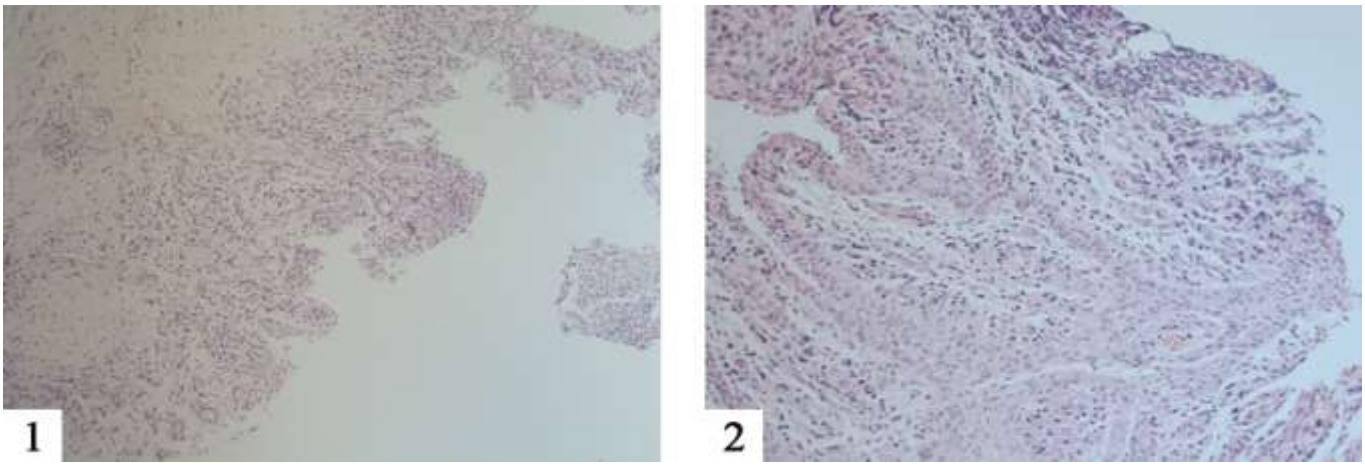

Рис. 5 – Парадентальная киста (1 – окраска H&E, увеличение 12,5х;
2 – окраска H&E, увеличение 200х)

УДК 61:615.1(06)
ББК 52.82
А 43
ISBN 978-985-21-1398-4

Выводы:

1. Проведенное детальное патоморфологическое исследование выявило следующие случаи одонтогенных кист: фолликулярная (50%), радикулярная (16,7%), парадентальная (16,7%), кератокиста (16,7%)

2. В группе одонтогенных кист в 4-ех из 6-ти случаях клинический диагноз совпадал с результатами морфологического исследования (66,7%). В 33,3% диагноз был поставлен неверно – фолликулярная была определена врачом как аневризмальная; радикулярная киста, локализованная во фронтальной отделе (2.2, 2.3) была принята за глобуло-максиллярную кисту.

3. Диагностика одонтогенных кист челюстей кроме клинического и рентгенологического исследований должна включать этап морфологической верификации для исключения опухолевой природы образования, а также назначения этиотропной терапии в случаях выявления воспалительного процесса.

Литература

1. Soluk-Tekkesin M. The World Health Organization Classification of Odontogenic Lesions: A Summary of the Changes of the 2022 (5th) Edition [Текст]* / M. Soluk-Tekkesin, J. M. Wright // Turk Patoloji Derg. – 2022. – № 38(2) – P. 168-184.

2. Wang L. L. Odontogenic Cysts [Текст]* / L. L. Wang, H. Olmo. // StatPearls. – 2022. – № 4(1) – P. 1621.

3. Odontogenic keratocysts/keratocystic odontogenic tumours: biological characteristics, clinical manifestation and treatment [Текст]* / J. Pazderaa, Z. Kolarb, V. Zboril et. al. // Biomed Papers. – 2014. – № 158(2) – P. 170-174.

4. Odontogenic keratocyst: imaging features of a benign lesion with an aggressive behaviour [Текст]* / A. Borghesi, C. Nardi, C. Giannitto et. al. // Insights Imaging. – 2018. – № 9(5) – P. 883-897.

5. Large Follicular Odontogenic Keratocyst affecting Maxillary Sinus mimicking Dentigerous Cyst in an 8-year-old Boy: A Case Report and Review [Текст]* / M. Madhireddy, J. Prakash, V. Mahanthi et. al. // Int J Clin Pediatr Dent. – 2018. – № 11(4) – P. 349-351.

6. Giant radicular cyst of the maxilla [Текст]* / J. Deshmukh, R. Shrivastava, K. P. Bharath et. al. // BMJ Case Rep. – 2014. – № 2 – P. 1163.

7. Simon, J. H. Incidence of periapical cysts in relation to the root canal [Текст]* / J. H. Simon // J Endod. – 1980. – № 6(11) – P. 845-848.

8. Paradental cyst: case report and review of the literature [Текст]* / M. G. Naclério-Homem; M. C. Deboni; W. A. Simões et. al. // J Clin Pediatr Dent. – 2015. – № 29(1) – P. 83-86.