

Морфологическая картина костной ткани после воздействия низкочастотным ультразвуком

Белорусский государственный медицинский университет

В эксперименте изучено состояние костной ткани после воздействия низкочастотным ультразвуком.

Ключевые слова: низкочастотный ультразвук, костная ткань, остеогенез

Низкочастотный ультразвук обладает многообразными лечебными свойствами, связанными с его антибактериальным, анальгизирующим, противовоспалительным, противоаллергическим, спазмолитическим, болеутоляющим, гипотензивным, общетонизирующим, рассасывающим и нормализующим действием.

Ультразвуковые волны также оказывают действие на процессы, определяющие проницаемость биологических структур и транспорт веществ через клеточные мембраны. Это дало возможность разработать в лечебной практике лекарственный ультрафонофорез и применить его.

В различных областях медицины все более значительное место занимает использование низкочастотного ультразвука с целью консервативного и хирургического воздействия на ткани. Ультразвуковая терапия – одна из наиболее распространённых и эффективных физиотерапевтических процедур. Она с успехом используется в самых различных областях медицины: стоматологии, неврологии, ортопедии, дерматологии, терапии и др. В последние годы в лечебную практику стал активно внедряться низкочастотный ультразвук (от 16 до 200кГц), отличающийся более высокой биологической активностью и простотой применения. Согласно имеющимся данным, по сравнению с высокочастотным, низкочастотный ультразвук более глубоко проникает в ткани, обладает более выраженным бактерицидным, противоотёчным, разрыхляющими, деполимеризующим действием, сильнее изменяет сосудистую и эпителиальную проницаемость, проявляет большую фибролитическую активность, способен оказывать выраженный противовоспалительный эффект [11]. Наиболее широко и успешно низкочастотный ультразвук используется в гнойной хирургии [1,7], при лечении трофических язв [3], при хронических воспалительных процессах в гинекологии, урологии и пульмонологии [6,8,10], при деструктивном туберкулёзе [9] и ряде других заболеваний [2]. Всё это указывает на целесообразность и перспективность использования низкочастотного ультразвука в медицинской практике. Многие исследователи полагают, что безвредность, малая травматичность, простота ультразвукового воздействия даёт возможность его использования в стоматологии, при заболеваниях и травмах суставов и периферической нервной системы, многих кожных и эндокринных заболеваниях, в оториноларингологии и других областях медицины.

Оптимальная интенсивность низкочастотного ультразвука составляет 0,6 Вт/см² [5].

Tanzer M и соавт. [17] в эксперименте показали, что ультразвук низкой интенсивности усиливает рост костной ткани в пористых внутримедуллярных имплантах, что указывает на возможность его использования с целью усиления биологической фиксации.

Maug E и соавт. [15] применяли пульсирующий ультразвук низкой интенсивности для лечения пациентов с ладьевидными переломами. Это ускорило время заживления примерно на 30%.

Harle J. и соавт. [13] на основании данных экспериментальных исследований установили, что низкочастотный ультразвук обладает потенциально важным эффектом воздействия на функциональную активность соединительных клеток, который может заметно влиять на восстановление тканей и процессы регенерации в естественных условиях.

Korstjens С.М. и др. [14] при исследовании воздействия низкочастотного ультразвука мощностью 30 мВт/см² на остеогенез выявили стимулирующий эффект на эндохрящевое окостенение, который вероятно объясняется стимуляцией деления костных клеток и выработкой кальцифицированной матрицы.

Другое направление, где использование низкочастотного ультразвука может раскрыть новые возможности физиотерапевтических методов, связано с ультрафонофорезом.

Так В.М.Мельникова и И.С.Шепелева в эксперименте установили, что при применении низкочастотного ультразвука с частотой $26,5 \pm 7,5$ кГц. глубина проникновения тетрациклина в бедренную кость для кортикального слоя составляет 300-800 микрон, губчатого вещества — до 5 см.

Л.М.Демнер [12] предложил использовать ультрафонофорез с 10% хлоридом кальция в непрерывном режиме с интенсивностью 0,2 – 0,4 Вт/ см² в сочетании с дозированным вакуумом для лечения пародонтоза.

Tezel A. и соавт. [19] доказали увеличение проницаемости кожи, облегчая таким образом, проникновение в нее макромолекул при низкочастотном сонофорезе. Низкие частоты (~ 20 кГц) вызывают ограниченное прохождение по сравнению с рассеяным эффектом, отмечаемым на более высоких частотах (~ 58,9 кГц). Проведенные исследования предоставляют количественное понимание воздействия ультразвука низкой частоты на проницаемость кожи.

Terahara T., Mitragotri C., Kost J., Langer R. [18] изучили зависимость низкочастотного сонофореза от различных параметров ультразвука, включая расстояние трубки до кожи, интенсивность и частоту. В эксперименте на живом образце кожи свиньи было установлено, что повышение проводимости кожи обратно пропорционально расстоянию излучателя до кожи. По мере увеличения интенсивности происходило повышение проводимости кожи до определенного порога, а затем она понижалась.

Интенсивность, при которой происходит максимальное повышение, приблизительно составляет 14 Вт/ см² для 20 кГц и 17 Вт/ см² для 40 кГц. Эти результаты подтверждают роль кавитаций в низкочастотном сонофорезе.

Sundoram J. с соавт. [16] показали, что применение низкочастотного ультразвука позволяет кратковременно усилить проницаемость клеточных мембран. Этот принцип лежит в основе неразрушающего, нехимического и невирусного метода введения лекарственных веществ в клетку.

В 2004 г. Mitragotri С. и Kost J. [18] установили, что применение ультразвука увеличивает проницаемость кожи для различных молекул. Улучшение проницаемости, вызванное ультразвуком особенно существенно при низких частотах до 100 кГц.

Ортодонтическое лечение у взрослых затруднено в связи с увеличением плотности компактной пластинки и губчатого вещества костной ткани, снижением ее пластичности, ослаблением обменных процессов. Разработано много различных методов инвазивного и неинвазивного воздействия на костную ткань с целью оптимизации ортодонтического лечения. Ни у кого не вызывает сомнения, что хорошего результата ортодонтического лечения у взрослых можно добиться только при комплексном подходе [4]. Одним из путей решения данной проблемы является применение низкочастотного ультразвука. Он оказывает комплексное биологическое воздействие: микромассаж клеточных структур, тепловой эффект, химические воздействия. Озвучивание низкочастотным ультразвуком повышает проницаемость клеточных мембран, улучшает форез лекарственных веществ [11, 12].

Целью проведенного экспериментального исследования явилась оценка состояния костной ткани альвеолярного отростка у кроликов, подвергшихся озвучиванию низкочастотным ультразвуком.

Материал и методы

Эксперимент проведен на 37 кроликах породы шиншилла одинакового веса и возраста. Кроликов разделили на восемь групп. Две контрольные — по 9 и 10 особей и шесть опытных — по 3 особи в каждой. В первой, второй и третьей опытной группах проводили озвучивание костной ткани и слизистой альвеолярного отростка нижней челюсти в области центральных резцов ультразвуком частотой 22 кГц до десяти минут по 5, 10 и 15 процедур соответственно. В четвертой, пятой и шестой опытных группах проводили озвучивание костной ткани и слизистой в этой же области ультразвуком частотой 44 кГц до десяти минут, также по 5, 10 и 15 процедур соответственно.

Животные находились на стандартном рационе вивария.

После окончания опыта для гистологического исследования брали фрагмент нижней челюсти с наружной и внутренней компактной пластинками и губчатым веществом, фиксировали в 10%-ном растворе формалина, затем декальцинировали в 7%-ном растворе азотной кислоты, заливали в целоидин. Срезы окрашивали гематоксилином и эозином, а также по методу Ван-Гизона.

Результаты и обсуждение

Опыт 1 (22 кГц, 5 процедур)

Умеренная гиперемия костной ткани. Заметное изменение межучточного вещества, лучше выявлявшееся окраской по методу Ван-Гизона: довольно обширные участки красного цвета без резкой границы переходили в более бледно окрашивающиеся в жёлтый цвет поля. Это придавало «пёстрый» вид основным структурам костной ткани (рис.1). Редко встречалось выявление коллагеновых волокон на некотором протяжении в костной ткани, как бы проявление очаговой декальцинации (рис.2). Определялись многочисленные базофильные линии склеивания, проходившие в различных направлениях. Особенно чётко они были выражены вокруг гаверсовых каналов, что в целом придавало резкую мозаичность как компактному слою, так и костным балочкам губчатого. Расширение части межбалочных пространств.

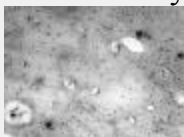


Рис.1. Неравномерная окрашиваемость межучточного вещества костной ткани. Опыт 1(22 кГц, 5 процедур). Окраска по методу Ван-Гизона. Ув. 200.



Рис.2. Участки «оголения» коллагеновых волокон в межучточном веществе костной ткани-очаговая декальцинация последней. Опыт 1 (22 кГц, 5 процедур). Окраска по методу Ван-Гизона. Ув. 200.

Опыт 2 (22 кГц, 10 процедур)

Компактное вещество с многочисленными, резко базофильными линиями склеивания, неравномерная их толщина и направление хода, в целом – резко мозаичная структура костной ткани, окрашивающаяся по Ван-Гизону в виде чередующихся участков жёлтого и красного цвета. Многочисленные, укрупнённые костные лакуны с отёчными остеоцитами. Гаверсовы и питательные каналы ограничены по периферии утолщёнными, базофильными линиями склеивания (рис.3), межучточное вещество пронизано множеством тонких отростков остеоцитов, очень неравномерное утолщение внутреннего, базального слоя надкостницы, фиброз её. Резкое утолщение, склероз стенок мелких артерий с сужением их просвета в наружных отделах надкостницы и в периоссальных тканях. В губчатом слое – слабее выражена базофилия межучточного вещества, мелких линий склеивания. В широких межбалочных пространствах — отёчный жировой костный мозг, активная гиперемия его сосудов. В редких участках – слабо выраженное эндостальное костеобразование. Межучточное вещество окрашивается пикофуксином по Ван-Гизону пятнами, с некоторым преобладанием красного цвета, особенно в костных балочках губчатого вещества.

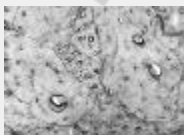

Рис.3. Мозаичная структура костной ткани. Утолщенные базофильные линии склеивания, ограничивающие питательные и гаверсовы каналы.

Укрупненные, многочисленные остеоциты. Опыт 2 (22 кГц, 10 процедур).

Окраска гематоксилином и эозином. Ув.200.

Опыт 3 (22 кГц, 15 процедур)

Гиперемия не только губчатого вещества, но и кортикального, с его истончением, отёком остеоцитов и частичной гибелью – на их месте оставались расширенные «пустоты» (рис.4). Резкая гиперемия сосудов костного мозга с расширением и переполнением их просветов форменными элементами крови. Широкие межбалочные пространства, истончение костных балочек. По методу Ван-Гизона они окрашивались в жёлтый цвет, в отличие от межлужочного вещества компактного слоя, тоже истончённого, но принимающего красный цвет.

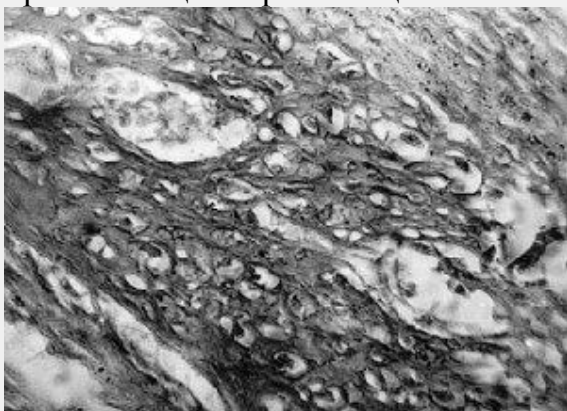


Рис.4. Многочисленные расширенные межбалочные пространства, отечные остеоциты («губчатая» структура костной ткани. Опыт 3 (22 кГц, 10 процедур). Окраска по методу Ван-Гизона. Ув. 200.

Опыт 4 (44 кГц, 5 процедур)

Обширные поля волокнистой соединительной ткани среди костной.

Последняя окрашивалась очень неравномерно (рис.5). Особенно чётко это было заметно на срезах, окрашенных по методу Ван-Гизона. В ней же выявлялась резко выраженная мозаичность из-за обилия линий склеивания, ограничивающих крайне неравномерной величины и формы участки костной ткани. Увеличенные, набухшие, частью вакуолизованные остеоциты. В широких межбалочных пространствах костный мозг большей частью склерозирован, реже-имеет вид жирового. Костные балочки истончены, другие, наоборот, утолщены, местами переходят в компактный слой, который на большом протяжении заметно истончён. В целом изменения в данном опыте близки к тем, которые наблюдались в опыте 1, отличаясь от него, как описано выше, наличием полей волокнистой соединительной ткани.



Рис.5. Обширное поле волокнистой соединительной ткани среди костной. Опыт 4 (44 кГц, 5 процедур). Окраска по методу Ван-Гизона. Ув. 200.

Опыт 5 (44 кГц, 10 процедур)

Отёк надкостницы, более её базального слоя, менее выражена базофилия межклеточного вещества компактного слоя, заметнее в губчатом, в сравнении с опытом 2. Здесь же сильнее отёк и гиперемия костного мозга. Участки выраженной пролиферации эндоста с костеобразованием. Сильная мозаичность костной ткани в целом. Некоторое увеличение размеров, возможно и количества отёчных остеоцитов. Более гомогенное красное окрашивание костного вещества по методу Ван-Гизона. Обширные участки волокнистой соединительной ткани. Тонкий слой компактного вещества переходит в более толстый слой губчатого, которое бледно окрашивается, с частыми очагами пролиферации клеток костного мозга и эндостального костеобразования, и редкими – перехода (или замещения) костной ткани в волокнистую соединительную (рис.6). Межбалочное пространства сужены, выполнены остеобластическими клетками, фибробластами и липоцитами. Костное вещество в губчатом слое бледно окрашивается, почти без линий склеивания, гомогенное, слабо отличается от остеоида. По методу Ван-Гизона окрашивается в красный цвет. Очень много отёчных остеоцитов в костных балочках.



Рис. 6. Обширный очаг замещения костной ткани волокнистой соединительной. Опыт 5 (44 кГц, 10 процедур). Окраска по методу Ван-Гизона. Ув. 200.

Опыт 6 (44 кГц, 15 процедур)

Все изменения, которые отмечались в опыте 4, наблюдались и в данном эксперименте, но в значительной степени гораздо сильнее выраженные. Так, волокнистая соединительная ткань в препаратах занимала площадь даже большую, чем костная ткань. В обширных соединительнотканых полях пучки коллагеновых волокон часто проходили беспрядочно, в других местах они без чёткой границы сливались с коллагеновыми волокнами межклеточного вещества костной ткани. В соединительной ткани находились, наряду с мелкими, также довольно крупные кровеносные сосуды, с утолщёнными стенками, напоминавшие с окружающими их образования «оголённые» гаверсовы каналы (рис.7). В костной ткани расширенные межбалочные пространства, кровеносные сосуды, многочисленные увеличенные отёчные остеоциты в целом придавали костной ткани губчатую структуру.

Создавалось впечатление не только об увеличении размеров, но и их количества. Выраженная редификация костной ткани с истончением костных балочек. Гиперемия жирового костного мозга в широких межбалочных пространствах (рис.8). Сгустки, гиалиновые тромбы в некоторых кровеносных сосудах. Неравномерное окрашивание костного вещества. Исчезновение линий склеивания на значительных участках, в других-эти структуры многочисленнее, базофильнее, резко сохранившаяся мозаичность костной

ткани. Заметное набухание, отёк части остеоцитов, встречающихся в большом количестве. Слабо заметная продольная исчерченность межклеточного вещества, обусловленная выявлением коллагеновых волокон. В целом — сильная атрофия, декальцинация костной ткани без участия остеокластов на фоне почти полного отсутствия признаков образования молодой костной ткани.

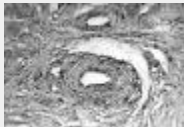


Рис.7. Обширное поле волокнистой соединительной ткани с кровеносными сосудами, напоминающими «оголенные» гаверсовы каналы. Опыт 6 (44 кГц, 15 процедур). Окраска по методу Ван-Гизона. Ув. 200.

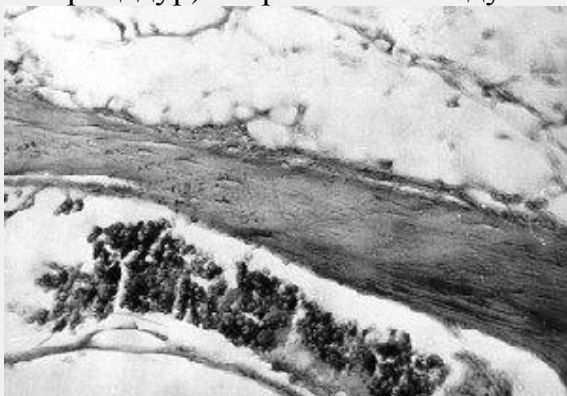

Рис.8. Атрофия костной балочки. Гиперемия жирового костного мозга. Опыт 6 (44 кГц, 15 процедур). Окраска по методу Ван-Гизона. Ув.200.

Таким образом, применённое воздействие на костную ткань не вызывало её некротических изменений, наоборот, более сильное (44кГц) – оказывало стимулирующий эффект в смысле усиления пролиферации остеогенных элементов, эндостального костеобразования и, с другой стороны, замещения её волокнистой соединительной.

Прижизненная локальная деминерализация костной ткани челюсти у подопытных животных является обратимым процессом, так как костная ткань сохраняет свою жизнеспособность и следовательно возможность декальцинации. Применявшиеся воздействия, особенно ультразвук частотой 44 кГц, вызывали не только деминерализацию, но вероятно и последующий переход костной ткани в волокнистую соединительную, а остеоцитов – в фибробласты и фиброциты. Она может сливаться с собственно соединительной тканью. Эти процессы, вызывающие ослабление костной ткани альвеолярного отростка челюсти, могут способствовать более быстрой деминерализации, с другой стороны, рекальцинации и восстановлению её структуры.

Выводы

1. Применение низкочастотного ультразвука приводит к ослаблению плотности костной ткани за счёт замещения её волокнистой соединительной.
2. Воздействие низкочастотным ультразвуком на костную ткань вызывает её прижизненную локальную деминерализацию.

3. Низкочастотный ультразвук оказывает стимулирующее воздействие на процессы рекальцинации и восстановления структуры костной ткани после её декальцинации.

Литература

1. Дубров, Э.Я., Яшина, Т.Н. // Ортопедия и травматология.-1978.-№11.-С.80-82
2. Ерохина, Г.А. // Рос. мед. журнал.-1996.-№4.-С.45-48
3. Иванов, В.В. // Хирургия.-1986.-№5.-С.121-125
4. Ивашенко, С.В, Улащик, В.С., Берлов Г.А. Экспериментальное обоснование применения фонофореза глюконата кальция с витамином Д в ретенционном периоде ортодонтического лечения Современная стоматология — 2005, №1.- С.64-66
5. Котляров, В.С. Экспериментально-морфологическое исследование сравнительного действия ультразвуков разной частоты на уровне гистофизиологической микросистемы: Автореф. дис. на соиск. учён. степ. д-ра мед. наук — Киев, 1990.-36с.
6. Летучих, А.А., Лоцилов, В.И., Мозговой, В.И. и др. // Акушерство и гинекология.-1982.-№4.-С.41-43
7. Либерзон, Р.Д. Обработка ран низкочастотным ультразвуком в профилактике и лечении гнойных осложнений у травматологических больных: Автореф. дис., к.м.н.-М., 1992
8. Плаксин, И.Т., Багарнаков, Е.С., Лысов, А.В. и др. // Хирургия.-1979.-№11.- С.19-23
9. Самосюк, И.З., Мясников, В.Г., Клименко, И.В. // Вопр. Курортологии, физиотерапии и леч. физкультуры.-1999.-№2.-С. 9-11
10. Степаненко, В.И. // Вестник дерматол.-1990.-№9.-С.51-54
11. Улащик, В.С // Вопр. Курортологии, физиотерапии и леч. физкультуры.-2000.-№6.-С. 3-8
12. Ультрафонофорез раствором хлорида кальция в ортодонтии: Метод. рекомендации/Сост.: Л.М. Демнер, Т.И. Коваленко.-Казань, 1988.
13. Harle, J; Salih V; Mayia F; Knowles JC; Olsen I Ultrasound Med Biol 2001 Apr;27(4): p579-86
14. Korstjens, CM; Nolte PA; Burger EH; Albers GH; Semeins CM; Aartman IH; Goei SW; Klein-Nulend J Orthop Res 2004 May;22(3): p495-500
15. Mayr, E; Rudzki MM; Rudzki M; Borchardt B; Hausser H; Ruter A-Handchir Mikrochir Plast Chir 2000 Mar;32(2): p115-22
16. Sundaram, J; Mellein BR; Mitragotri S Biophys J 2003 May;84(5): p3087-101
17. Tanzer, M; Kantor S; Bobynd JD J Orthop Res 2001 Mar;19(2): p195-9
18. Terahara, T; Mitragotri S; Kost J; Langer R-Int J Pharm 2002 Mar 20;235(1-2): p35-42
19. Tezel, A; Sens A; Tuchscherer J; Mitragotri S Pharm Res 2001 Dec;18(12): p1694-700