

Д.Н. Муквич, Н.В. Коваленко
ДЕФЕКТЫ ПЕРЕДНЕЙ БРЮШНОЙ СТЕНКИ У НОВОРОЖДЕННЫХ
Научный руководитель: д-р мед. наук, проф. В.И. Аверин
Кафедра детской хирургии
Белорусский государственный медицинский университет, г. Минск

D.N. Mukvich, N.V. Kovalenko
DEFECTS OF THE ABDOMINAL WALL IN NEWBORNS
Tutor: professor V.I. Averin
Department of Pediatric Surgery
Belarusian State Medical University, Minsk

Резюме. В работе представлены результаты анализа историй болезни пациентов с диагнозами «гастрошизис» и «омфалоцеле», которые находились на стационарном лечении в период с января 2015 года по апрель 2021 года в РНПЦ детской хирургии.

Ключевые слова: гастрошизис, омфалоцеле, врожденные пороки развития.

Resume. The article presents the results of the analysis of the case histories of patients with diagnoses of “gastroschisis” and “omphalocele” who were on inpatient treatment in the period from January 2015 to April 2021 in the RSPC of Pediatric Surgery.

Keywords: gastroschisis, omphalocele, congenital anomalies.

Актуальность. Среди врожденных пороков развития (ВПР) патология органов брюшной полости и передней брюшной стенки составляет около 40-50% в структуре всех аномалий плода [1]. Пороки передней брюшной стенки у детей относятся к группе тяжелых и сложнокорректируемых пороков, которые в некоторых случаях могут приводить к инвалидизации ребенка и вероятности повторных оперативных вмешательств. Последние научные исследования показывают, что среди ВПР передней брюшной стенки лидируют гастрошизис и омфалоцеле. Грыжа пупочного канатика (омфалоцеле) представляет собой порок развития, при котором к моменту рождения ребенка часть органов брюшной полости располагается в пуповинных оболочках, состоящих из амниона, вартонова студня и первичной недифференцированной брюшины. Гастрошизис – это порок, при котором в процессе внутриутробного развития через дефект передней брюшной стенки, обычно расположенный справа от нормально сформированной пуповины, эвентрируются органы брюшной полости.

Частота встречаемости данных патологий в среднем 1:5000, а среди матерей младше 20 лет еще выше – 1:1500 живорожденных детей. Многие исследователи указывают на преобладание гастрошизиса над омфалоцеле в соотношении 2:1 или 3:1 [1]. В настоящее время отмечается тенденция к увеличению количества новорожденных с данными пороками во всем мире. Таким образом, данная патология занимает существенное место в структуре хирургически корректируемых ВПР.

Цель: выявить зависимость возникновения дефектов передней брюшной стенки у новорожденных от матерей с гинекологической, экстрагенитальной патологией, а также недоношенностью новорожденных и осложнениями беременности. Определить связь с иными ВПР новорожденных. Провести анализ выявления омфалоцеле и гастрошизиса пренатально.

Задачи:

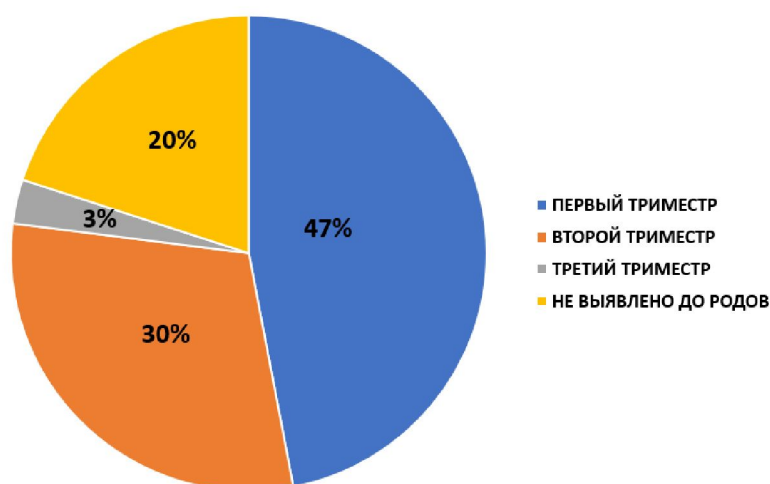
1. Провести оценку пренатальной диагностики гастрошизиса и омфалоцеле.
2. Определить факторы, которые могут влиять на формирование данных пороков передней брюшной стенки.

Материал и методы. Ретроспективное исследование проведено на базе ГУ «РНПЦ детской хирургии». В ходе работы были проанализированы 30 историй болезни детей, прооперированных в клинике детской хирургии по поводу омфалоцеле и гастрошизиса за 2015-2021 годы. Из 30 новорожденных у 16 был выявлен гастрошизис (53%) и у 14 – омфалоцеле (47%). Из них 17 мальчиков (57%) и 13 девочек (43%). Гастрошизис выявлен у 10 мальчиков (63%) и 6 девочек (37%). Среди пациентов с омфалоцеле соотношение по полу составило 1:1.

Обработка полученных сведений проводилась в программе Microsoft Excel.

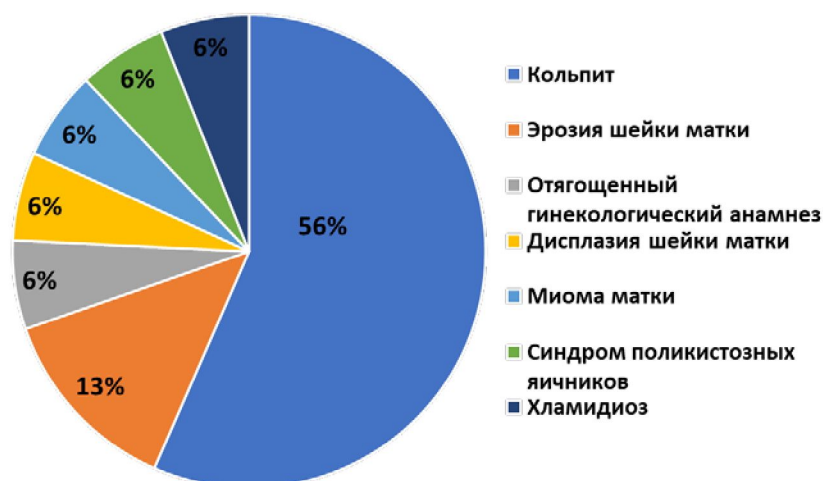Результаты и их обсуждение. Многие исследователи отмечают, что среди пациентов с данными диагнозами недоношенность встречается существенно чаще, чем в обычной популяции детей (28% к 6% соответственно) [2]. По результатам проведенного исследования недоношенными родились 11 детей (40%) из 30 новорожденных. Из них с гастрошизисом - 9 (56%), с омфалоцеле - 3 (21%) ребенка.

ВПР передней брюшной стенки формируются на ранних стадиях эмбриогенеза, что определяет возникновение патоморфологических и патофизиологических изменений в организме плода. По данным различных исследователей это происходит на 4–10 или 5–11 неделях. До широкого внедрения в диагностику ультразвукового исследования (УЗИ), выявление данных пороков представляло большую проблему. Благодаря активному использованию в клинической практике возможностей пренатальной ультразвуковой диагностики, выявление гастрошизиса и омфалоцеле у плода стало возможным, начиная с 13–17 недель гестации [3]. Из 30 проанализированных историй болезни диагноз был установлен в первом триместре у 14 беременных (47%), во втором триместре – у 9 беременных (30%), в третьем триместре - у 1 (3%). У 6 беременных (20%) пренатально патология плода не была выявлена (диаграмма 1).



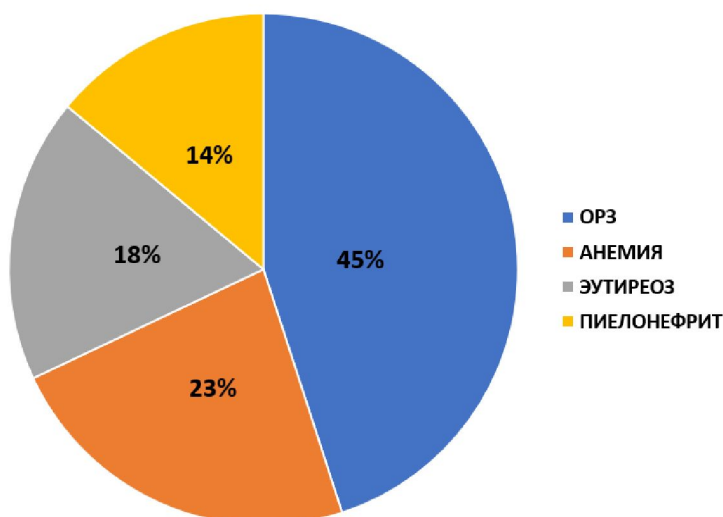
Диagr. 1 – Пренатальная диагностика ВПР передней брюшной стенки

Зарубежные и отечественные авторы связывают формирование гастрошизиса и омфалоцеле с заболеваниями матерей, а также осложнениями беременности [4, 5]. В данном исследовании проводилась оценка влияния различных факторов со стороны матери, таких как наличие гинекологической патологии, экстрагенитальных заболеваний, осложнений беременности, на формирование у плодов гастрошизиса или омфалоцеле. Из 30 матерей у 16 (47%) была выявлена гинекологическая патология, в том числе кольпит - у 9 (56%), эрозия шейки матки - у 2 (13%), отягощенный гинекологический анамнез - у 1 (6%), дисплазия шейки матки - у 1 (6%), миома матки - у 1 (6%), синдром поликистозных яичников - у 1 (6%) и хламидиоз - у 1 (6%) (диаграмма 2).



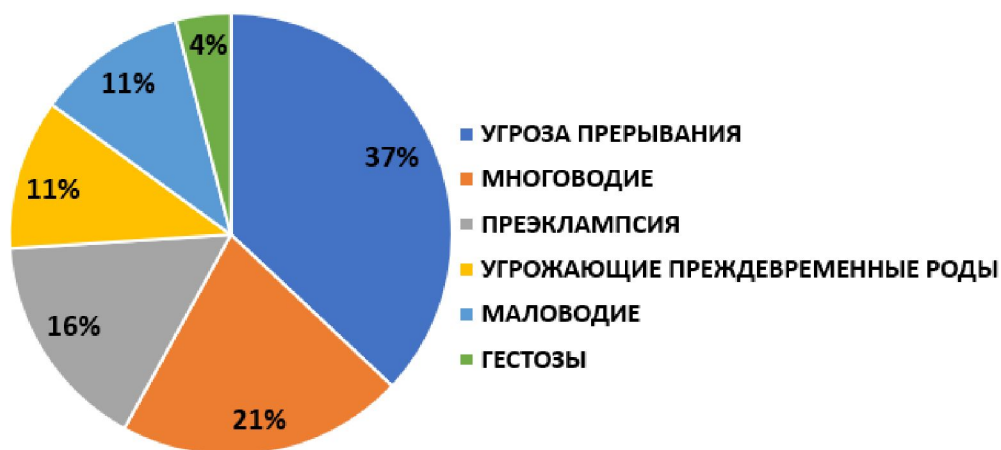Диагр. 2 – Структура гинекологической патологии матерей

Экстрагенитальная патология наблюдалась у 22 (73%) из 30 беременных, причем 11 матерей (37%) имели несколько экстрагенитальных заболеваний. В структуре экстрагенитальной патологии главенствовали ОРЗ – у 10 (45%). Также были выявлены: анемия – у 5 (23%), эутиреоз – у 4 (18%), пиелонефрит – у 3 (14%) (диаграмма 3).



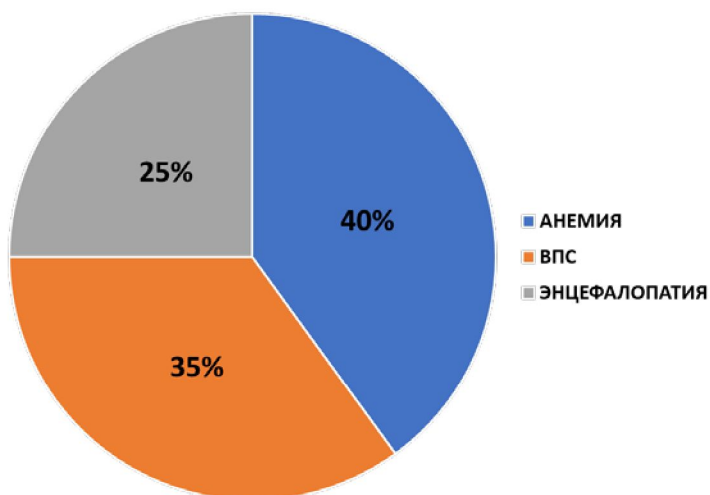
Диагр. 3 – Структура экстрагенитальной патологии матерей

Осложнения беременности, на различных сроках выявлены у 19 (63%) из 30 матерей. У 10 (53%) наблюдалось сочетание нескольких осложнений. Угроза прерывания наблюдалась в 37% случаев; многоводие - 21%; преэклампсия - 16%; угрожающие преждевременные роды - 11%; маловодие - 11%; гестозы - 4% (диаграмма 4).



Диагр. 4 – Структура осложнений беременности

По данным литературы, гастрошизис и омфалоцеле часто сочетаются с иными ВПР (60%) [4, 5]. В результате анализа историй болезни сопутствующие заболевания выявлены у 20 (67%) новорожденных. У 16 (80%) из них наблюдалось сочетание нескольких сопутствующих заболеваний. В структуре сопутствующих заболеваний преобладала анемия - 8 (40%) и врожденные пороки сердца (ВПС) – 7 (35%). У 5 новорожденных (25%) была выявлена энцефалопатия (диаграмма 5).



Диагр. 5 – Структура сопутствующей патологии

В структуре ВПС выявлены: открытое овальное отверстие (ООО) - у 4 (57%) детей, дефект межжелудочковой перегородки (ДМЖП) - у 1 (14%) новорожденного и дефект межпредсердной перегородки (ДМПП) - у 2 (29%). Малые аномалии развития сердца (МАРС) были выявлены у 4 новорожденных (57%) из 7.

Выводы:

1. Пренатальная диагностика ВПР передней брюшной стенки в Республике Беларусь находится на достаточном уровне. Выявляемость гастрошизиса и омфалоцеле составила 80%, причем у 47% ВПР был диагностирован в первом триместре беременности.

2. Среди предрасполагающих факторов развития гастрошизиса и омфалоцеле у беременных большую роль играет экстрагенитальная патология – 73%, гинекологическая патология – 53% и осложнения беременности – 63%.

3. Дети с ВПР передней брюшной стенки в 40% случаев рождаются недоношенными и в 67% с сопутствующими заболеваниями и пороками.

Литература

1. Ашкрафт, К.У. Детская хирургия / К. У. Ашкрафт, Т. М. Холдер. - СПб.: ООО «ПАРИ-ТЕТМ», 1999. - Т. 2, С. 234 – 246.
2. Оптимизация лечения детей с гастрошизисом и омфалоцеле / Л. Ф. Притуло, Ф. П. Пейливанов, С. В. Гонцов [и др.] // Таврический медико-биологический вестник. – 2016. – №4 - С. 76 – 83.
3. Грыжа пупочного канатика и гастрошизис у новорожденных / Карцева Е.В., Щетинин В.В., Арапова А.В. и др. // Акушерство и гинекология. – 2001. – № 1. – С. 50 - 52.
4. Разумовский А.Ю., Детская хирургия / А.Ю. Разумовский. – М.: ГЭОТАР-Медиа, 2021 – С. 447 - 465.
5. P. Puri Pediatric surgery: diagnosis and management / P. Puri, M. Höllwarth - Springer Berlin, Heidelberg, 2009 – P. 3 – 27.