

*К.С. Василевская, П.В. Чуйко*

**СРАВНИТЕЛЬНЫЕ РЕЗУЛЬТАТЫ ХИРУРГИЧЕСКОГО  
ЛЕЧЕНИЯ СТЕНОЗИРУЮЩИХ И ОККЛЮЗИРУЮЩИХ  
ПОРАЖЕНИЙ СОННЫХ АРТЕРИЙ**

*Научные руководитель: канд. мед. наук, доц. А.В. Харитончик  
Кафедра оперативной хирургии и топографической анатомии  
Белорусский государственный медицинский университет, г. Минск*

*K.S. Vasilevskaya, P.V. Chuiko*

**COMPARATIVE RESULTS OF SURGICAL TREATMENT OF  
STENO-OCCLUSIVE LESION OF CAROTID ARTERIES**

*Tutor: associate professor A.V. Kharitonchik  
Department of Operative Surgery and Topographic Anatomy  
Belarusian State Medical University, Minsk*

**Резюме.** Представлен сравнительный анализ результатов хирургического лечения стенозирующих и окклюзирующих поражений сонных артерий методом каротидной эндартерэктомии и рентген-эндоваскулярных вмешательств.

**Ключевые слова:** сонная артерия, стенозирующие и окклюзирующие поражения, каротидная эндартерэктомия, рентген-эндоваскулярное вмешательство.

**Resume.** This article presents a comparative analysis of the results of surgical treatment of steno-occlusive lesion of carotid arteries during carotid endarterectomy and X-ray endovascular interventions.

**Keywords:** carotid arteries, steno-occlusive lesion, carotid endarterectomy, X-ray endovascular intervention.

**Актуальность.** Хирургическая коррекция стенозирующих и окклюзирующих поражений сонных артерий (СА) является одним из приоритетных направлений профилактики и лечения ишемических поражений головного мозга. В настоящее время используется два основных метода реконструкции: каротидная эндартерэктомия (КЭЭ) и ее различные модификации (в том числе эверсионная и прямая) и рентген-эндоваскулярные вмешательства, включающие стентирование каротидных артерий и чрезкожную баллонную ангиопластику.

**Цель:** сравнить результаты каротидной эндартерэктомии и рентген-эндоваскулярных вмешательств, выполненных у пациентов со стенозирующими и окклюзирующими поражениями сонных артерий.

**Задачи:**

1. Провести изучение литературных данных, касающихся методов хирургического лечения стенозирующих и окклюзирующих поражений сонных артерий.

2. Сравнить оба метода оперативных вмешательств (КЭЭ и рентген-эндоваскулярный) по результатам анализа историй болезни пациентов УЗ «4-я ГКБ им. Н.Е. Савченко» г.Минска, перенесшим указанные вмешательства.

3. Выявить достоинства и недостатки при использовании данных методов лечения стенозирующих и окклюзирующих поражений сонных артерий.

**Материалы и методы.** Проведен ретроспективный анализ результатов лечения 422 пациентов с диагнозом «Закупорка и стеноз сонной артерии» в период с ян-

варя 2017 г. по декабрь 2022 г. в УЗ «4-я ГКБ им. Н.Е. Савченко» г. Минска. Мужчин было 295 (69,9%), из них трудоспособного возраста – 115 (39%), средний возраст составил  $65 \pm 6,34$  (min.46, max.87). Женщин было 127 (30%), из них трудоспособного возраста – 11 (8,6%), средний возраст составил  $68 \pm 5,8$  (min.47, max.85). Средний возраст всей выборки составил  $66 \pm 6,34$  (min.46, max.87). При этом 126 человек (28,9%) составили лица трудоспособного возраста. Практически у всех больных наблюдались кардиальные, ренальные и пульмональные сопутствующие патологии, а также сахарный диабет и синдром Лериша. При этом наиболее распространенными оказались сопутствующие заболевания сердечно-сосудистой системы, включающие различные формы ишемической болезни сердца (ИБС), выявленные у 409 пациентов (97%).

**Результаты и их обсуждение.** Всего было проведено 422 операции по коррекции поражений СА. С целью подтверждения диагноза всем пациентам выполнялось комплексное клиническое и инструментальное обследование. Основными инструментальными методами диагностики являлись ультразвуковое исследование брахиоцефальных артерий (БЦА), выполняемое в 100% случаев, а также КТ-ангиография БЦА (30%) и рентген эндоваскулярные исследования (15%).

В зависимости от вида хирургического вмешательства все пациенты были разделены на 2 группы, которые были сопоставимы по полу, возрасту и степени стеноза (рисунок 1).

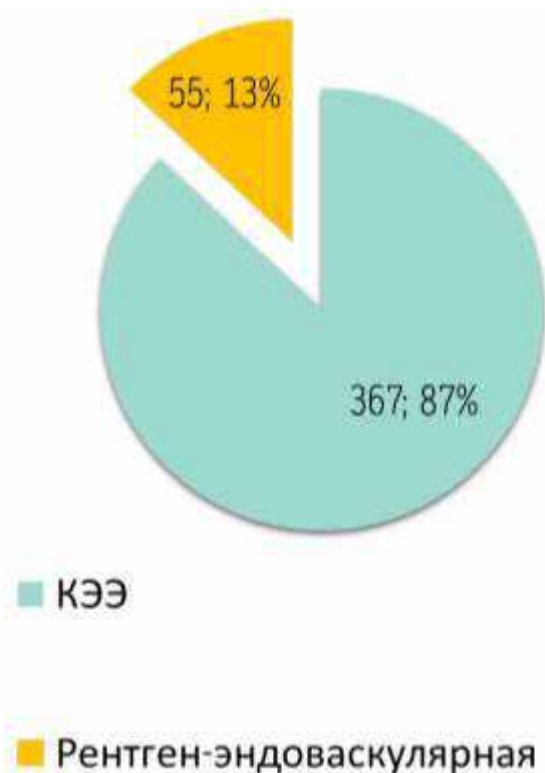
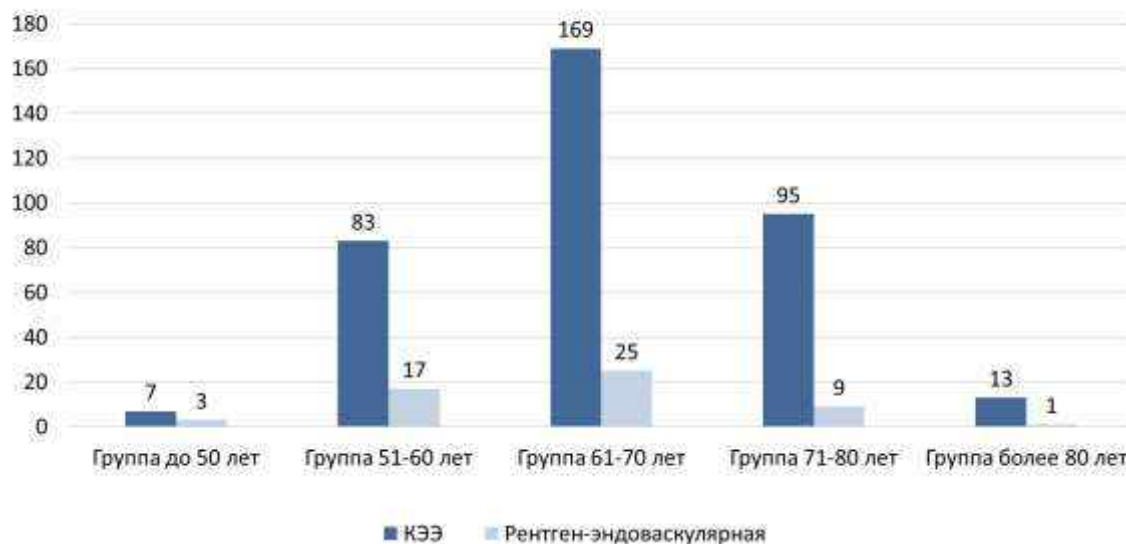


Рис. 1 – Количество операций.

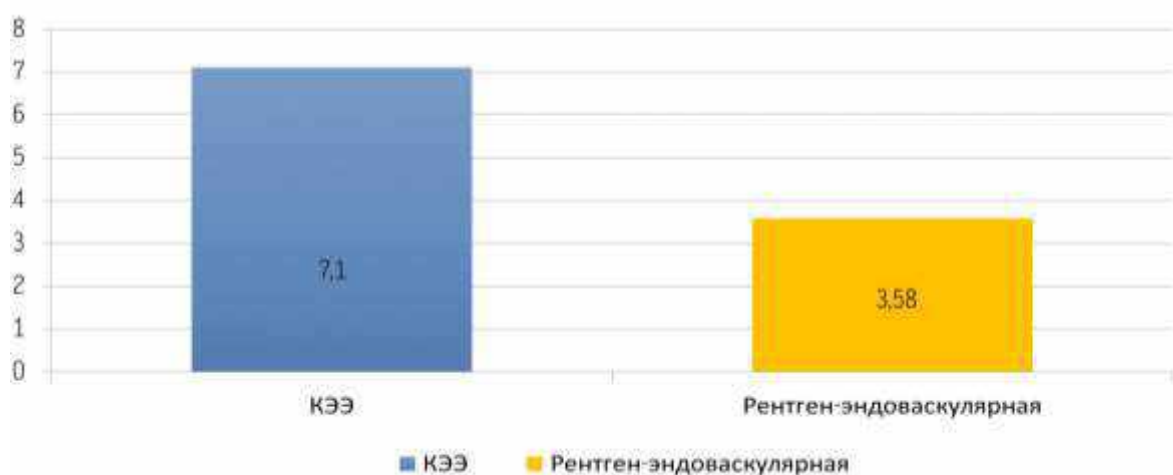
В I группе 367 (87%) пациентам выполнялась каротидная эндартерэктомия. При этом использовались две ее основные модификации: в 364 случаях (99,2%) была выполнена эверсионная каротидная эндартерэктомия, которая рассматривалась

как метод выбора при наличии у больных удлинений и сопутствующих деформаций сонных артерий – S-образных девиаций. В 3 случаях (0,8%) пациентам в возрасте до 70 лет проведена прямая каротидная эндартерэктомия (рисунок 2).



**Рис. 2** – Распределение по возрасту среди оперированных в I и II группах

В I группе больных послеоперационные осложнения наблюдались у 22 пациентов (6%). Во II группе 55 (13%) пациентам выполнялось рентген-эндоваскулярное вмешательство. В эту группу также вошли 12 больных (21,8%), у которых возник рестеноз после ранее перенесенной эверсионной каротидной эндартерэктомии. Осложнения после операции во II группе больных наблюдались у 2 пациентов (3,6%). Послеоперационная реабилитация больных I группы в условиях стационара составила в среднем  $7,1 \pm 1,1$  дня, во II группе –  $3,58 \pm 1,6$  дня (рисунок 3).



**Рис. 3** – Послеоперационная реабилитация пациентов в условиях стационара (количество дней)

### **Выводы:**

1. Каротидная эндартерэктомия и рентген-эндоваскулярные вмешательства при поражении сонных артерий сопоставимы по эффективности.

2. В настоящее время каротидная эндартерэктомия является методом выбора при хирургическом лечении стенозирующих и окклюзирующих заболеваний сонных артерий.

3. Рентген-эндоваскулярный метод операции требует более тщательной выборки пациентов с обязательным верифицированием распространенности стенозирующего поражения, топографо-анатомических особенностей сонных артерий, а также наличием сопутствующих заболеваний.

4. Рентген-эндоваскулярный метод может успешно использоваться при коррекции рестенозов, возникших после ранее перенесенной каротидной эндартерэктомии.

### **Литература**

1. Ашер, Э. Сосудистая хирургия по Хаймовичу в 2-х томах Т.1 и т.2 / Э. Ашер. - М.: Бином. Лаборатория знаний, 2010. - 1178 с.

2. Klonaris C, Kouvelos GN, Kafeza M, Koutsoumpelis A, Katsargyris A, Tsigris C. Common carotid artery occlusion treatment: revealing a gap in the current guidelines. *European Journal of Vascular and Endovascular Surgery: the Official Journal of the European Society for Vascular Surgery*. 2013;46(3):291-298.

3. Jones DW, Brott TG, Schermerhorn ML. Trials and Frontiers in Carotid Endarterectomy and Stenting. *Stroke; a Journal of Cerebral Circulation*. 2018;49(7):1776-1783.