

*М.И. Великоселец, К.И. Ващёнок*  
**СРАВНИТЕЛЬНАЯ ОЦЕНКА СПОСОБОВ МОДЕЛИРОВАНИЯ ЗУБОВ  
И ИХ ВНЕДРЕНИЕ В УЧЕБНЫЙ ПРОЦЕСС**

*Научные руководители: канд. мед. наук, доц. Ф.Р. Тагиева,  
канд. мед. наук, доц. Л.И. Палий*

*Кафедра общей стоматологии*

*Белорусский государственный медицинский университет, г. Минск*

*M.I. Velikaselets, K. I. Vaschenok*  
**COMPARATIVE ASSESMENT OF TOOTH MODELING METHODS  
AND THEIR INTRODUCTION IN THE EDUCATIONAL PROCESS**

*Tutors: PhD, associate professor F.R. Tagiyeva,  
PhD, associate professor L.I. Paliy*

*Department of General Dentistry,*

*Belarusian State Medical University, Minsk*

**Резюме.** Изучение морфологии зубов не только теоретически, но и в совокупности с практической работой является важным аспектом обучения и прямо пропорционально влияет на освоение и закрепление мануальных навыков и учебного материала студентами.

**Ключевые слова:** морфология зубов, моделировка, оптимизация.

**Resume.** The learning of the teeth morphology, is an important aspect of education not only theoretically, but also in practical work and is directly aimed at mastering and consolidating manual skills of educational materials by students.

**Keywords:** teeth morphology, modeling, optimization.

**Актуальность.** Методика преподавания и подачи информации о морфологии зубочелюстной системы имеет важное значение при обучении студентов. Нами предложены наименее энерго-, трудозатратные и доступные способы моделирования, которые помогут будущим врачам в условиях фантомного курса обучения воссоздать анатомию зубов.

**Цель:** оптимизация освоения практических навыков путем внедрения в учебный процесс современных методов моделирования анатомической формы зубов.

**Задачи:**

1. Обосновать актуальность и практическую значимость моделировки анатомической формы зубов от «меньшего к большему» в условиях обучения на фантомном курсе стоматологии.

2. Выбрать и адаптировать наиболее приемлемую с точки зрения воплощения методику моделирования центрального резца и первого моляра верхней челюсти.

3. Подготовить наглядное пособие в соответствии с предложенной методикой моделирования центрального резца и первого моляра верхней челюсти и внедрить в учебный процесс.

**Материалы и методы.** Нами был проведен информационно–патентный поиск существующих способов моделирования анатомии зубов, среди которых наибольший интерес представили пять современных методов воспроизведения формы клинической коронки зубов: художественное моделирование и реставрация

зубов [1], воскового моделирования по Шульцу [2], методика Пауло Кано [3], методика конусов [4] и методика пиццы (секционная методика) [5]. Для достижения поставленной цели была сформирована авторская интерпретация методики конусов и стандартного способа моделирования из горячего воска. Методики адаптированы для работы с использованием фотополимерного композиционного материала компании 3M Filtek Z250 A2 и жидкотекучего композита 3M ESPE Filtek Ultimate Flowable, а также в работе была использована фотополимеризационная лампа Woodpecker DTE LUX E Simple и комбинированные гипсовые модели.

Также в ходе работы было рассчитано время, затраченное на моделировку зуба из воска и моделировку композитом с культи.

**Результаты и их обсуждение.** Художественное моделирование и реставрация зуба начинается с заготовки зуба, где исполняется выбранный заранее масштаб, после вырезаются структуры зуба [5,6].

Принципы анатомического воскового моделирования по Шульцу требует знания окклюзионного компаса, работы с артикулятором, определения и восстановления всех окклюзионных контактов. Методика Пауло Кано рассматривает все поверхности зуба, структуры, их размеры и соотношения окклюзионные контакты в центральном соотношении. Методика конусов предполагает восстановление фронтальных зубов с культи, начиная с общих очертаний, аппроксимальных поверхностей и продолжая заполнением вестибулярных и нёбных поверхностей.

В ходе работы были выделены наиболее оптимальные методы моделирования анатомии зубов с учетом требований и возможностей в условиях стоматологического фантома. Первый из методов - методика конусов.

Перед началом моделирования гипс покрывался жидким фотополимеризационным композитом для лучшей последующей адгезии материала.

Методика конусов предполагает восстановление фронтальных зубов с культи, начиная с общих очертаний аппроксимальных поверхностей и продолжая заполнением вестибулярных и нёбных поверхностей.

Данная методика применялась на культе центрального резца верхней челюсти. За образец брался соседний центральный резец.

Создание вестибулярной поверхности состоит из пяти этапов:

1. Создание конусов на резцовом крае культи. Конусы должны быть ниже, чем режущий край зуба-ориентира.



Рис. 1 – Создание конусов на резцовом крае культи зуба 1.1.

2. Соединение конусов дугой на вестибулярной поверхности.



**Рис. 2** – Соединение конусов на вестибулярной поверхности зуба 1.1.

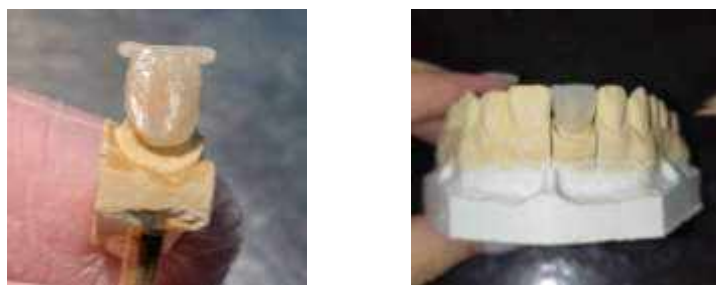
3. Соединение конусов для создания будущего режущего края. Реставрационный материал укладывается в прямую линию, выходя за края конусов с аппроксимальных поверхностей.



**Рис. 3** – Соединение конусов для создания будущего режущего края зуба 1.1

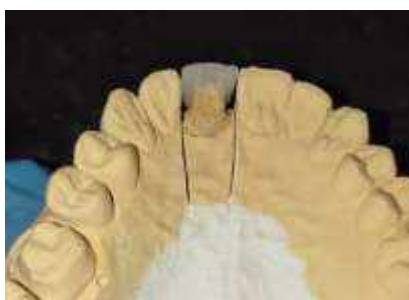4. Заполнение вестибулярного пространства и создание валиков.

5. Воссоздание боковых поверхностей с вестибулярной стороны.



**Рис. 4** – Заполнение вестибулярного пространства и воссоздание боковых поверхностей зуба 1.1.

6. Покрытие фотокомпозиционным материалом пришеечной области для создания будущего бугорка.

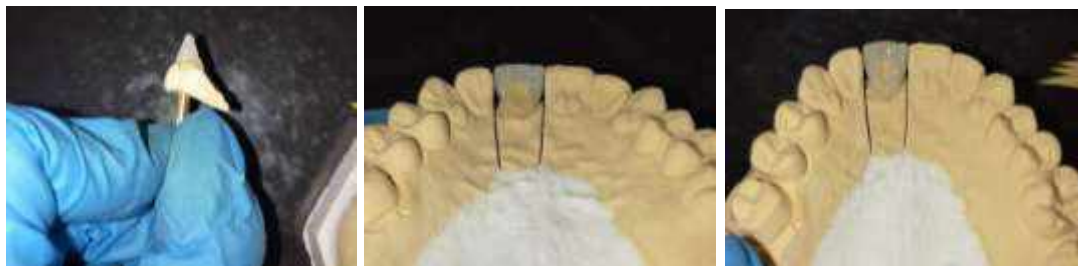

**Рис. 5** – Покрытие фотокомпозитом пришеечной области для создания бугорка зуба 1.1.

7. Соединение небной поверхности с вестибулярной посредством боковых валиков. На данном этапе заполняются композитом боковые поверхности и моделируются гребешки.

8. Покрытие фотокомпозиционным материалом небной поверхности.

Далее корректировка готовой реставрации. Увеличивается толщина валиков и гребешков оральной и вестибулярной поверхностей соответственно.



**Рис. 6** – Соединение небной поверхности с вестибулярной посредством валиков зуба 1.1 и восстановление фотоотверждаемым композиционным материалом небной поверхности зуба 1.1

Методика пиццы — это секционное послойное восстановление зуба с использованием композита. Проводится на полости I класса на первом верхнем моляре.

1. Восстановление мезиально-щечного бугорка начинают с нанесения небольшого количества композитной массы. Самое важное — смоделировать скаты и границы, локализуемые в области основной бороздки. В ней сходятся все бугорки.

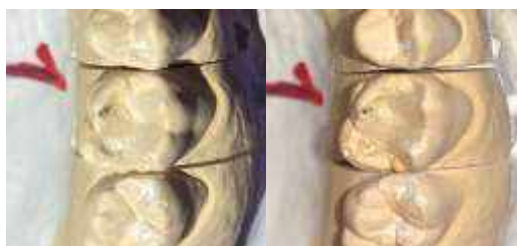2. Формирование мезиально-язычного бугорка схоже с мезиально-щечным. Перед полимеризацией необходимо сформировать вестибулярную бороздку.



**Рис. 7** – Восстановление мезиально-щечного бугорка и восстановление мезиально-нёбного бугорка зуба 2.6

3. Приступаем к формированию нёбных бугорков. В данном случае начали с поперечного гребня.

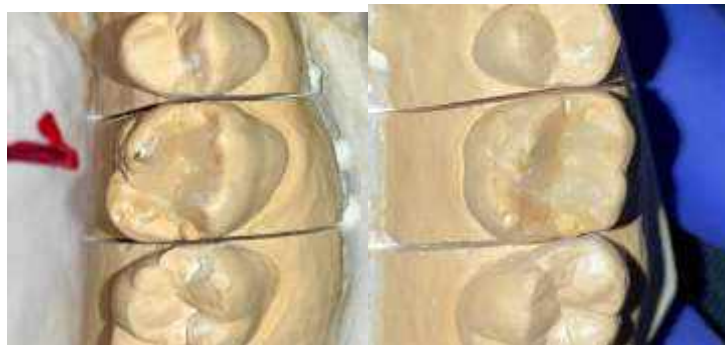4. Следующий этап — это дистальный нёбный бугорок и дистальная бороздка.



**Рис. 8** – Формирование нёбных бугорков и формирование дистального нёбного бугорка и дистальной бороздки зуба 2.6

5. Крупный мезиальный нёбный бугорок — самый сложный для моделирования.

6. В заключение восстановленному зубу требуется придать естественный внешний вид, характеризующийся необходимыми анатомическими структурами



**Рис. 9** – Формирование мезиального нёбного бугорка и окончательная детализирование зуба 2.6.

### **Выводы:**

1. Студенты-стоматологи должны как можно раньше начать практиковаться в восстановлении анатомии зубов, чтобы быстрее запомнить их анатомические особенности и научиться технике работы со стоматологическими материалами.

2. В литературе описано множество техник реставрации и моделирования зубов. Более оптимальными как в изучении морфологии зубочелюстной системы, так и в техническом исполнении оказались две методики – методика конусов и секционная методика.

3. Методика конусов выступает как упражнение для лучшего понимания общего строения зуба, а секционная методика поможет запомнить строение одной из сложных для студентов анатомической области – жевательной поверхности первого моляра.

4. Этапы методики конусов могут выступать как шаблон для восстановления общего строения остальных зубов, а этапы секционной методики как шаблон для восстановления жевательной поверхности.

### **Литература**

1. Ломиашвили Л.М., Аюпова Л.Г. Художественное моделирование и реставрация зубов. — Москва: Медицинская книга. 2004. — 252 с.

2. Гюнтер Зойберт. Принципы анатомического воскового моделирования по Шульцу. — Москва, Санкт-Петербург, Киев, Алматы, Вильнюс: Издательский дом «Азбука стоматолога». 2007. — 144 с.

3. Пауло Кано. Постигая природу. — Москва, Санкт-Петербург, Киев, Алматы, Вильнюс: Издательский дом «Азбука стоматолога». 2011. — 371 с.

4. Манаута. И., Салат. А. Слои. Атлас послойных композитных реставраций. — Москва, Санкт-Петербург, Киев, Алматы, Вильнюс: Издательский дом «Азбука стоматолога». 2014. — 444 с.

5. Смирнова М.А., Хиора Ж.П. Эстетическая реставрация зубов с применением нанокомпозитов. Клинический атлас. Санкт-Петербург: Амфодент, 2007. — с. 70-83

6. Курляндский В. Ю. Ортопедическая стоматология: Атлас : в 2-х т. Москва: Издательское бюро треста "Медучпособие". 1963. — Т. 1. — 288 с.