

Д. В. Юшкевич¹, И. М. Ладутько², В. Я. Хрыщанович³, А. С. Новиченко¹
ВОЗМОЖНОСТИ ИНТЕРВЕНЦИОННОЙ РАДИОЛОГИИ И СИСТЕМНОГО ТРОМБОЛИЗИСА В ДИАГНОСТИКЕ И ЛЕЧЕНИИ ОСТРОГО НАРУШЕНИЯ МЕЗЕНТЕРИАЛЬНОГО КРОВООБРАЩЕНИЯ

Городская клиническая больница скорой медицинской помощи,¹
Белорусская медицинская академия последипломного образования,²
УО «Белорусский государственный медицинский университет»³

В статье приведены три клинических наблюдения, характеризующих современные возможности интервенционной радиологии и системного тромболитика в диагностике и лечении пациентов с острым нарушением мезентериального кровообращения.

Ключевые слова: мезентериальные сосуды, ангиография, тромболитик.

D.V. Yushkevich, I.M. Ladutko, V.J. Khryshchanovich, A.S. Novichenko
THE POSSIBILITIES OF INTERVENTIONAL RADIOLOGY AND SYSTEMIC TROMBOLYSIS IN DIAGNOSING AND TREATMENT OF ACUTE DISTURBANCE OF MESENTERIAL BLOOD CIRCULATION

In the article you can see three clinical observations characterizing modern possibilities of interventional radiology and systemic trombolysis in diagnosing and treatment of patients with acute disturbance of mesenterial blood circulation.

Key words: mesenterial vessels, angiography, thrombolysis

В настоящее время своевременная диагностика и лечение пациентов с острым нарушением мезентериального кровообращения остается трудной, а порой и невыполнимой задачей. Основными причинами, приводящими к нарушению артериального кровоснабжения кишечника, являются тромбозомболия, тромбоз или длительный ангиоспазм брыжеечных артерий [1]. В целом ряде случаев тромбоз мезентериальных сосудов с некрозом кишок являются аутопсийной находкой, что свидетельствует о поздней диагностике заболевания, а, следовательно, несвоевременном или неадекватном оказании специализированной медицинской помощи. Кроме того, пожилой и старческий возраст пациентов, тяжелые сопутствующие заболевания, быстро нарастающие проявления полиорганной дисфункции вносят существенный вклад в показатели летальности при этой патологии, которая может достигать 80 – 90% [2]. Широкое внедрение в клиническую практику современных препаратов для тромболитической терапии, а также неинвазивных или малоинвазивных диагностических подходов, включающих ультразвуковую доплерографию и селективную ангиографию, позволило в некоторой степени улучшить результаты лечения пациентов с острым нарушением мезентериального кровообращения [3, 4]. Целью настоящего сообщения является оценка лечебно – диагностических возможностей интервенционной радиологии и системного тромболитика при тромбозе и спазме мезентериальных сосудов на примере трех клинических наблюдений.

Клиническое наблюдение 1

Пациентка Б., 71 года, поступила в клинику неотложной хирургии через 13 часов от начала заболевания с жалобами на нелокализованные боли в животе, тошноту, метеоризм. При поступлении состояние средней степени тяжести. АД 170/100, пульс 96 в минуту, аритмичный, тоны сердца приглушены. Живот умеренно вздут, мягкий, болезненный в мезо – и гипогастрии. Перистальтика не выслушивается, шум «плеска» не

определяется, перитонеальных симптомов нет. По данным УЗИ имеются диффузные изменения поджелудочной железы, кальцинаты селезенки. Анализ крови: лейкоциты $20,4 \times 10^9$ /л со сдвигом лейкоформулы до юных нейтрофилов, эритроциты $4,2 \times 10^{12}$ /л, Hb 122г/л. Диагноз при поступлении: тромбоз мезентериальных сосудов?

В течение двух часов в хирургическом отделении проводилась консервативная терапия, после чего, в связи с некупирующимся болевым синдромом, была выполнена диагностическая видеолапароскопия. В брюшной полости небольшое количество серозного выпота, тонкая, слепая и восходящая ободочная кишки не перистальтируют, серозная оболочка тусклая, бледно – цианотичная, тощая кишка умеренно раздута. Аппендикс, печень, желчный пузырь, желудок – без патологических изменений. Брюшная полость дренирована трубкой. Диагноз после лапароскопии – тромбоз мезентериальных сосудов, субкомпенсированная ишемия кишечника.

Дальнейшее лечение осуществлялось в отделении интенсивной терапии. С учетом характера выявленной патологии и отсутствием гематологических противопоказаний было принято решение о проведении системного тромболитика препаратом Актелизе® (альтеплаза) по следующей схеме: в первые 6 – 24 часа – 10 мг внутривенно струйно, затем 50 мг внутривенно капельно в течение 60 минут и 40 мг – в течение 120 минут. Одновременно с тромболитиком вводили 5 000 ЕД гепарина, 6,0 мл 2% раствора папаверина внутривенно капельно в течение 30 минут на 100 мл физиологического раствора натрия хлорида. В последующие 3 суток проводилась парентеральная инфузионная, антибактериальная (цефтриаксон, метронидазол) и антикоагулянтная (гепарин 24 000 ЕД/сутки с последующим переходом на подкожное введение НМГ) терапия.

Купирование болевого синдрома было отмечено через 15 минут от начала проведения системного тромболитика, наблюдалась нормализация гемодина-

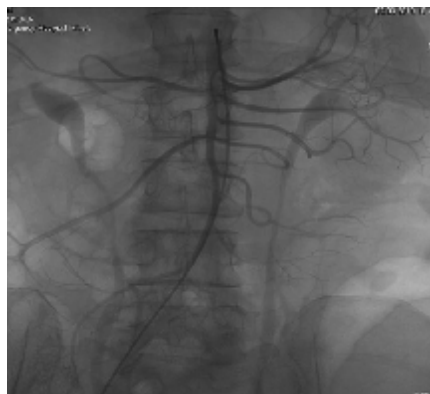

Рисунок 1. Селективная мезентерикография: ангиоспазм ВБА.

мики, через 12 часов появилась вялая кишечная перистальтика. Изменения показателей коагулограммы коснулись тромбинового времени, которое увеличилось вдвое по завершении тромболитической терапии, достигнув максимума (2 минуты) через 12 часов, с последующей нормализацией ко 2 суткам. Начиная с третьих суток после проведенного тромболитика, была отмечена нормализация показателей лейкоцитоза и кислотно – щелочного состояния (от ацидоза в сторону повышения pH). На фоне медикаментозной стимуляции кишечника через пять суток пациентка имела обильный самостоятельный стул черного цвета с неприятным запахом. В удовлетворительном состоянии на 11 сутки выписана на амбулаторное лечение.

Таким образом, ранняя диагностика и правильная интерпретация видеолaparоскопических признаков степени компенсации мезентериального кровообращения имеют существенное значение в выборе необходимой терапевтической стратегии. Проведение системного тромболитика оправдано в случае подтверждения обратимости ишемических изменений кишечника и позволяет избежать выполнения резекционных хирургических вмешательств, что способствует снижению показателей летальности и сохранению качества жизни пациентов.

Клиническое наблюдение 2

Пациентка Ц., 72 лет, поступила в городскую больницу скорой медицинской помощи с жалобами на общую слабость, тошноту и рвоту, боли в грудной клетке в течение. На ЭКГ – ритм синусовый, ишемия задней стенки левого желудочка. Анализ крови: лейкоциты $7,6 \times 10^9$ /л со сдвигом лейкоформулы до 26% палочкоядерных нейтрофилов, эритроциты $4,84 \times 10^{12}$ /л, Hb 153 г/л. После осмотра кардиолога с диагнозом: “Ишемическая болезнь сердца, атеросклеротический кардиосклероз, атеросклероз аорты, коронарных и мозговых артерий, прогрессирующая стенокардия”, была госпитализирована в отделение кардиологии. Через 12 часов с момента госпитализации у пациентки появились интенсивные боли в правых отделах живота, снижение АД, тахикардия. Повторный анализ крови: лейкоциты $23,4 \times 10^9$ /л со сдвигом лейкоформулы до юных нейтрофилов, эритроциты $4,65 \times 10^{12}$ /л, Hb 147 г/л. В результате совместного осмотра хирурга и реаниматолога были поставлены показания для выполнения диагностической видеолaparоскопии в связи с подозрением на мезентериальный тромбоз. В брюшной полости выпота нет, в тонкой кишке сегментарные изменения: спазмированные участки обычной окраски с усиленной перистальтикой и удовлетворительным брыжеечным кровообращением чередуются с раздутыми петлями до 3,5 см в диаметре багрового цвета и ослабленной пульсацией сосудов брыжейки. Серозная оболочка слепой и восходящей ободочной кишок бледно – синюшного цвета. Печень увеличена, плотная, бурого цвета, с закругленным краем, признаки возрастной инволюции аппендикса. Дальнейшая ревизия затруднена в связи с выраженным спаечным процессом в верхнем этаже брюшной полости. Брюшная полость дренирована трубкой. Диагноз после лапароскопии – синдром хронической абдоминальной ишемии, сегментарный тромбоз в системе верхней брыжеечной артерии (ВБА), субкомпенсированная ишемия кишечника. Учитывая обратимый характер ишемических изменений тонкой кишки, для дальнейшей консервативной терапии пациентка была переведена в отделение интенсивной терапии. С целью

верификации диагноза через 6 часов после операции проведена селективная ангиография ВБА, в результате которой окклюзионно – стенотическое поражение сосудов было исключено, наблюдался выраженный артериоспазм (рис. 1), в связи с чем, в течение 4 суток проводилась локальная внутриартериальная инфузия пентоксифиллина, спазмолитиков, нитратов, после чего катетер был удален.

Изменения лабораторных показателей свидетельствовали о развитии у пациентки реперфузионного синдрома кишечника, пик которых приходился на первые сутки медикаментозной внутриартериальной инфузии. Анализ крови: лейкоциты $35,6 \times 10^9$ /л со сдвигом лейкоформулы до юных нейтрофилов, эритроциты $4,7 \times 10^{12}$ /л, Hb 150 г/л, общий билирубин 65,7 мкмоль/л, мочевины 13,9 ммоль/л, креатинин 156 мкмоль/л. Коагулограмма: АЧТВ 50,2, фибриноген 5,5. Кислотно – щелочное состояние: pH 7,25, pCO₂ 42,1, pO₂ 18,1, HCO₃ 19,0, SO₂ 20,3, ABE 8,3, SO₂ 21,2, лактат 6,1. Нормализация лабораторных параметров наблюдалась на третьи сутки внутриартериальной терапии, после чего пациентка была переведена в общехирургический стационар и на 11 сутки в удовлетворительном состоянии выписана на амбулаторное лечение.

Одной из редко встречаемых причин острого нарушения мезентериального кровообращения является стойкий артериоспазм в системе ВБА. Несмотря на то, что указанная сосудистая патология носит функциональный характер, длительность вазоконстрикции оказывает существенное влияние на степень ишемического повреждения кишечника. В связи с этим весьма ценным диагностическим методом, обладающим высокой информативностью является аорто – ангиография висцеральных артерий. При этом селективная катетеризация ВБА позволяет производить «адресную» внутриартериальную доставку вазоактивных препаратов. В перспективе при соответствующем оснащении общехирургических стационаров ангиографическими установками описанная лечебно – диагностическая технология поможет улучшить ближайшие и отдаленные результаты лечения у этой тяжелой категории пациентов.

Клиническое наблюдение 3

Пациентка Л., 86 лет, поступила в клинику неотложной хирургии через 5 суток от начала заболевания с жалобами на боли в животе, многократную рвоту, задержку стула и газов. При поступлении состояние тяжелое, сознание спутанное, положение тела вынужденное, АД 130/80, пульс 90 в минуту, аритмичный, тоны сердца приглушены. Живот мягкий, умеренно вздут, болезненный во всех отделах, перитонеальные симптомы отсутствуют, кишечная перистальтика ослаблена. Осмотр per rectum – ампула прямой кишки не расширена, кал обычного цвета. По данным УЗИ диффузные изменения печени и поджелудочной железы, пневмобилия, киста правой доли печени, стенка тонкой кишки утолщена до 26 мм. Гинекологической патологии не обнаружено. На обзорной рентгенограмме брюшной полости изменений не выявлено, грудной клетки – диффузный пневмосклероз, сердце увеличено в размерах, дуга аорты склерозирована. Анализ крови: лейкоциты $13,4 \times 10^9$ /л со сдвигом до 11% палочкоядерных нейтрофилов, эритроциты $4,04 \times 10^{12}$ /л, Hb 136 г/л. Диагноз при поступлении: тромбоз мезентериальных сосудов?

Через четыре часа с момента поступления пациентке была выполнена диагностическая видеолaparоскопия. В брюшной полости небольшое количе-

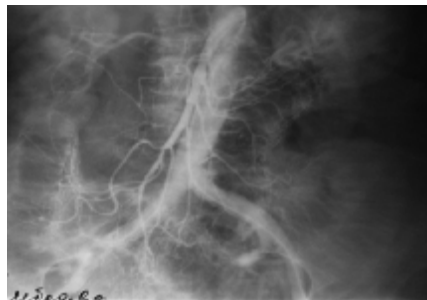


Рисунок 2. Селективная мезентерикография: стеноз ВБА.

ство серозного выпота, петли подвздошной кишки умеренно раздуты, серозная оболочка тусклая, инъецирована сосудами, пульсация артерий брыжейки, кишечная перистальтика ослаблена. Печень, желчный пузырь, толстая кишка – без патологических изменений. Брюшная полость дренирована трубкой. Диагноз после лапароскопии – тромбоз в системе ВБА, субкомпенсированная ишемия кишечника.

Дальнейшее лечение пациентка получила в отделении интенсивной терапии. Через сутки с момента операции была выполнена катетеризация ВБА с контрастированием (рисунк 2). По данным ангиографии в 14 см от аорты установлен стеноз ВБА более 50%. Технические возможности для выполнения ангиопластики и стентирования отсутствовали, в связи с чем была продолжена медикаментозная вазоактивная терапия.

Несмотря на проводимую интенсивную терапию, состояние пациентки прогрессивно ухудшалось, развились явления полиорганной дисфункции, двухсторонняя полисегментарная и на 16 сутки с момента поступления наступил летальный исход. Клинический диагноз подтвержден результатами патологоанатомического вскрытия: мультифокальный атеросклероз с поражением висцеральных, коронарных и почечных артерий, тромбоз ВБА, некроз тонкой кишки, разлитой серозно-фибринозный перитонит.

Приведенное клиническое наблюдение демонстрирует возможности селективной мезентерикографии в диагностике окклюзионно – стенотического поражения ВБА. К сожалению, отсутствие в арсенале клиники баллонных катетеров и стентов не позволило произвести реваскуляризацию в системе ВБА, следствием чего явилось прогрессирование ишемического повреждения кишечника и неблагоприятный исход заболевания.

Отсутствие патогномоничных для острой мезентериальной ишемии симптомов и сходство клинической картины со многими заболеваниями пищеварительного тракта создают определенные трудности в распознании этой патологии. В настоящее время ангиография и КТ – ангиография являются «золотым» стандартом в диагностике острой нарушения мезентериального кровообращения, а их диагностическая ценность определяется правильностью выбора методики [5]. По мнению большинства авторов [6, 7], при острой непроходимости мезентериальных сосудов необходимо применять как ортоградную, так и селективную мезентерикографию. Ортоградная показана при окклюзии I сегмента ВБА, аневризмах, пристеночных и восходящих тромбозах аорты с окклюзией устья ВБА. Мезентерикография используется при окклюзии II – III сегментов ВБА, а также при неокклюзионных нарушениях висце-

рального кровообращения и венозных тромбозах.

При обнаружении сосудистой патологии (тромбоз, стеноз, артериоспазм) во время ангиографии внутрисосудистый диагностический доступ может использоваться для проведения эндovasкулярных вмешательств: локального тромболитика [8] и вазоактивной терапии, ангиопластики, стентирования, эндопротезирования. Широкие возможности интервенционной радиологии позволили существенно улучшить результаты лечения пациентов с атеросклерозом коронарных, сонных, почечных артерий, синдромом хронической абдоминальной ишемии, венозными тромбозами, ТЭЛА [9, 10]. В то же время, применение эндovasкулярных вмешательств при остром нарушении мезентериального кровообращения до настоящего времени не выходит за рамки единичных клинических сообщений [11]. Собственные клинические наблюдения свидетельствуют об эффективности применения тромболитика и рендогендovasкулярных методов диагностики и лечения пациентов с острой мезентериальной непроходимостью.

Литература

1. Баешко, А. А. Причины и особенности поражения кишечника и его сосудов при остром нарушении брыжеечного кровообращения / А. А. Баешко, С. А. Климух, В. А. Юшкевич // Хирургия. – 2005. – № 4. – С. 57 – 63.
2. Mesenteric ischaemia: a multidisciplinary approach / A.W. Bradbury [et al.] // Br. J. Surg. – 1995. – Vol. 82. – P. 1446 – 1449.
3. Local fibrinolysis for superior mesenteric artery thromboembolism / L. Boyer [et al.] // Cardiovasc. Intervent. Radiol. – 1994. – Vol. 17. – P. 214 – 216.
4. Case report: selective intraarterial thrombolysis of subacute superior mesenteric artery thromboembolism / H. Yerli [et al.] // Tani. Girtsim. Radyol. – 2003. – Vol. 9 (1). – P. 87 – 90.
5. Endovascular treatment of arterial mesenteric ischaemia: a retrospective review / R.P. Lim [et al.] // Australasian Radiology. – 2005. – Vol. 49. – P. 467 – 475.
6. Acute mesenteric ischaemia / A.W. Oldenburg [et al.] // Arch. Intern. Med. – 2004. – Vol. 164 (10). – P. 1054 – 1065.
7. Stoney, R.J. Acute mesenteric ischemia / R.J. Stoney, C.G. Cunningham // Surgery. – 1993. – Vol. 114. – P. 489 – 490.
8. Lysis therapy of thrombosis of the superior mesenteric artery / M. Hommann [et al.] // Zentralbl. Chir. – 2003. – Vol. 128 (2). – P. 155 – 158.
9. Endovascular exclusion of visceral artery aneurysms with stent-grafts: technique and long – term follow – up / V. Rossi [et al.] // Cardiovasc. Interv. Radiol. – 2008. – Vol. 31. – P. 36 – 42.
10. Lim, R.P. Angioplasty and stenting of the superior mesenteric artery in acute mesenteric ischaemia / R.P. Lim, R.J. Dowling, K.R. Thomson // Australasian Radiology. – 2004. – Vol. 48. – P. 426 – 429.
11. Endovascular treatment of multiple visceral artery paradoxical emboli with mechanical and pharmacological thrombolysis / W. Charles Sternbergh III [et al.] // J. Endovasc. Ther. – 2000. – Vol. 7. – P. 155 – 160.