

Т.Д. Мамедова, Е.А. Огородникова
**ПАТОФИЗИОЛОГИЧЕСКИЕ АСПЕКТЫ ОСЛОЖНЕНИЙ,
АССОЦИИРОВАННЫХ С ЭКСТРАКОРПОРАЛЬНОЙ МЕМБРАННОЙ
ОКСИГЕНАЦИЕЙ**

Научные руководитель: ассист. Ф.Д. Яковлев
Кафедра патологической физиологии
Белорусский государственный медицинский университет, г. Минск

T.D. Mamedova, E.A. Ogorodnikova
**PATHOPHYSIOLOGICAL ASPECTS OF COMPLICATIONS ASSOCIATED
WITH EXTRACORPOREAL MEMBRANE OXYGENATION**

Tutor: assistant F.D. Yakovlev
Department of Pathological Physiology
Belarusian State Medical University, Minsk

Резюме. Экстракорпоральная мембранная оксигенация имеет чрезвычайную значимость для обеспечения поддержки функций кардиореспираторной системы при неэффективности других методов лечения. Несмотря на преимущества применения, ЭКМО сопровождается развитием множественных геморрагических и тромботических осложнений, вызванных формированием уникального гемостазиологического статуса.

Ключевые слова: ЭКМО, геморрагические осложнения, тромботические осложнения.

Resume. Extracorporeal membrane oxygenation is of paramount importance in providing support for cardiorespiratory function when other treatment methods have failed. Despite the advantages of use, ECMO is accompanied by the development of multiple hemorrhagic and thrombotic complications caused by the formation of a unique hemostatic status.

Keywords: ECMO, haemorrhagic complications, thrombotic complications.

Актуальность. Экстракорпоральная мембранная оксигенация (ЭКМО) используется в практике интенсивной терапии пациентов, имеющих тяжелые жизнеугрожающие кардиореспираторные нарушения. Данный высокотехнологичный метод позволяет обеспечить искусственную поддержку жизнеобеспечения организма в том случае, если традиционные методы лечения неэффективны. Информация Организации экстракорпорального жизнеобеспечения (Extracorporeal Life Support Organization – ELSO) показывает, что во всем мире выживаемость среди взрослых составляет 69%, из них у пациентов с патологией сердечно-сосудистой системы – 59%, с легочной патологией – 67%. Тем не менее, применение ЭКМО ассоциировано с возникновением ряда осложнений, влияющих на эффективность оказываемой помощи и исход лечения.

Цель: изучить механизмы развития геморрагических и тромботических осложнений, ассоциированных с проведением экстракорпоральной мембранной оксигенации (ЭКМО).

Задачи:

1. Описать суть методики использования экстракорпоральной мембранной оксигенации и основные показания для проведения.

2. Изучить данные научной литературы по вопросам развития осложнений при проведении ЭКМО.

3. Изучить механизмы возникновения геморрагических и тромботических осложнений при проведении ЭКМО.

4. Проанализировать клинический случай использования вено-артериальной ЭКМО.

Материалы и методы. Был проведен ретроспективный анализ медицинских карт пациентов, находившихся на стационарном лечении в ГУ "Минский научно-практический центр хирургии, трансплантологии и гематологии" в период август 2019 – февраль 2022 гг. В связи с развитием тяжелой дисфункции кардиореспираторной системы и неэффективности применения других методов поддержания функции легких и сердца, пациентам было показано подключение к аппарату ЭКМО с выполнением вено-венозной или вено-артериальной канюляции. Был отобран клинический случай, отражающий развитие осложнений при проведении ЭКМО. Для анализа состояния гемостаза используются рутинные методы, включающие исследования протромбинового времени (ПТВ), активированного частичного тромбопластинового времени (АЧТВ), уровня фибриногена, Д-димеров. Была проанализирована информация из источников мировой научной литературы, а также данные регистра Организации экстракорпоральной поддержки жизни.

Результаты и их обсуждение. По данным регистра Организации экстракорпоральной жизнеобеспечения (Extracorporeal Life Support Organization – ELSO) за последние 5 лет во всем мире общее число успешного проведения составляет 94,636 (49%), из них у пациентов с патологией сердечно-сосудистой системы – 39,229 (45%), с легочной патологией – 43,446 (58%), при проведении экстракорпоральной сердечно-легочной реанимации – 11,961 (30%). Применение ЭКМО ассоциировано с возникновением ряда осложнений, влияющих на эффективность оказываемой помощи и исход лечения.

В целом осложнения могут быть разделены на две большие группы: физиологические и механические.

Табл. 1 – Основные осложнения, ассоциированные с проведением ЭКМО

Физиологические, ассоциированные с организмом	Механические, ассоциированные с аппаратом ЭКМО
<ul style="list-style-type: none"> • Кровотечения <ul style="list-style-type: none"> – легочные, – назофарингеальные, – интракраниальные, – кровотечения в области канюляции и др. • Гемолиз • Тромбоэмболии • Синдром системного воспалительного ответа Почечное повреждение 	<ul style="list-style-type: none"> • Нарушения работы оксигенатора • Нарушения работы насоса • Воздушная эмболия контура • Обратный ток крови • Повреждения в области канюляции

В отличие от других систем экстракорпорального кровообращения система ЭКМО включает мембранный оксигенатор, внутреннее устройство которого предполагает повышенную склонность к тромбообразованию, что связано с протеканием крови пациента через плотно расположенную сеть капиллярных волокон, несущих газовую смесь и теплообменную воду.

Тромбирование оксигенатора ведёт как к снижению эффективности экстракорпорального кровообращения (повышение сопротивления кровотоку и уменьшение объёмной скорости перфузии), так и экстракорпорального газообмена (оксигенации и элиминации CO₂).

Сгустки в оксигенаторе и магистралях выглядят как тёмные пятна, при величине сгустков более 5 мм в диаметре их следует удалить, или заменить участок системы.

Нити фибрина имеют вид белых участков или нитей, обычно в местах соединения магистралей. Важно отметить, что появление фибрина является нормой и не требует каких-либо дополнительных вмешательств.




Рис. 1 – Микротромбы в оксигенаторе

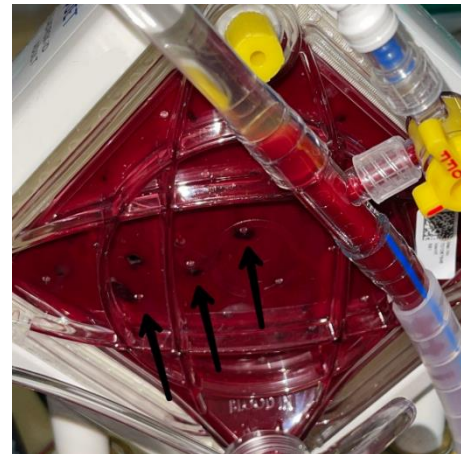

Рис. 2 – Нити фибрина в оксигенаторе

При проведении ЭКМО для пациентов, находящихся в критическом состоянии, создаются условия формирования уникального гемостазиологического статуса, сочетающего влияния как прокоагулянтных, так и антикоагулянтных факторов.

Прокоагулянтные факторы	Антикоагулянтные факторы
Длительный контакт крови с чужеродной поверхностью контура	Антикоагулянтная терапия
Повреждение эндотелия сосудов в месте канюляции	Тромбоцитопения, повреждение тромбоцитов
Токсические эффекты свободного гемоглобина	Уменьшение концентрации факторов свертывания
Развитие гепарин-индуцированного синдрома, диссеминированного внутрисосудистого свертывания	Возникновение феномена давления сдвига эритроцитов (shear stress) вследствие прохождения через контур
Активация нейтрофилов, макрофагов, тромбоцитов, системы комплемента	Приобретенный синдром Виллебранда

Рис. 3 – Факторы развития тромботических и геморрагических осложнений

Согласно данным Российского общества специалистов ЭКМО, частота образования тромбов в различных составляющих контура ЭКМО (оксигенатор, центрифужный насос, магистрали, канюли) составляет от 3 до 22%.

Важно учитывать, что различные факторы могут способствовать активации системы свёртывания. Протромботические изменения можно описать при помощи триады Вирхова в отношении контура ЭКМО и организма пациента.

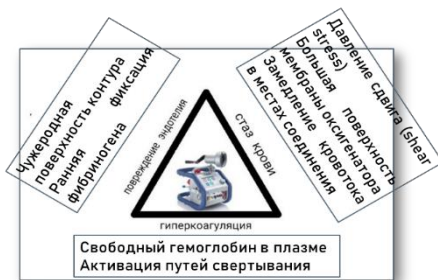

Рис. 4 – Триада Вирхова в отношении контура ЭКМО

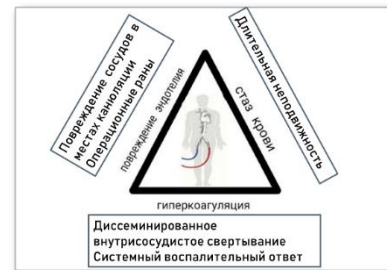

Рис. 5 – Триада Вирхова в отношении пациента

Пациент поступил в отделение кардиохирургии для проведения оперативного вмешательства по поводу основного заболевания. ИБС: постинфарктный и атеросклеротический кардиосклероз. Атеросклероз аорты, стенозирующий коронарных артерий. Стеноз аортального клапана (S 0.7 см²). Недостаточность митрального клапана с регургитацией второй степени. Недостаточность трикуспидального клапана с регургитацией третьей степени.

В ходе проведения оперативного вмешательства: состояние пациента ухудшилось, в связи с чем дальнейшее лечение протекало в условиях отделения анестезиологии и реанимации (ОАР).

На момент поступления из операционной в ОАР состояние пациента крайне тяжелое, нестабильное, обусловленное выраженной декомпенсированной сердечной недостаточностью. Дыхание с поддержкой ИВЛ. Гемодинамика нестабильная, с вазопрессорной поддержкой норадреналином 0.45 мкг/кг/мин и инотропной поддержкой адреналином 0.45 мкг/кг/мин. и АД - 96/54 мм рт.ст. По данным КОС - выраженный лактат-ацидоз (лактат - 24 ммоль/л).

Дальнейший послеоперационный период осложнился развитием синдрома полиорганной недостаточности (СПОН) в связи с гипоперфузией тканей и органов.

Ввиду нарастающего метаболического ацидоза, роста уровня лактата в крови, начата почечно-заместительная терапия.

Несмотря на проводимое лечение, состояние пациента продолжало прогрессивно ухудшаться, нарастала вазопрессорная и инотропная поддержка.

В связи с прогрессированием СПОН и резким ухудшением состояния принято решение о подключении вено-артериальной ЭКМО с использованием бедренно-бедренной конфигурации (артериальная канюля - 19 Fr, венозная - 23 Fr). Для профилактики ишемии нижней конечности в бедренную артерию дистально установлена дополнительная канюля.

На фоне ЭКМО респираторная поддержка проводилась в протективном режиме для обеспечения профилактики ателектаза и санации трахеобронхиального дерева.

В первые сутки после подключения ЭКМО развилось обильное кровотечение из места постановки артериальной канюли, что потребовало проведения экстренной

гемотрансфузионной терапии, прекращения на 24 ч антикоагулянтной терапии. На 6-е сутки развилось кишечное кровотечение, что также потребовало прекращения на сутки гепаринизации, гемотрансфузионной терапии. Проводился мониторинг состояния системы гемостаза и КОС.

За весь период ЭКМО-терапии было перелито 4360 мл эритроцитарной массы, 3350 мл свежзамороженной плазмы и 500 мл тромбоцитарной массы.

Однако состояние оставалось крайне тяжелым на фоне высоких доз кардиотонической и вазопрессорной поддержки. Зрачки равновеликие, расширены, реакция на свет отсутствует. По данным ЭЭГ выявлено отсутствие признаков мозговой деятельности. Полиорганная недостаточность нарастала.

В дальнейшем - асистолия на кардиомониторе, реанимационные действия в течение 30 мин безуспешны, зафиксирована смерть.

Выводы:

1. Метод экстракорпоральной поддержки жизнеобеспечения применяется ограниченно при строгой обоснованности в условиях, обеспечивающих адекватный контроль за аппаратом высококвалифицированным медицинским персоналом.

2. ЭКМО представляет собой высокотехнологичную перспективную технологию, позволяющую временно поддерживать утраченные функции газообмена и адекватного кровообращения в организме.

3. Эффективность применения ЭКМО определяется тщательным мониторингом показателей системы гемостаза, своевременной коррекцией возникающих нарушений и сохранением баланса между коагулянтной и антикоагулянтной системами организма.

4. Выявление осложнений, ассоциированных с проведением ЭКМО, затруднено тяжелым состоянием пациентов перед подключением к аппарату ЭКМО.

5. Дальнейшим этапом исследования явится выделение из всего спектра мониторируемых гемостазиологических параметров тех показателей, которые будут статистически значимы в прогнозировании осложнений, ассоциированных с проведением ЭКМО. Важно понимать, что это является трудной задачей в связи с частым развитием у пациентов многочисленных осложнений основной патологии, наиболее грозным из которых является синдром полиорганной недостаточности.

Литература

1. Применение экстракорпоральной мембранной оксигенации при заболеваниях дыхательной системы у взрослых / Manickam Rajapriya, Manglani Ravi, Paul Lisa, Aronow Wilbert S. // Международный журнал сердца и сосудистых заболеваний. – 2016. – №10. – P.10-21.

2. Mortality and Factors Associated With Hemorrhage During Pediatric Extracorporeal Membrane Oxygenation / Conor P O'Halloran [et al.] // *Pediatr Crit Care Med.* – 2020. – №1. – P.75-81.

3. Intravascular Hemolysis and Complications During Extracorporeal Membrane Oxygenation. / Garg M. [et al.] // *Neoreviews.* – 2020. – №11. – P.728-740.

4. Механизмы развития геморрагических осложнений при проведении экстракорпоральной мембранной оксигенации. Пилотное исследование / С.А. Бахарев, К.А. Попугаев [и др.] // *Анестезиология и реаниматология* – 2020. – №1. – С.25-34.