

О.В. Подобед

## ПЕРСИСТИРУЮЩАЯ ЛЕВАЯ ВЕРХНЯЯ ПОЛАЯ ВЕНА: СООБЩЕНИЕ О СЛУЧАЕ

ГУ «432 Главный военный клинический медицинский центр»

*В статье сообщается о случае выявления врожденной аномалии верхней полой вены: персистирующей левой верхней полой вены у молодого пациента. Приводятся сведения о клиническом значении и методах диагностики этой редкой грудной венозной аномалии.*

**Ключевые слова:** персистирующая левая верхняя полая вена, расширение коронарного синуса, флебография.

O. V. Podobed

### PERSISTENT LEFT SUPERIOR VENA CAVA: REPORT ABOUT THE CASE.

*In this article report about the case detection a persistent left superior vena cava in a young patient and describe the diagnostic modalities and clinical considerations of this rare thoracic venous anomaly.*

**Key words:** persistent left superior vena cava, dilatation of coronary sinus, phlebography.

Наличие персистирующей левой верхней полой вены (ПЛВПВ) является врожденной аномалией развития сердечно-сосудистой системы и встречается в 0,3-0,4% случаев в общей популяции, по данным аутопсий [5]. Несмотря на редкость, ПЛВПВ является наиболее частой аномалией грудных вен, описываемых в медицинской литературе [4]. Эта патология по данным разных авторов составляет от 2-5 до 10 процентов среди всех врожденных пороков сердца [1, 11].

ЛВПВ образуется в результате нарушения процесса облитерации левой передней кардиальной вены, которая в период внутриутробного развития отдает венозную кровь через большую кардиальную вену и коронарный синус в правое предсердие (рис.1) [9]. В редких случаях нарушение облитерации левой кардиальной вены сочетается с облитерацией аналогичной вены с правой стороны, что приводит к появлению единственной ПЛВПВ и атрезии нормальной правой верхней полой вены. Однако в большинстве случаев ПЛВПВ является добавочной при нормальном развитии правой верхней полой вены [1, 9, 10]. По данным ряда авторов примерно в 10-20% случаев правая верхняя полая вена отсутствовала [3, 11]. При наличии правой и левой верхней полой вены они могут сообщаться и тогда правая – основная вена, чаще шире. При отсутствии сообщения обе вены могут быть одинаковой ширины. Если левая верхняя полая вена ассоциируется с отсутствием правой, то коронарный синус может стать гигантским из-за чрезмерного притока крови.

Наиболее часто, в 82-92% случаях, ПЛВПВ дренируется через коронарный синус в правое предсердие [9, 10] и не приводит к нарушениям гемодинамики, но может ассоциироваться с нарушениями образования сердечного импульса и проведения (различными видами сердечных блокад и суправентрикулярных аритмий, синдромом ВПВ) [4]. В литературе описан случай 86 летнего мужчины, у которого персистирующая левая верхняя полая вена

была выявлена во время процедуры установки кардиостимулятора по поводу полной блокады сердца [4]. На ЭКГ может регистрироваться билатеральная активность синусовых узлов. Реже, в 18-20% случаев ПЛВПВ впадает в левое предсердие. Поступление венозной крови в артериальное русло определяет клиническую картину порока и требует хирургической коррекции.

Описаны [6] два варианта коммуникации ПЛВПВ с устьем коронарного синуса:

1. атрезия коронарного синуса с дренированием сердечных вен через ПЛВПВ, что встречается в 2-4% случаев ПЛВПВ,
2. дренирование ПЛВПВ в правое предсердие через короткий (5-15 мм) ствол коронарного синуса, лишённый других венозных притоков (наиболее частая ситуация).

Хотя ПЛВПВ чаще всего не приводит к нарушениям гемодинамики, знать о её существовании важно, поскольку она может вызвать проблемы при катетеризации центральных вен, катетерных операциях на сердце с катетеризацией коронарного синуса через левую подключичную вену, имплантации электрокардиостимуляторов (ЭКС) или кардиовертеров-дефибрилляторов, подключении аппарата искусственного кровообращения [2].

Диагностика наличия персистирующей левой верхней полой вены основана на выявлении расширения коронарного синуса при ЭхоКГ, а также обнаружении данной аномалии при КТ, МРТ грудной полости, флебографии верхней полой вены через вены левой верхней конечности. 3D-контрастная магнитно-резонансная флебография является высокоинформативным методом для выявления аномалий сосудов [7].

Как правило, отсутствует связь левой верхней полой вены с определенными пороками сердца. Однако чаще всего встречаются дефект межжелудочковой и межпредсердной перегородки, стеноз легочной артерии, открытый артериальный проток,

## ☆ Случай из практики

трёхпредсердное сердце [8].

Клинический случай.

Военнослужащий срочной службы Б., 19 лет, поступил в 1 кардиологическое отделение 432 ГВКМЦ на военно-врачебную комиссию. Служит год и один месяц. При поступлении предъявлял жалобы на плохую переносимость физических нагрузок из-за сердцебиения, которое появилось через месяц после начала службы и усилилось за 2 месяца до поступления. При ХМЭКГ до поступления выявлена частая суправентрикулярная экстрасистолия (5531 за сутки), множество эпизодов транзиторной СА-блокады 2 степени 1 типа с замещающими выскальзывающими предсердными комплексами. При повторном ХМЭКГ в 432 ГВКМЦ - одиночная единичная желудочковая экстрасистола, СА блокада 2 степени 1 типа с паузами ритма менее 2000 мс. Анализ крови на гормоны щитовидной железы в норме. Данных за ми-

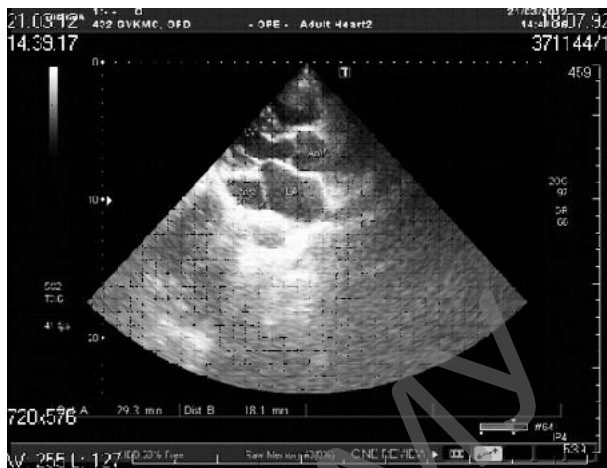


Рис. 2. ЭХОКС пациента Б.: расширенный коронарный синус (CS).

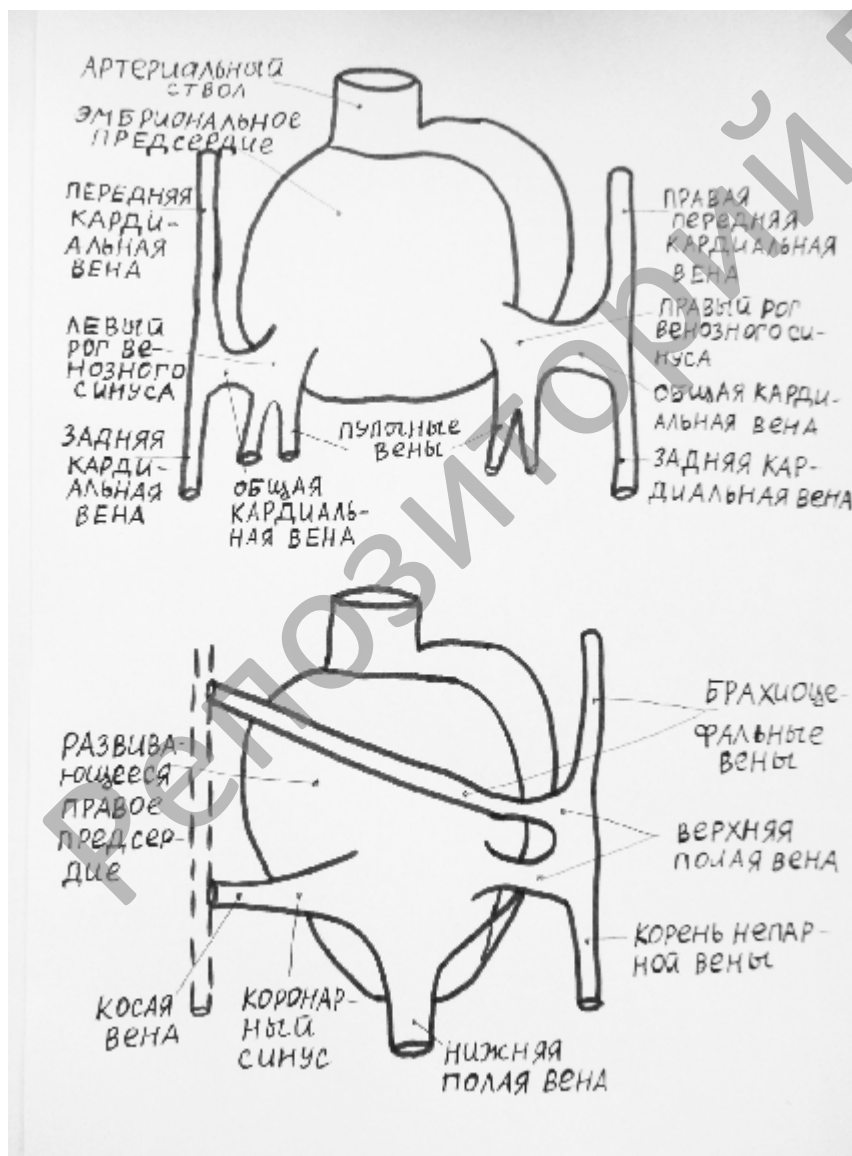
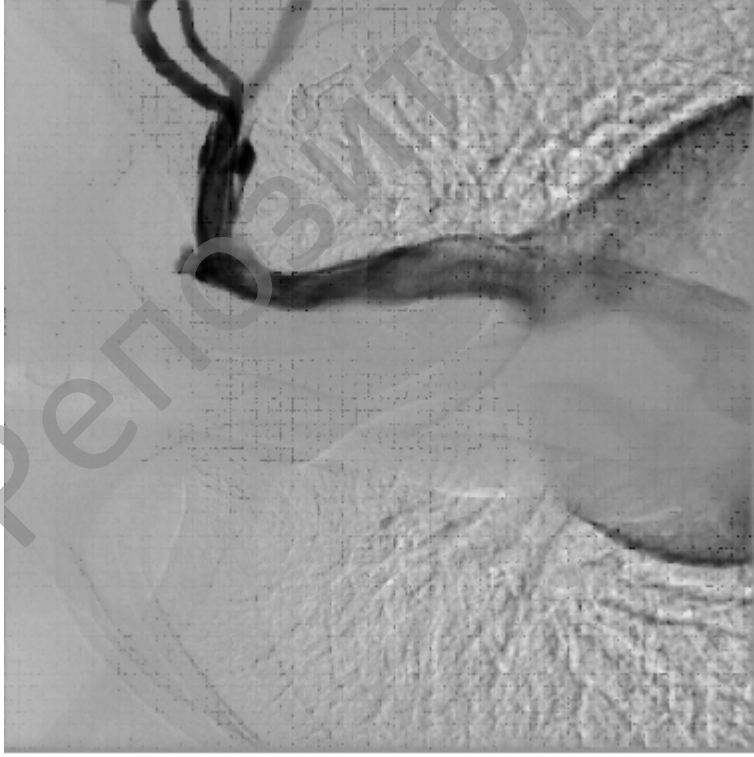

Рис. 1. Схема эмбриогенеза верхней полой вены.

окардит не получено. При ЭхоКГ выявлено значительное расширение коронарного синуса, размером до 29x18мм, дилатация полости правого предсердия (ПП) по поперечной оси (ПП 43x48 мм). Полости левого предсердия, левого желудочка и правого желудочка не расширены, обычной формы. Клапанный аппарат без патологических изменений. Регургитация на трикуспидальном клапане и клапане легочной артерии 1 степени функционального характера. Сократительная функция миокарда не нарушена. Зона перикарда без особенностей (рис.2). На основании ЭхоКГ была заподозрена ПЛВПВ. Пациенту была выполнена верхняя кавография: пунктирована и катетеризована левая кубитальная вена, введен контраст, произведены серии снимков. На ангиограммах: отсутствие контрастирования правой верхней полой вены. Левая верхняя полая вена дилатирована, впадает в расширенный коронарный синус с последующим контрастированием правых отделов сердца. Заключение: аномалия развития верхней полой вены (рис.3).

Таким образом, персистирующая левая верхняя полая вена является редкой врожденной аномалией верхней полой вены и обычно не вызывает функциональных нарушений и не дает



ствовании важно, так как она может приводить к затруднениям при имплантации ЭКС или кардиовертеров-дефибрилляторов, катетерных операциях на сердце и в ряде других случаев.

### Литература

1. Сердечно-сосудистая хирургия, под ред. В. И. Бураковского и Л. А. Бокерия, Москва, «Медицина», 1989, стр.365-366.
2. Яшин, С. М., Думпис Я. Ю. Добавочная левая верхняя полая вена: диагностика при лечении нарушений ритма сердца // Вестник аритмологии. – 2008. - №53. – с.67-70.
3. Amjad, Hussein S, Chakravarty S, Chaikhouni A, Smith JR. Congenital absence of superior vena cava: unusual anomaly of superior systemic vein complicating pacemaker placement // PACE.- 1981.- V.4.-p.328-32.
4. Bhatti, S, Hakeem A, Ahmad U, Malik M, Kosolcharoen P, Chang SM. Persistent left superior vena cava (PLSVC) with anomalous left hepatic vein drainage into the right atrium: role of imaging and clinical relevance. Vasc Med. 2007 Nov;12(4):319-24.
5. Biffi, M, Boriani G, Frabetti L, et al. Left superior vena cava persistence in patients undergoing pacemaker or cardioverter-defibrillator implantation: a 10-year experience. // Chest 2001 Jul; 120(1): 139-44.
6. Jha, N.K., Gogna A., Tan T.H. et al. Atresia of coronary sinus ostium with retrograde drainage via persistent left superior vena cava // Ann. Thorac. Surg. - December 1. - 2003. - V. 76(6). - P.2091 - 2092.
7. Irwin, RB, Greaves M, Schmitt M. Left superior vena cava: revisited. Eur Heart J Cardiovasc Imaging. 2012 Apr;13(4):284-91. Epub 2012 Feb 2.
8. Kula, S, Cevik A, Sanli C, Pektas A, Tunaoglu FS, Oguz AD, Olgunturk R. Persistent left superior vena cava: experience of a tertiary health-care center. Pediatr Int. 2011 Dec; 53(6):1066-9. doi: 10.1111/j.1442-200X.2011.03443.x.
9. Moore, K. L. The developing human. Clinically oriented embryology // W.B.Saunders Company, 1977, p. 297.
10. Sarodia, B. D., Stoller J. K. Persistent left superior vena cava: case report and literature review. // Respir Care 2000 Apr; 45 (4): 411-6.
11. Yuce, M, Kizilkkan N, Kus E, Davutoglu V, Sari I. Giant coronary sinus and absent right superior vena cava. Vasa. 2011 Jan; 40(1):65-7. Поступила 4.07.2012

**Рис. 3.** Верхняя каваграфия пациента Б.: контрастируется персистирующая левая верхняя полая вена, впадающая в расширенный коронарный синус.

каких-либо специфических клинических проявлений. Но иногда могут наблюдаться различные нарушения сердечного ритма и проводимости. ПЛВП обнаруживается, как правило, случайно при катетеризации сердца или ангиокардиографии. Заподозрить её существование можно на основании выявления при ЭхоКГ расширенного коронарного синуса, в этом случае необходимо провести дополнительные методы исследования. Знать о её суще-