

МИНИСТЕРСТВО ЗДРАВООХРАНЕНИЯ РЕСПУБЛИКИ БЕЛАРУСЬ
БЕЛОРУССКИЙ ГОСУДАРСТВЕННЫЙ МЕДИЦИНСКИЙ УНИВЕРСИТЕТ
КАФЕДРА ОРТОПЕДИЧЕСКОЙ СТОМАТОЛОГИИ И ОРТОДОНТИИ

ОБЩАЯ ОРТОДОНТИЯ

Допущено Министерством образования Республики Беларусь в качестве
учебного пособия для студентов учреждений высшего образования
по специальности «Стоматология»



Минск БГМУ 2023

УДК 616.314-089.23(075.8)

ББК 56.6я73

О-28

Авторы: И. В. Токаревич, Л. В. Кипкаева, Т. В. Горлачёва, Д. В. Хандогий, С. С. Денисов, Е. К. Лецко, В. В. Титкова, Ю. Ю. Брель, В. В. Сарвилина

Рецензенты: канд. мед. наук, доц. каф. ортопедической стоматологии и ортодонтии с курсом детской стоматологии Белорусской медицинской академии последиplomного образования Я. И. Тимчук; канд. мед. наук, доц., зав. каф. стоматологии детского возраста и ортодонтии с курсом ФПК и ПК Витебского государственного ордена Дружбы народов медицинского университета С. А. Кабанова

Общая ортодонтия : учебное пособие / И. В. Токаревич [и др.]. –
О-28 Минск : БГМУ, 2023. – 160 с.

ISBN 978-985-21-1449-3.

Описаны основные и дополнительные методы исследования, используемые в ортодонтии: клинический, функциональный, антропометрический и рентгенологический. Рассмотрены общие принципы и методы лечения зубочелюстных аномалий в различные периоды формирования прикуса. Описаны этапы изготовления съёмных и несъёмных ортодонтических аппаратов. Даны общие сведения об ортодонтических аппаратах и изменениях в зубочелюстной системе при их применении.

Предназначено для студентов 4-го курса стоматологического факультета.

УДК 616.314-089.23(075.8)

ББК 56.6я73

ISBN 978-985-21-1449-3

© УО «Белорусский государственный
медицинский университет», 2023

ВВЕДЕНИЕ

Ортодонтия является самостоятельным разделом стоматологии, занимающимся изучением этиологии и патогенеза зубочелюстных аномалий, разработкой методов их диагностики, профилактики и лечения.

Точная диагностика является условием правильного выбора лечебной тактики. Ортодонтический диагноз устанавливается на основании клинического обследования пациента и данных дополнительных (лабораторных) методов исследования, в качестве которых широко используются антропометрический, функциональный и рентгенологический (лучевой). Дополнительные методы исследования применяют для дифференциальной диагностики различных видов патологии, а также для контроля за изменениями, происходящими в процессе роста и развития зубочелюстной системы и под влиянием лечебных мероприятий. Информация, полученная с помощью антропометрического и рентгенологического методов исследования, представляет большую ценность и широко используется при планировании ортодонтического лечения.

Функциональные методы исследования мышц челюстно-лицевой области (электромиография, миотонометрия) имеют большое практическое значение для диагностики нарушений функционального состояния этой группы мышц.

В разные возрастные периоды для исправления зубочелюстных аномалий используют различные методы лечения. В период временного прикуса основным методом лечения является миотерапия — метод, направленный на устранение причин развития аномалии. При смешанном прикусе активно используют аппаратный метод лечения, а при постоянном — комплексный и хирургический методы.

ОРТОДОНТИЯ КАК РАЗДЕЛ СТОМАТОЛОГИИ. ИСТОРИЯ И НАПРАВЛЕНИЯ РАЗВИТИЯ СПЕЦИАЛЬНОСТИ

Ортодонтия (греч. orthos — прямой, правильный и odontos — зуб) — развивающийся раздел стоматологии, занимающийся изучением этиологии и патогенеза зубочелюстных аномалий, созданием методов их диагностики, разработкой способов профилактики и лечения аномалий положения зубов, формы зубных дуг, прикуса, управлением ростом челюстей, нормализацией функций зубочелюстной системы, устранением эстетических нарушений, влиянием на развитие смежных органов и всего организма в целом.

Термин «ортодонтия» впервые был предложен Лефулоном в 1840 г. По выражению Э. Энгля, им обозначали «науку, которая имеет отношение к исправлению зубов».

Вначале этот термин соответствовал содержанию предмета, поскольку в то время практическая деятельность врача ограничивалась лишь устранением неправильного положения отдельных зубов. Со временем рамки ортодонтии раздвинулись, и, кроме исправления аномалий положения зубов, врачи стали заниматься лечением нарушений формы зубных дуг и прикуса.

Первые сведения о лечении аномалий и деформаций зубочелюстной системы относятся приблизительно к 400 г. до н. э. и принадлежат Гиппократу. В соответствии с примитивным представлением о характере самой патологии терапия отличалась большим эмпиризмом и в основном заключалась лишь в устранении эстетических дефектов, вызванных неправильным положением отдельных зубов. Иногда все лечение сводилось к надавливанию пальцем на



Рис. 1. Пьер Фошар

кривостоящий зуб, к экстракции неправильно расположенных зубов, насильственной ротации зуба при помощи щипцов. Этот метод применялся в отношении передних зубов, главным образом на верхней челюсти.

Весомый вклад в развитие ортодонтии внес французский хирург Пьер Фошар (Pierre Fauchard, 1678–1761) (рис. 1).

Фошар был гениальным дантистом. В 1728 г. он опубликовал книгу под названием «Хирург-дантист, или трактат о зубах», где выделил 102 разновидности зубных болезней и систематизировал знания в области не только общего зубоврачевания, но и диагностики и лечения зубочелюстных аномалий.

Французский дантист Этьен Бурде (Etienne Bourdet), последователь Фошара, в 1757 г. опубликовал книгу «Искусство дантиста», в которой посвятил главу проблеме исправления зубов и описал приспособления, служащие для этого. Он доказал целесообразность удаления именно первых премоляров при скученности зубов.

Шотландский хирург Джон Хантер (John Hunter) в 1771 г. написал монографию «Естествознание зубов человека: объяснение их строения, назначения, формирования, роста и болезней», где подробно описал анатомию зубов, а также дал названия группам зубов: резцы, клыки, премоляры.

Современные знания о законах движения нижней челюсти, взаимоотношениях зубных рядов и элементов височно-нижнечелюстного сустава (ВНЧС) в определенной степени базируются на работах зубного врача В. Бонвилля (W. Bonwill, 1833–1899). В. Бонвилль считается первым исследователем законов артикуляции, которые он систематизировал в своей работе «Артикуляция и артикуляторы», опубликованной в 1865 г., и в этом же году он предложил свой артикулятор.

В учение об артикуляции внес свой вклад Шпее (Spee, 1855–1937), описав сагиттальную окклюзионную кривую в 1890 г. в книге «Путь смещения нижней челюсти на черепе».

В 1890-х гг. большое внимание уделяли науке о смыкании зубов — окклюзии. Одна из самых значимых и ключевых фигур ортодонтии — доктор Эдвард Энгль (Edward Angle, 1855–1930) (рис. 2). Он опубликовал работы по классификации аномалий прикуса, уделив большое внимание правильной естественной окклюзии зубов. Появление в 1889 г. классификации Э. Энгля позволило научно обосновать практические мероприятия ортодонтии. Как писал в своей книге «Рентгеностатика» немецкий ортодонт А. Шварц (A. Schwarz): «Э. Энгль, предложив свою классификацию, одним гениальным взмахом навел порядок в хаосе существовавших до него представлений».

В 1928 г. Э. Энгль внедрил в клиническую практику новый ортодонтический аппарат, который назвал edgewise appliance (англ. edgewise — край в край). Эту технику стали широко применять ортодонты многих стран, совершенствуя и модифицируя ее.

Л. Эндрюс (L. Andrews) продолжил совершенствование ортодонтического замка (брекета), четырехгранной дуги и в результате запатентовал аппарат программированного



Рис. 2. Эдвард Энгль

действия, в котором практически не требовалось изгибать дугу в процессе лечения. Эта система была названа им техникой прямой дуги (straight wire technique).

В 1940-е гг. появилась цефалометрия (телерентгенография). Это позволило ортодонтам получить новые представления о том, как взаиморасположение костей черепа связано с аномалиями прикуса и как можно исправлять последние, изменяя направление роста костных структур черепа.

С 1970-х гг. активно развивается ортогнатическая хирургия, которая позволила исправлять аномалии зубочелюстной системы у взрослых пациентов.

В конце XX в. разработанная NASA технология термоактивных никель-титановых (NiTi) сплавов с памятью формы произвела глобальный переворот в ортодонтии. При комнатной температуре проволока из никель-титана очень гибкая. При нагревании до температуры тела в полости рта проволока стремится вернуться в исходное состояние, т. е. к форме идеальной дуги, выбранной врачом для данного пациента. Благодаря высоким технологиям дуги из никель-титана гораздо дольше сохраняют способность перемещать зубы в нужном направлении, чем все их предшественники.

В 1990-е гг. австралийский ортодонт и изобретатель Крис Фаррелл (Chris Farrell) разработал серию аппаратов для коррекции миофункциональных нарушений у детей на раннем этапе ортодонтического лечения (преортодонтические трейнеры), что инициировало развитие миофункционального направления в ортодонтии.

В 2000 г. появилась система Инвизалайн (Invisalign) — исправление прикуса и выравнивание зубов с помощью серии прозрачных кап, созданных по технологии CAD/CAM.



Рис. 3. Ф. Я. Хорошилкина

В 2003 г. появились безлигатурные брекет-системы (self-ligating brackets), а в 2005 г. — универсальные стандартные функциональные аппараты серии Myobrace для выравнивания зубов и миофункциональной терапии.

Одним из самых ярких представителей ортодонтии является профессор Ф. Я. Хорошилкина (рис. 3).

В 1970 г. в своей работе она применила новые методы исследования в ортодонтии, определила возрастные показания к выбору методов лечения аномалий в сагиттальной плоскости, разработала и внедрила в практику здравоохранения новые конструкции ортодонтических аппаратов. В последую-

щие годы ею были написаны монографии по актуальным вопросам ортодонтии. Большое внимание Ф. Я. Хорошилкина уделяла миогимнастике как методу профилактики и лечения в ортодонтии. Кроме того, она систематизировала функциональные методы лечения (метод щитовой терапии, применение активаторов, регуляторов функции Френкеля и др.), показания к их выбору. Профессор внедрила такой метод исследования, как телерентгенография (ТРГ) и описала технические условия получения телерентгенограмм, методы их расшифровки и анализа, применение ТРГ в клинических и научных исследованиях, результаты лечения по данным этого метода. Ф. Я. Хорошилкина в соавторстве с



Рис. 4. Л. С. Величко

Ю. М. Малыгиным написали книгу «Основы конструирования и технологии изготовления ортодонтических аппаратов», в которой была предложена классификация ортодонтических аппаратов, описаны конструктивные особенности современных аппаратов и методы их изготовления.

Основоположником ортодонтии в Республике Беларусь является профессор Л. С. Величко (рис. 4), который в 1965 г. защитил кандидатскую диссертацию на тему «Ортодонтическое лечение и протезирование при недоразвитой верхней челюсти в сформированном прикусе».

Профессор Л. С. Величко был первым в нашей стране, кто поставил вопрос о необходимости организации оказания ортодонтической помощи населению.

ОРГАНИЗАЦИЯ ОРТОДОНТИЧЕСКОЙ ПОМОЩИ В РЕСПУБЛИКЕ БЕЛАРУСЬ

Долгое время знакомство с ортодонтией и изучение ее как самостоятельного раздела стоматологии осуществлялось на кафедре стоматологии детского возраста Минского государственного медицинского института (сейчас — Белорусский государственный медицинский университет). Благодаря работе профессора Э. М. Мельниченко и его учеников ортодонтия получила мощный толчок в развитии своих основных направлений.

5 июля 2000 г. была основана кафедра ортодонтии при Минском государственном медицинском институте (рис. 5).



Рис. 5. Первый состав кафедры ортодонтии, 2000 г.

Помимо педагогической и лечебно-консультативной деятельности на кафедре активно ведется научно-исследовательская работа, осуществляется обучение клинических ординаторов из Республики Беларусь, ближнего и дальнего зарубежья.

Ортодонтия развивается достаточно стремительно. Это значительно повлияло не только на качество диагностики, но и на эффективность ортодонтического лечения. Широкий спектр новых ортодонтических аппаратов позволил как ортодонтам, так и пациентам полностью изменить представление о возможностях ортодонтического лечения.

Проблема оказания ортодонтической помощи остается весьма актуальной, т. к. зубочелюстные аномалии очень распространены. В связи с расширением представлений о взаимосвязи аномалий прикуса с общими нарушениями в организме требуется качественно новый подход к вопросам организации ортодонтической помощи в нашей стране. В настоящее время наметилось шесть основных направлений ортодонтической помощи, с учетом возраста нуждающихся в лечении и специфики врачебных мероприятий:

1. Профилактическая ортодонтия в организованных детских коллективах. Для реализации задач оказания ортодонтической помощи в организованных детских коллективах целесообразно при проведении плановой

санации полости рта выявлять детей, нуждающихся в ортодонтическом лечении, и проводить профилактику зубочелюстных аномалий с учетом возраста пациентов и имеющихся причинных факторов.

Основные профилактические мероприятия включают в себя:

1) применение миотерапии для нормализации функций челюстно-лицевой системы;

2) проведение сошлифовывания режущих краев и бугров отдельных временных зубов или их групп для профилактики сагиттальных, вертикальных и трансверзальных аномалий прикуса в раннем возрасте;

3) назначение массажа уздечки языка, верхней и нижней губы для увеличения их эластичности, а также массажа альвеолярных отростков и отдельных зубов для их правильного расположения в зубной дуге;

4) сохранение места в зубном ряду у детей с преждевременной потерей временных зубов с помощью местосохраняющих аппаратов.

2. Специализированное лечение детей и подростков в условиях укрупненных ортодонтических отделений или кабинетов включает лечение аномалий прикуса, зубных рядов, отдельных зубов в периоды временно-го, смешанного и сформированного постоянного прикусов.

3. Ортодонтическое лечение взрослых проводится как подготовительный этап перед ортопедическим лечением.

4. Реабилитация у ортодонта пациентов с врожденными пороками челюстно-лицевой области в системе их комплексного лечения включает в себя: своевременное выявление данных пациентов, диспансерное наблюдение и лечение у врача-ортодонта в стоматологических поликлиниках.

5. Ортодонтическое лечение в условиях стационара как предварительный и заключительный этапы после хирургической коррекции аномалий прикуса. Проводится преимущественно после 18 лет и включает в себя предварительную ортодонтическую помощь по нормализации формы зубных дуг и положения отдельных зубов, функциональную перестройку мимических и жевательных мышц челюстно-лицевой области с помощью ортодонтических аппаратов, а также ортодонтическую коррекцию для достижения фиссурно-бугоркового контакта после хирургического вмешательства.

6. Ортопедическое лечение детей и подростков. Проводят в различные периоды формирования прикуса. Для правильного формирования прикуса и функций зубочелюстной системы большое значение имеет своевременное замещение дефектов коронок временных зубов и зубных рядов путем протезирования. Это способствует предотвращению развития вторичных деформаций в области зубных рядов и нарушения положения отдельных зубов.

ОСНАЩЕНИЕ ОРТОДОНТИЧЕСКОГО КАБИНЕТА, ОРТОДОНТИЧЕСКИЙ ИНСТРУМЕНТАРИЙ

Согласно санитарно-гигиеническим нормам для одной стационарной установки с креслом требуется помещение площадью не менее 14 м². Если необходимо увеличить количество рабочих мест, то каждая следующая установка требует дополнительных 7 м² площади помещения.

Ортодонтическое отделение или кабинет оснащают оборудованием, инструментарием и другими изделиями индивидуального пользования из расчета на одну врачебную должность, а также оборудованием, инструментарием и изделиями для коллективного пользования. Рабочее место врача должно быть устроено с учетом эргономики, т. е. такой системы передвижения врача по кабинету, при которой происходят наименьшие затраты физических сил и времени.

Для работы врача-ортодонта необходимо следующее материально-техническое оснащение кабинета:

- 1) установка стоматологическая стационарная;
- 2) кресло стоматологическое, совместимое со стационарной установкой;
- 3) передвижной мягкий стул со спинкой;
- 4) рабочий столик врача с медикаментами и инструментарием;
- 5) канцелярский стол для ведения документации;
- 6) стулья для пациентов и среднего медперсонала;
- 7) умывальник с зеркалом;
- 8) стол с набором стерильных инструментов и перевязочным материалом;
- 9) шкаф для хранения диагностических моделей;
- 10) медицинский шкаф для хранения медикаментов для оказания неотложной помощи и перевязочного материала;
- 11) стол для хранения, замешивания гипса и отливки моделей челюстей;
- 12) шкаф с набором специального ортодонтического инструментария (набор щипцов для работы с мультибондинг-системой, ножницами по металлу, круглогубцами, крампонными щипцами, наковальной, зуботехническим молотком и др.). Инструменты для работы врача-ортодонта представлены на рис. 6–22.

Щипцы Адера предназначены для последовательного изгибания ортодонтической проволоки и создания плавного изгиба. Применяются также для припасовки ретейнеров и лицевых дуг (рис. 7).

Щипцы Твида применяются для формирования на ортодонтических дугах петель различного назначения: омега-петель, закрывающих петель и др. (рис. 8).



Рис. 6. Фрезы, боры



Рис. 7. Щипцы Адерера



Рис. 8. Щипцы Твидя

Щипцы для снятия брекетов предназначены для удаления всех видов брекетов с поверхности зуба без повреждения его эмали (рис. 9).

Щипцы для снятия колец имеют мягкую подушечку, которой упираются в жевательную часть зуба, а острой частью поддевают кольцо снизу для его снятия (рис. 10).

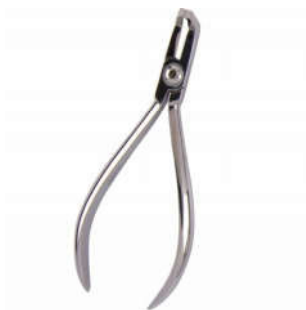

Рис. 9. Щипцы для снятия брекетов



Рис. 10. Щипцы для снятия колец

Крампонные щипцы предназначены для захвата, перекусывания и сгибания ортодонтической проволоки (рис. 11). *Круглогубцы* применяются для работы с ортодонтической проволокой (рис. 12).



Рис. 11. Щипцы крампонные

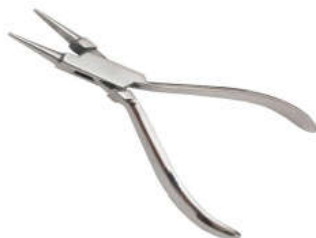

Рис. 12. Щипцы круглогубцы

Дистальные кусачки использует врач-ортодонт для укорочения ортодонтических дуг. Дистальные кусачки позволяют откусывать дугу в пределах 0,5 мм от дистального края щечной трубки (рис. 13).

Лигатурные кусачки предназначены для откусывания металлических лигатур и ортодонтической проволоки сечением до 0,012", для обрезания эластической цепочки (рис. 14).



Рис. 13. Дистальные кусачки

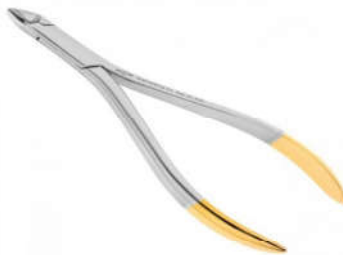

Рис. 14. Лигатурные кусачки

Зажим Мэтью применяется для удержания и установки эластичной лигатуры, для закручивания металлической лигатуры (при лигировании брекетов, восьмиобразном связывании зубов) (рис. 15).

Инструмент для установки ортодонтических колец. При установке кольца на зуб металлическая рабочая часть инструмента устанавливается на его край, и пациент накусывает зубами пластиковую ручку инструмента. При этом кольцо продвигается по направлению к десне (рис. 16).

Инструмент для установки сепарационных лигатур предназначен для работы с сепарационными кольцами (рис. 17).



Рис. 15. Зажим Мэтью



Рис. 16. Инструмент для установки ортодонтических колец

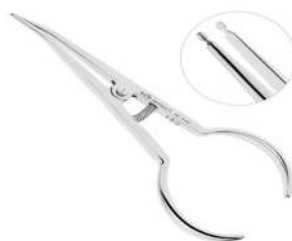

Рис. 17. Инструмент для установки сепарационных лигатур

Пинцет обратный предназначен для удержания брекетов во время их фиксации на зубы (рис. 18).

Пинцет обратный для небных трубок предназначен для фиксации замков-трубок на моляры (рис. 19).



Рис. 18. Пинцет обратный

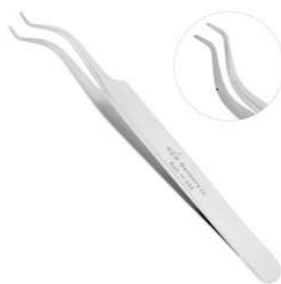

Рис. 19. Пинцет для небных трубок

Адаптер применяется для фиксации эластических лигатур (рис. 20).



Рис. 20. Адаптер для эластических лигатур

Губной ретрактор предназначен для раздвижения губ и щек пациента и обеспечения хорошего обзора зубных рядов и зубов (рис. 21).

Позиционер применяется для точного позиционирования брекетов на зубах. Он имеет два выступа с определенным расстоянием между ними. Один выступ устанавливается в паз брекета, другой — упирается в край зуба. Расстояние между выступами определяет положение брекета относительно края зуба. Оно может быть от 3,5 до 5 мм (рис. 22).

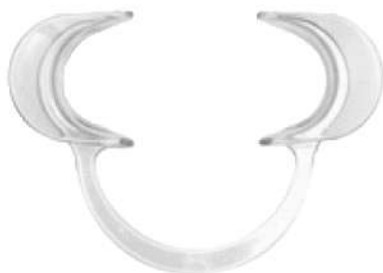

Рис. 21. Губной ретрактор



Рис. 22. Позиционер

ОТТИСКИ И ОТТИСКНЫЕ МАТЕРИАЛЫ, ПРИМЕНЯЕМЫЕ В ОРТОДОНТИИ

КЛАССИФИКАЦИЯ ОТТИСКОВ И ТЕХНИКА ИХ ПОЛУЧЕНИЯ

Ортодонтические аппараты изготавливаются в зуботехнической лаборатории на рабочих моделях челюстей. Рабочие модели в свою очередь выполняются из модельного материала, чаще медицинского гипса, по оттискам, полученными специальными вспомогательными оттискными материалами с тканей протезного ложа.

Границы протезного ложа — это ткани и анатомические образования, имеющие непосредственно контакт с протезом или аппаратом.

Оттиском в стоматологии называют обратное (негативное) отображение рельефа твердых и мягких тканей протезного ложа и прилежащих к нему анатомических образований.

В основу **классификации оттисков** положены следующие основные принципы:

1. Первый принцип учитывает количество одновременно отображаемых зубных рядов при получении оттисков. В соответствии с этим различают двухчелюстные и одночелюстные оттиски. Двухчелюстные оттиски получают с помощью специальных оттискных ложек с одновременной регистрацией (фиксацией) центральной окклюзии. Одночелюстные оттиски получают на одной из челюстей.

2. По размерам отображаемых участков зубного ряда одной или обеих челюстей выделяют оттиски *частичные*, отображающие отдельные зубы, группы зубов или половину зубного ряда, и *полные* — воспроизводящие весь зубной ряд челюсти или зубные ряды обеих челюстей.

3. По количеству слоев оттискного материала различают оттиски *двухслойные* (рис. 23) и *однослойные*. Двухслойные оттиски, в зависимости от методов их получения, могут быть однофазными и двухфазными. *Однофазные* оттиски получают с одновременным приготовлением и нанесением на ткани протезного ложа двух слоев материала (базисного и корригирующего).

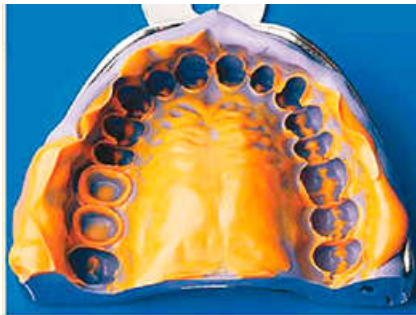

Рис. 23. Двухслойный оттиск

Двухфазные оттиски предусматривают поочередное приготовление материалов и получение базисного и корригирующего слоев.

4. Четвертый принцип, положенный в основу наиболее известных классификаций оттисков, учитывает методы их получения. Различают оттиски анатомические, функциональные и регистраторы окклюзии. *Анатомические оттиски* получают стандартными ложками без учета степени давления оттискного материала на мягкие ткани протезного ложа. Для получения *функциональных оттисков* используют индивидуальные

оттисковые ложки. Методика их получения предусматривает дозированное давление на слизистую оболочку и оформление краев при помощи функциональных проб. Е. И. Гаврилов дополнительно классифицирует функциональные оттиски по методу оформления краев и по степени давления слизистой оболочки. *Регистраторы окклюзии* (рис. 24) получают без использования оттисковых ложек, путем наложения материала между зубными рядами. С их помощью производят сопоставление моделей в положении центральной окклюзии.

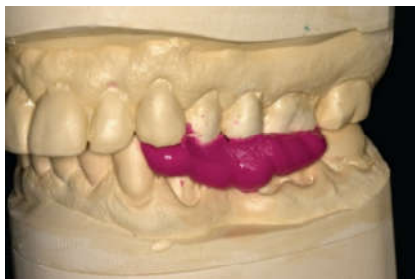


Рис. 24. Регистратор окклюзии

5. В зависимости от целевого назначения оттиски подразделяют на рабочие, вспомогательные и диагностические. *Рабочим* называется оттиск, предназначенный для воспроизведения модели, на которой будет изготавливаться протез или аппарат. *Вспомогательным* называется негативное отображение зубов-антагонистов, воспроизведение которых на модели будет использоваться для вспомогательных целей. Так, например, при изготовлении протеза на нижнюю челюсть оттиск нижней челюсти будет рабочим, а оттиск верхней челюсти — вспомогательным. По *диагностическим оттискам* изготавливают модели, позволяющие изучить взаимоотношения зубных рядов, альвеолярных отростков и другие особенности, имеющие значение для постановки диагноза, планирования лечения и оценки его результатов.

Оттисковые ложки. Получение оттисков проводится с использованием оттисковых ложек. Различают стандартные и индивидуальные ложки. *Стандартные ложки* изготавливаются промышленным методом, а индивидуальные — в условиях зуботехнических лабораторий. Материалами для изготовления стандартных ложек чаще всего служат нержавеющая сталь и пластмассы (рис. 25, 26).



Рис. 25. Стандартные пластмассовые оттисковые ложки для верхней и нижней челюстей



Рис. 26. Металлические оттисковые ложки для верхней челюсти:
а — частичная; б — стандартная

Индивидуальные ложки изготавливаются из самоотверждающихся и светотверждаемых пластмасс и компаундов (рис. 27).

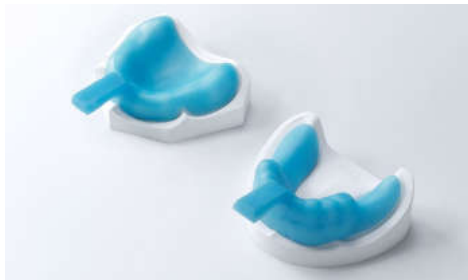

Рис. 27. Индивидуальные оттисковые ложки

Стандартные ложки имеют различную форму и размеры. Наиболее широкое применение в клинике стоматологии получили металлические полные стандартные одночелюстные ложки для верхней и нижней челюстей с сохранившимися зубными рядами. В ложке имеются ручка, ложе для зубов и

альвеолярных отростков, борта, небный свод (в ложках для верхней челюсти) и вырез для языка (в ложках для нижней челюсти) (рис. 28).

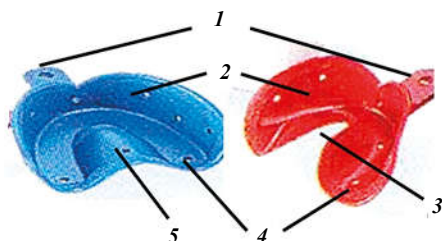


Рис. 28. Стандартные пластмассовые оттискные ложки для верхней и нижней челюстей: 1 — ручка; 2 — борта; 3 — вырез для языка; 4 — ложе для зубов и альвеолярных отростков; 5 — небный свод

В ортодонтической практике используются стандартные ложки № 1, 2, а также индивидуальные ложки, чаще у пациентов с врожденной сквозной расщелиной неба, после травм, радикальных хирургических вмешательств челюстно-лицевой области.

Техника получения оттисков у детей имеет ряд особенностей:

1. При получении оттиска необходимо учитывать психоэмоциональное состояние ребенка. При отсутствии контакта с пациентом лучше перенести время процедуры на более благоприятное.

2. Подбор оттискной ложки должен проводиться особенно тщательно, чтобы не испугать и не травмировать ребенка, с полным соблюдением правил асептики и антисептики.

3. При работе с детьми оттискной материал должен быть из группы эластических и иметь приятный вкус, цвет и консистенцию.

4. Выведение ложки из полости рта после отвердения оттискного материала не должно быть грубым.

5. При получении оттиска у ребенка обязателен непосредственный врачебный контроль и проведение в случае необходимости мероприятий, предупреждающих аспирацию фрагментов оттиска в дыхательные пути.

Имеющийся арсенал оттискных материалов в своем большинстве имеет как достоинства, так и недостатки. В соответствии с основными требованиями оттискные материалы, применяемые в стоматологии, должны:

1) давать точный отпечаток рельефа слизистой оболочки полости рта и зубов;

2) сохранять постоянство размера после выведения оттиска из полости рта, при этом усадка не должна превышать 0,1 %;

- 3) легко накладываться на протезные ткани и легко выводиться из полости рта после затвердения;
- 4) не разрушаться при взаимодействии со средой полости рта;
- 5) быть безопасными — в результате происходящих в материале термических и химических процессов он не должен оказывать вредного воздействия на ткани полости рта и организм в целом;
- 6) обладать оптимальным временем отверждения, позволяя врачу провести функциональные пробы, — материал не должен отвердевать слишком быстро или медленно;
- 7) не соединяться с модельным материалом;
- 8) не иметь запаха и вкуса или обладать приятным запахом и вкусом;
- 9) обладать слабым антисептическим действием;
- 10) легко подвергаться расфасовке и дозировке, быть удобными для хранения, транспортировки и относительно дешевыми;
- 11) быть однородными, не иметь комков и зерен после приготовления;
- 12) выдерживать обеззараживание и дезинфекцию.

КЛАССИФИКАЦИЯ ОТТИСКНЫХ МАТЕРИАЛОВ И ИХ СВОЙСТВА

По химическому составу, физическим свойствам и условиям применения оттисковые материалы объединены в соответствующие группы.

Разработано несколько классификаций. Наибольшее распространение в бывшем СССР получила классификация оттисковых материалов по физическому состоянию материала после отверждения (А. И. Дойников, В. Д. Сеницын). Исходя из физических свойств материалов, авторы выделяют три группы оттисковых масс (табл. 1).

Таблица 1

Классификация оттисковых материалов по физическому состоянию материала после отверждения (А. И. Дойников, В. Д. Сеницын)

Материал							
твѳрдокристаллический		эластический			термопластический		
Гипс	Цинк-оксид-эвѳгенол	Альгинатные	Силиконовые	Тиоколовые	Эпоксидные	На основе эѳиров канифоли	Самотвердеющие пластмассы

Выделяемые авторами оттисковые материалы, объединенные в группы, включают в себя названия основы, на базе которой они изготовлены. Например, оттисковые материалы, изготовленные на основе оксида цинка и эвѳгенола — цинк-оксид-эвѳгенольные, на основе силиконового каучука — силиконовые и т. д.

Е. Н. Жулев выделяет три группы оттисковых материалов: 1) жесткие — гипс, цинк-оксид-эвгенольные; 2) эластические — альгинатные, силиконовые, тиоколовые; 3) жесткие, обретающие пластичность после нагревания — компаунды и др.

Представленные классификации просты в применении, но не включают в себя отдельные группы современных эластомерных материалов или, наоборот, объединяют несовместимые их виды (например, обратимые и необратимые гидроколлоиды).

Наиболее полной классификацией современных оттисковых материалов, отражающей режим отверждения, физическое состояние и химический состав материалов, следует признать классификацию ISO (G. Staegemann, 1990; R. Phillips, 1991) (табл. 2).

Таблица 2

Классификация оттисковых материалов ISO (TC 106)

Оттисковый материал	Жесткий	Эластический
Твердеющий в результате химических реакций (необратимый)	1. Гипс (β -полугидрат). 2. Цинк-оксид-эвгенольные пасты (ZOE). 3. Неэвгенольные пасты (ZONE)	1. Альгинатные гидроколлоиды. 2. Безводные эластомеры: – полисульфидные полимеры; – конденсированные силиконовые (К-тип); – полиэфирные; – наполненные силиконовые (А-тип)
Твердеющий в результате температурных изменений (обратимый)	1. Воск. 2. Термопластические композиты (компаунды)	Агар-агаровые гидроколлоиды

По характеристике принципов отверждения материалов выделяют: необратимые материалы, твердеющие в результате химических реакций, и обратимые материалы, твердеющие под воздействием температурных изменений.

Физическое состояние оттискового материала после его отверждения характеризуется как жесткое или эластическое.

Жесткие необратимые оттисковые материалы (гипс, цинк-оксид-эвгенольные пасты). Гипс — широко применяемый в стоматологии вспомогательный материал, используемый для выполнения различных врачебных и зуботехнических работ. Гипс (сульфат кальция) долгое время был основным материалом для оттисков. Это объясняется его доступностью и дешевизной.

Кроме того, он дает четкий отпечаток поверхности тканей ложа, безвреден, не обладает неприятными вкусовыми качествами и запахом, практически не дает усадки, не растворяется в слюне, не набухает при смачивании водой и легко отделяется от модели при использовании простейших разделительных средств (вода, мыльный раствор).

Наряду с положительными качествами, гипс имеет ряд недостатков, в результате чего за последние годы он стал вытесняться другими материалами. Гипс хрупок, часто приводит к поломке оттиска при выведении его из полости рта, при этом мелкие детали его, заполняющие пространство между зубами, часто утрачиваются.

Цинк-оксид-эвгенольные оттисковые материалы — смеси, в состав которых входят оксид цинка и эвгенол, широко применяются в стоматологической практике как оттисковые пломбировочные материалы. В ряде случаев цинк-оксид-эвгенольные материалы применяются для временной фиксации провизорных протезов.

Материал состоит из двух паст, в состав которых входят оксид цинка, эвгенол, пластификаторы, катализаторы, ароматические вещества и красители. Выпускают ЗОЕ-пасты в виде наборов, состоящих из двух туб, с различными по составу и цвету компонентами.

Для получения оттиска необходимое количество обеих паст смешивают на водостойкой бумаге в равных пропорциях с помощью металлического шпателя для цемента. Перемешивают в течение 1–1,5 мин до получения равномерной окраски материала. Рабочее время составляет 3–4 мин, а время связывания — 7–10 мин.

Цинк-оксид-эвгенольные оттисковые материалы обладают приемлемой усадкой. Сокращение размеров материала в процессе отверждения не превышает 0,1%. ЗОЕ как оттисковые материалы в первую очередь применяются для получения функциональных слепков. Для этих целей материал пригоден благодаря своей способности давать отпечатки с отчетливыми изображениями деталей, своему постоянству объема и способности затвердевать во влажной среде. Правильная консистенция пасты исключает возможность насильного сжатия мягких тканей и позволяет безукоризненно отснять отпечатки, согласно индивидуальным особенностям пациента. В отличие от гипса, ЗОЕ-материалы позволяют проводить уточнение функционального оттиска (перебазировку) или дополнительную компрессию слизистой оболочки в области железистой зоны, т. к. новая порция пасты, наслаиваясь на предыдущий слой, хорошо с ним соединяется.

К цинк-оксид-эвгенольным оттисковым материалам относятся: Дентол-М, Bite Registration, Cavitec, Coltex.

Жесткие обратимые оттисковые материалы (компаунды). Компаунды относятся к группе обратимых оттисковых материалов из-за способности массы приобретать хорошую пластичность под воздействием определенной температуры и возвращаться в исходное (жесткое) состояние после снижения температуры (рис. 29).



Рис. 29. Термопластичный оттисковый материал

Оттисковые компаунды (I тип) предназначены для получения оттисков с отдельных зубов при помощи назубных колец, предварительных (анатомических) оттисков с беззубых челюстей и регистрации окклюзии.

Базисные компаунды (II тип) применяются для получения первого слоя двойных оттисков, изготовления индивидуальных ложек, коррекции краев индивидуальных ложек и при проведении лабораторной перебазировки съемных протезов. В их состав входят пластификаторы (парафин, церезин, стеарин, пчелиный воск, канифоль, гуттаперча и др.) и наполнители, изменяющие прочность материала, термопластичность и корректирующие температурный режим, а также красители и ароматические вещества, придающие массе соответствующий цвет и вкусовые качества. К данной группе оттисковых материалов относят массу Стенс, предложенную в 1856 г., а также Акродент-02, Дентафоль, МСТ-01-02-03, Ортокор, Стомопласт.

Основными недостатками компаундов являются жесткость материала, проявляющаяся уже при температуре полости рта и необратимая деформация оттиска при его выведении из полости рта. Это особенно сказывается при наличии поднутрений и конвергирующих зубов, когда выведение оттиска без искажений не представляется возможным.

Длительное хранение оттисков не рекомендуется, т. к. внешние температурные воздействия могут приводить к размягчению материала и искажению отображения.

Термопластические компаунды не обладают способностью отображать мелкие детали рельефа и соединяются с модельным материалом.

Эластические необратимые оттисковые материалы (альгинатные гидроколлоиды). Оттисковые материалы этой группы получены на основе натриевой или калиевой соли альгиновой кислоты. Они представляют собой порошки, которые при смешивании с водой образуют золь, превращающийся в процессе химических реакций в гель. Для придания гелю физических свойств, позволяющих использовать его в качестве оттискового материала,

необходимо повысить его эластичность и жесткость, уменьшить клейкость. Это достигается введением в гель гипса, а также наполнителей (белая сажа, сульфат бария, карбонат натрия и др.). Представителями этой группы материалов являются: Стомальгин, Elastic, Ypeen, Hydrogum, Algosan и др. (рис. 30).

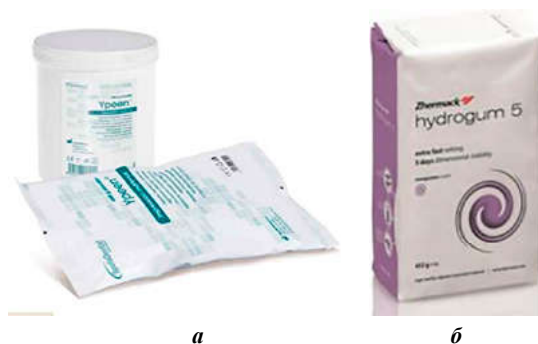

Рис. 30. Альгинатные оттисковые материалы:
а — Ypeen; б — Hydrogum

Для смешивания компонентов альгинатных оттисковых материалов используют резиновую колбу, пластиковый или металлический шпатель. Инструменты должны быть чистыми, без следов других материалов. Целесообразно иметь отдельные колбы для гипса и альгинатных масс. При использовании двухкомпонентных систем «порошок — вода» порошкovoобразную композицию замешивают с водой. Дозируют порошок и воду с помощью специальных мерников, входящих в комплект поставки. Для получения частичного оттиска отмеряют 1 мерник порошка и 1 мерник воды. Для получения полного оттиска с нижней челюсти обычно берут 2 мерника порошка и 2 мерника воды, а с верхней — 3 мерника порошка и 3 мерника воды. Во всех случаях учитываются индивидуальные размеры челюстей.

Недостатком альгинатных оттисковых материалов является изменение линейных размеров оттисков после выведения их из полости рта и усадка при неправильном хранении. Причиной нестабильности размеров является способность гидроколлоидов терять или поглощать воду. Изготовление модели по альгинатным оттискам следует проводить незамедлительно, при этом модель легко отделяется от альгинатного оттиска и воспроизводит микрорельеф с точностью до 0,05 мм.

Эластические необратимые оттисковые материалы (безводные эластомеры). Кроме гидроколлоидных необратимых гелей, имеется еще одна группа необратимых эластических оттисковых материалов, называемых безводными эластомерами.

В зависимости от химического состава выделяют четыре их группы: полисульфидные, конденсированные силиконовые, наполненные силиконовые и полиэфирные материалы. Каждая группа безводных эластомеров в свою очередь классифицируется с учетом консистенции. Их представители: полисульфидные — Тиодент-М, GC Surflec и др.; конденсированные — Alphasil, Coltex, Dentosil и др.; наполненные силиконовые — Aquasil, Bisico, Contrast и др.; полиэфирные — Impregum, Ramitec и др. (рис. 31).

Безводные эластомеры выпускаются различными фирмами-производителями в большом ассортименте.

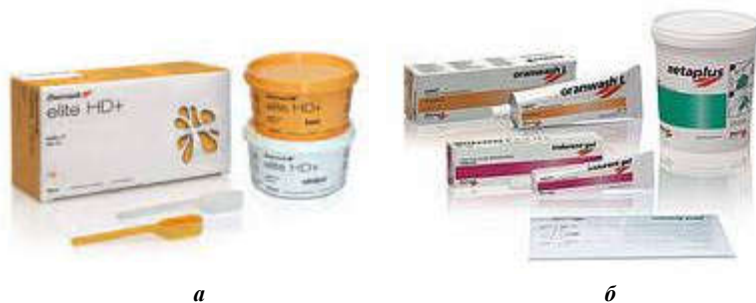

Рис. 31. Силиконовые оттисковые материалы:
а — Elite HD+ (А-тип); б — Zetaplus (К-тип)

С помощью эластомерных материалов получают однослойные и двухслойные оттиски. В зависимости от техники получения двухслойные оттиски подразделяют на однофазные и двухфазные.

Эластомеры имеют в своем составе базисную пасту, пасту-катализатор, а также различные типы наполнителей, пластификатор, красители и другие добавки. Дозировка компонентов и техника приготовления материала проводится строго по инструкции завода-изготовителя. К недостаткам безводных эластомеров можно отнести: сложность применения их у детей (двухслойные оттиски), относительно высокую себестоимость, у некоторых паст после смешивания появляется неприятный вкус и происходит выделение побочных веществ, вредных для организма ребенка.

Эластические обратимые оттисковые материалы (агар-агаровые гидроколлоиды). Если у необратимых гидроколлоидных материалов переход золя в гель происходит путем химической реакции, то у обратимых гидроколлоидных оттисковых материалов агаровый золь превращается в гель при температуре 37 °С. В состав обратимых гидроколлоидных оттисковых материалов входят следующие ингредиенты: агар-агар, бура, сульфаты, воск, наполнители, вода.

Агар является наиболее подходящей основой для обратимых эластических гидроколлоидных материалов, поскольку температура желирования соответствует температуре полости рта.

Агаровые гидроколлоиды обеспечивают высокую точность отображения рельефа (от 0,075 до 0,02 мм) и легко отделяются от модельного материала. Вместе с тем низкая прочность агарового геля может способствовать деформации оттиска во время его выведения из полости рта. Известны два способа получения оттисков с использованием обратимых гидроколлоидов: однослойный и двухслойный (однофазный).

Для приготовления обратимой оттисковой гидроколлоидной массы необходимы специальное оборудование и инструменты. Материалы выпускаются в специальных шприцах для удобства внесения массы в сформированную полость. Превращение геля в золь происходит путем погружения шприца в кипящую воду на 10 мин. Затем золь охлаждают в термостате до температуры 65–68 °С, где он может храниться длительное время. После завершения времени связывания альгинатного материала с гидроколлоидом, оттиск выводят из полости рта резким сильным движением, направленным вдоль продольной оси зубов. Медленные раскачивающие движения, а также незначительные усилия при выведении оттиска способствуют его деформации. При отливке модели, для профилактики поверхностной пористости, обусловленной синерезисом оттискового материала, при приготовлении гипса используют ингибиторы реакции его кристаллизации. Оттиск и модель должны контактировать 60 мин.

ОРТОДОНТИЧЕСКИЕ АППАРАТЫ: НАЗНАЧЕНИЕ, КЛАССИФИКАЦИЯ, ТЕХНИКА ИЗГОТОВЛЕНИЯ

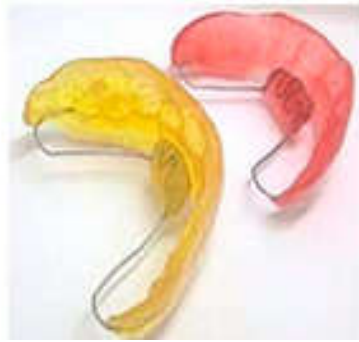КЛАССИФИКАЦИЯ ОРТОДОНТИЧЕСКИХ АППАРАТОВ, ВИДЫ СИЛ, ПРИМЕНЯЕМЫЕ В ОРТОДОНТИИ

Все ортодонтические аппараты по назначению делятся на три группы — профилактические, лечебные и ретенционные.

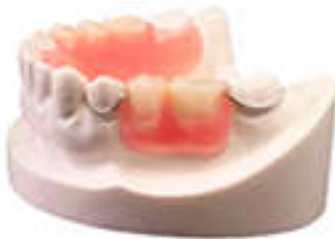Профилактические аппараты применяют для предотвращения развития зубочелюстных аномалий и деформаций, которые могут возникнуть вследствие вредных привычек (сосание пальцев, языка, щек), неправильного положения языка, ротового дыхания, а также при преждевременной потере временных зубов. Они могут быть съемными и несъемными. К съемным аппаратам можно отнести: вестибулярную пластинку Мурру, вестибулооральную пластинку Крауса, частичный съемный пластиночный протез, ЛМ-активатор, систему «Миобрейс», преортодонтический трейнер (рис. 32).



a



б



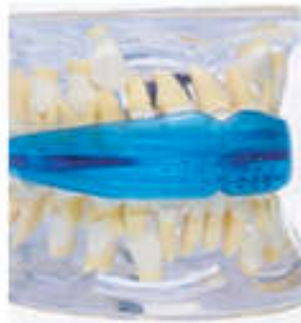в



г



д



е

Рис. 32. Съемные профилактические аппараты:

a — вестибулярные пластинки МУРРУ; *б* — вестибулооральные пластинки Крауса;
в — частичный съемный пластиночный протез; *г* — LM-активаторы; *д* — Миобрейс;
е — преортодонтический трейнер

К несъемным профилактическим аппаратам относятся лингвальная дуга, упор Нансе, ортодонтическое кольцо с распоркой (рис. 33).

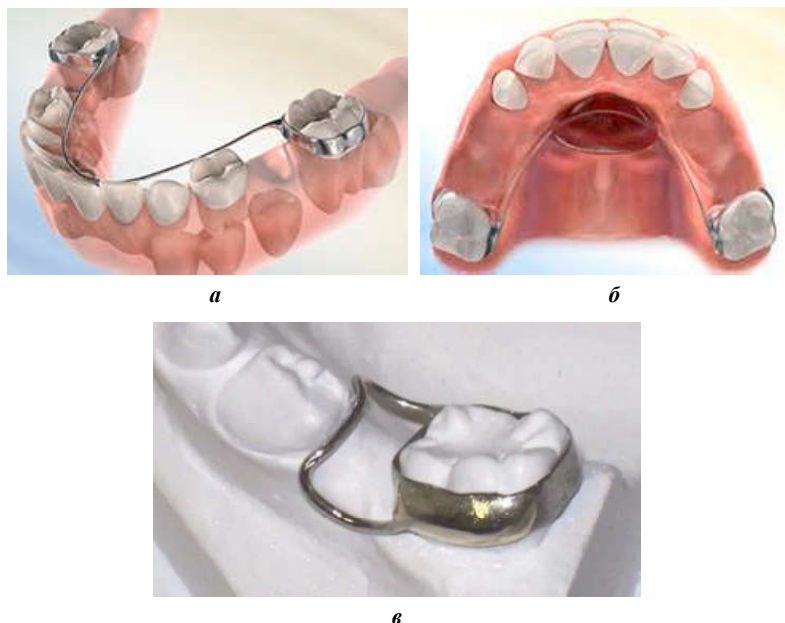


Рис. 33. Несъемные профилактические аппараты: а — лингвальная дуга; б — упор Нансе; в — ортодонтическое кольцо с распоркой

Лечебные аппараты предназначены для исправления зубочелюстных аномалий. Это самая большая группа аппаратов. При конструировании лечебного ортодонтического аппарата учитывают сочетание активно-действующих, функциональных и опорно-фиксирующих элементов в зависимости от целей лечения и имеющихся клинических и лабораторных условий.

Ретенционные, или удерживающие, аппараты используют для закрепления достигнутых результатов лечения и предупреждения развития рецидивов. Применение их связано с тем, что процессы гистологической тканевой перестройки происходят медленнее, чем анатомические изменения, достигнутые в процессе лечения. Ретенционные аппараты бывают съемными и несъемными. К съемным аппаратам относятся: ретенционные пластинки, капы, в качестве ретенционного может использоваться аппарат, которым проводилось лечение. К несъемным — металлический ретейнер (рис. 34).

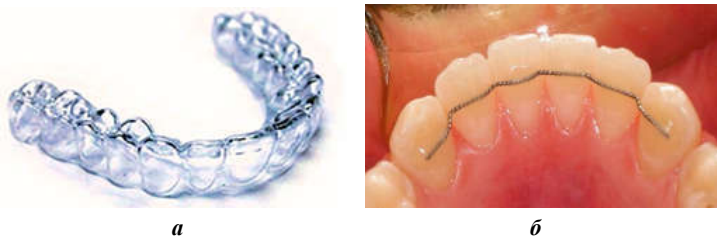

Рис. 34. Ретенционные аппараты:
а — ретенционная капа; *б* — несъемный ретейнер

Классификация лечебных ортодонтических аппаратов (Ф. Я. Хорошилкина, Ю. М. Малыгин, 1977) учитывает биомеханические принципы действия и конструктивные особенности ортодонтических аппаратов, а также позволяет разделить их на группы по следующим признакам:

1. По принципу действия лечебные аппараты, применяемые в ортодонтии, можно условно разделить на четыре группы:

1. Механически действующие (1-я группа) — это аппараты, которые характеризуются тем, что сила их действия заложена в конструкции самого аппарата и источником силы является активная часть аппарата: упругость вестибулярной дуги, пружины, эластичность резиновой тяги и лигатур, сила, развиваемая винтом. Благодаря собственному источнику силы эти аппараты также называют активными. Величину и интенсивность нагрузки регулирует врач.

Примером съемного механически действующего аппарата является пластинка на нижнюю челюсть с винтами для удлинения (рис. 35, *а*).

К несъемным механически действующим аппаратам можно отнести мультибондинг-систему, аппараты Дерихсвайлера, Quad Helix (рис. 35, *б, в, г*).

2. Функционально направляющие (2-я группа) — одночелюстные аппараты межчелюстного действия, принцип действия которых заключается в передаче силы сокращения жевательных мышц с одной челюсти через наклонную площадку, накусочную площадку и окклюзионные накладки на зубы противоположной челюсти.

Съемные функционально направляющие аппараты — это аппарат Рейхенбаха–Брюкля, который представляет собой пластинку на нижнюю челюсть с наклонной плоскостью, а также пластинка на верхнюю челюсть с наклонной плоскостью, пластинки на верхнюю или нижнюю челюсть с окклюзионными накладками, пластинка на верхнюю челюсть с накусочной площадкой (рис. 36).

3. Функционально действующие (3-я группа) — это двучелюстные аппараты, которые создают оптимальные условия для роста и развития челюстей,

нормализуют положение нижней челюсти по отношению к верхней и восстанавливают функции зубочелюстной системы. Они получили название активаторов или регуляторов. Это моноблоки, которые представляют собой различные сочетания вестибулярных и небных, лингвальных дуг, пружин, базиса аппарата, губных пелотов и щечных щитов, небного бюгеля. Лечение этими аппаратами основано на фиксации нижней челюсти в правильном положении, в оптимизации или сдерживании роста челюсти, увеличении, уменьшении или уравнивании действия на зубные ряды различных групп мышц (рис. 37). Функционально действующие аппараты применяются у детей в смешанном прикусе в период активного роста челюстей.

Несъемные функционально действующие аппараты обеспечивают коррекцию дистального прикуса за счет выдвижения нижней челюсти не только у детей пубертатного возраста, но и у пациентов после завершения периода активного роста челюстей. К ним относятся аппарат Гербста и универсальная пружина Sabbagh.

4. *Аппараты сочетанного (комбинированного) действия (4-я группа)* — сочетают элементы аппаратов 1-й и 2-й (механически действующие и функционально направляющие) и/или 1-й и 3-й групп (механически действующие и функционально действующие) (рис. 38).

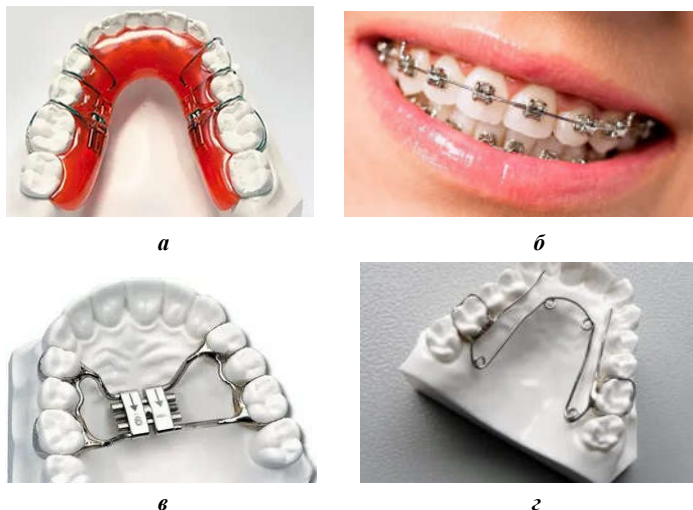
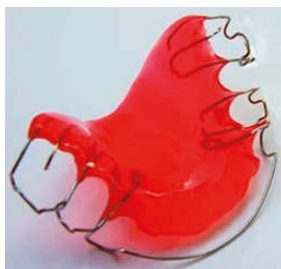

Рис. 35. Механически действующие аппараты:

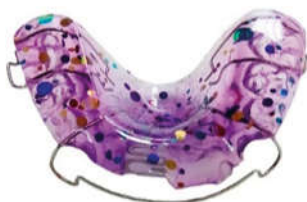а — пластинка на нижнюю челюсть с винтами для удлинения; *б* — мультибондинг-система; *в* — аппарат Дерихсвайлера; *г* — аппарат Quad Helix



a



б

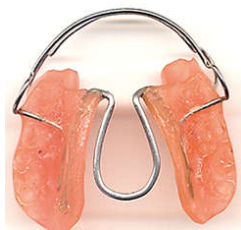

в



г

Рис. 36. Функционально направляющие аппараты:
a — пластинка с наклонной плоскостью; *б* — пластинка с накусочной площадкой; *в* —
 пластинка с окклюзионными накладками; *г* — аппарат Рейхенбаха–Брюкля



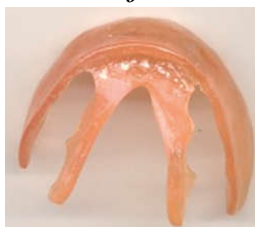a



б



в



г

Рис. 37. Функционально действующие аппараты:
a — открытый активатор Кламмта; *б* — регулятор функции Френкеля; *в* —
 бионатор Янсон; *г* — пропульсор Мюллемана

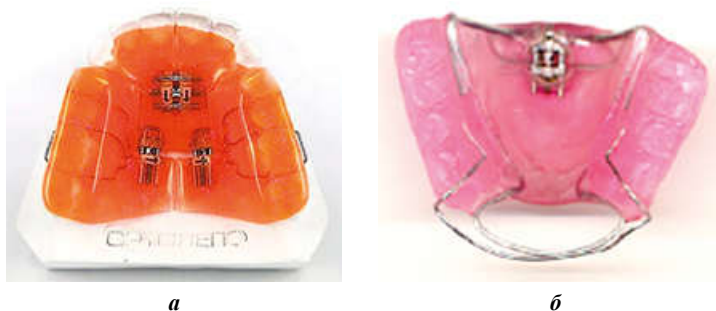

Рис. 38. Аппараты сочетанного действия:

а — пластинка на верхнюю челюсть с окклюзионными накладками и винтами для расширения и удлинения; *б* — бюгельный активатор Френкеля

II. **По способу и месту действия** можно выделить внеротовые (шапочка с подбородочной пращей с сагиттальной резиновой тягой), внутривертебальные (одночелюстные, одночелюстные межчелюстного действия, двучелюстные) и комбинированные аппараты.

III. **По виду опоры.** Кроме силы, прилагаемой к перемещаемым зубам и называемой активной силой действия, необходимо учитывать и силу отдачи, называемую реактивной, т. е. силой противодействия. Активные и реактивные силы могут быть направлены по отношению друг к другу или в противоположные стороны. Они могут действовать в пределах одной челюсти или активная сила передается на одну челюсть, а реактивная — на противоположную. Имеются также аппараты, где активная сила воздействует на зубы и челюсть, а реактивная — на опорные ткани головы и шеи (внеротовые аппараты). Часть аппарата, перемещающая зубы, называется мобильной, другая, неподвижная часть — опорно-фиксирующей. По закону Ньютона эти силы равны, поэтому при конструировании аппарата важно выбрать опору.

Под *опорой* понимают величину, противодействующую силе, перемещающей зуб. Различают два вида опоры: *взаимодействующую (реципрокную)* и *стационарную*.

Взаимодействующая (реципрокная) — это опора, при которой силу противодействия используют для лучшей фиксации аппарата, а также для перемещения зубов. Например, это может быть пластинка с винтом для расширения, где опора и фиксация двух половин аппарата возникают при раскручивании винта. Опора меняет свое положение в процессе лечения.

Стационарной является опора, при которой фиксирующая часть аппарата остается неподвижной и, следовательно, не вызывает смещения

зубов. Увеличение опоры уменьшает силу противодействия, приходящуюся на каждый из опорных зубов, что обеспечивает неизменность их положения. Например, для перемещения одного моляра дистально необходимо сделать опорными все остальные зубы челюсти. Опора может быть *внутриротовой* (*одночелюстной, двухчелюстной*) и *внеротовой*. В качестве внутриротовой опоры используются зубы, альвеолярные отростки, небо, а *внеротовой* — голова, шея, подбородок и лоб пациента.

IV. По месту расположения ортодонтические аппараты могут быть *внеротовые* — головные (лобно-затылочные, теменно-затылочные, сочетанные), шейные, челюстные (подбородочные, подчелюстные) и *внутриротовые* (вестибулярные, оральные — небные, язычные, назубные).

V. По способу фиксации бывают несъемные, съемные и сочетанные аппараты.

В *несъемных аппаратах* фиксация осуществляется при помощи колец, коронок или кап с припаянными или приваренными к ним трубками, винтами, рычагами, крючками. Кольца, коронки, капы укрепляют на зубах с помощью стеклоиономерных цементов. Специальные анатомические композиции позволяют прикреплять детали опорно-фиксирующих приспособлений непосредственно к эмали зубов.

К *сочетанным* (по способу фиксации) *аппаратам* можно отнести лицевую дугу с опорными кольцами на моляры.

Съемный ортодонтический аппарат фиксируется за счет анатомической ретенции, адгезии и специальных приспособлений (кламмеры, дуги, капы, пелоты, окклюзионные накладки).

Анатомическая ретенция достигается использованием формы скатов, альвеолярных отростков, бугров верхней челюсти, свода неба, коронок зубов (особенно при их наклонах), промежутков между ними.

Адгезия — сила сцепления, возникающая между двумя плотно соприкасающимися увлажненными поверхностями, например между слизистой оболочкой полости рта и ортодонтической пластинкой.

Фиксация различных конструкций съемных ортодонтических аппаратов и приспособлений — сложная проблема в ортодонтии. Без надежной фиксации невозможна полноценная передача активной и реактивной сил на перемещаемые и опорные зубы.

VI. По виду конструкции различают дуговые, каповые, пластиночные, блоковые и каркасные ортодонтические аппараты.

Виды сил, применяемых в ортодонтии. Ортодонтическое лечение основано на передаче сил на зубы, зубные ряды, на челюстные кости и лицевой скелет в целом. При этом следует рассматривать три компонента: действующую силу, приложение действующей силы и опору.

Различают внутриротовые и внеротовые силы. Внутриротовые силы дают возможность перемещать зубы в трех направлениях: сагиттальном, вертикальном, трансверзальном, а также поворачивать зуб вокруг вертикальной оси. Осуществляется это с помощью ортодонтических винтов, дуг, лигатуры, пружин, резиновых колец. Внеротовая сила возникает при применении лицевых дуг, лицевых масок, подбородочных пращей. В качестве силы может использоваться резиновая тяга, а опорной части аппарата — шейный или лобный упор, головная шапочка (рис. 39).

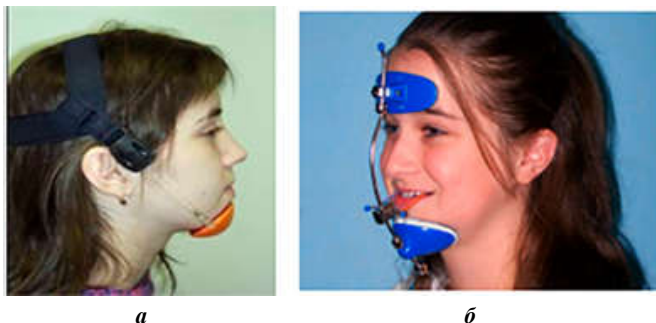


Рис. 39. Внеротовые аппараты:
а — шапочка с подбородочной пращей; *б* — маска Делайра

Применение внеротовой силы дает возможность перемещать отдельные зубы (например, моляры), оказывает влияние на рост челюстей путем воздействия на шовную систему, позволяя достичь таким образом скелетных изменений.

Учитывая, что ортодонтическое лечение может привести не только к положительному, но и к отрицательному результату, существенную роль играет выбор силы воздействия на зубочелюстную систему. В ортодонтии считается целесообразным применение малых сил (табл. 3). Величина применяемой силы должна быть такой, чтобы не нарушалась гемодинамика в зоне давления периодонта, были возможны клеточная пролиферация и прямая резорбция кости, сопровождающие перемещение зуба, перемещаемые зубы были не слишком подвижными, а опорные — сохраняли свое исходное положение. Величина нагрузки зависит от того, на какой зуб оказывается воздействие (однокорневой, многокорневой зуб верхней или нижней челюсти), какие зубы выбраны опорными, от направления действующей силы и от качественной характеристики применяемых материалов (состава проволоки, ее длины и прочности).

Величина сил, применяемых для ортодонтического перемещения зубов

Тип перемещения	Усилие (г)
Наклон	50–75
Корпусное перемещение	100–150
Выравнивание корня	75–125
Ротация (вращение)	50–75
Экструзия	50–75
Интрузия	15–25

Основные виды перемещения зубов — корпусное и наклонно-вращательное.

Корпусное перемещение зубов предусматривает одновременное перемещение корня и коронки зуба только в одном направлении, т. е. в этом случае корень и коронка зуба перемещаются на одинаковое расстояние.

Наклонно-вращательное перемещение зуба подразумевает перемещение корня и коронки на разное расстояние. Сила, используемая для перемещения, различна для корня и коронки. При этом, в зависимости от поставленной задачи, в одних случаях на корень зуба может воздействовать бо́льшая сила, а на коронку зуба — меньшая, в других — наоборот.

Условия, необходимые для перемещения зубов:

- наличие места в зубном ряду;
- величина силы;
- направление силы;
- стабильная опора;
- надежная фиксация;
- учет анатомо-функциональных особенностей зубочелюстной системы;
- состояние здоровья пациента.

Принципы конструирования ортодонтических аппаратов

При конструировании ортодонтических аппаратов необходимо придерживаться следующих принципов:

1. Если у пациента есть вредные привычки (прикусывание губ, сосание пальцев, языка и др.), необходимо их устранить или предусмотреть в конструкции будущего аппарата элементы, позволяющие избавить пациента от вредной привычки.

2. В конструкции ортодонтического аппарата необходимо предусмотреть элементы, обеспечивающие развитие необходимых сил в нужном направлении.

3. С учетом поставленных задач и направления действующих сил аппарат должен иметь надежную опору и хорошо фиксироваться в полости рта.

4. При наличии аномально расположенных зубов и недостатке места в зубном ряду в конструкции аппарата должны быть предусмотрены элементы, способные его обеспечить.

5. Если на пути перемещаемого зуба имеются какие-либо естественные препятствия, то в конструкции аппарата предусматривают элементы, обеспечивающие свободный путь для его перемещения.

МЕТАЛЛИЧЕСКИЕ ЭЛЕМЕНТЫ СЪЕМНЫХ ОРТОДОНТИЧЕСКИХ АППАРАТОВ

Кламмеры. Все съемные ортодонтические аппараты должны хорошо фиксироваться в полости рта. Это достигается с помощью кламмеров. В переводе с немецкого языка кламмер — это скоба, зажим для фиксации съемных ортодонтических аппаратов и протезов. Кламмер изготавливают из металла, не окисляющегося в полости рта и хорошо пружинящего. Для этих целей используют ортодонтическую проволоку из нержавеющей стали диаметром 0,6; 0,8; 1,0; 1,2 мм.

В кламмере различают три части: плечо, прижимающее ортодонтический аппарат к зубу; тело, обуславливающее работу кламмера; отросток, фиксирующий кламмер в базисе аппарата. В зависимости от конструкции кламмер может иметь различное количество частей. Существует множество видов кламмеров. Их можно разделить на три группы:

- **I группа** — кламмеры с плоскостным прикосновением плеча к коронке зуба (гнутые, ленточные и литые);
- **II группа** — кламмеры с линейным прикосновением плеча к коронке зуба (круглый, перекидной Джексона, Дуйзингса, рамочный и др.);
- **III группа** — с точечным прикосновением плеча к коронке зуба (Адамса, стреловидный, Шварца, пуговчатый).

Этапы изготовления круглого удерживающего кламмера. Самое широкое распространение получил круглый одноплечий удерживающий кламмер (рис. 40). Он состоит из плеча, тела, отростка.

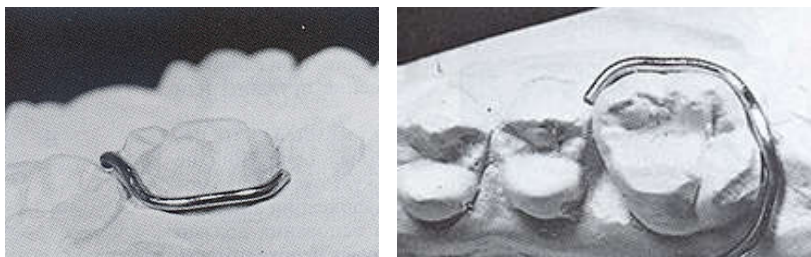


Рис. 40. Круглый кламмер

Плечо кламмера начинается под контактным пунктом зуба, оно должно касаться максимального количества точек зуба, пружинить при движении протеза или аппарата, не оказывать давления на зубы в состоянии покоя (быть пассивным). Конец плеча должен быть закругленным или отполированным и располагаться на уровне контактного пункта противоположной стороны.

Тело кламмера располагается на экваторе боковой поверхности зуба, направлено в сторону дефекта зубного ряда. Чем более выражено тело кламмера, тем он мягче оказывает действие на опорный зуб.

Отросток кламмера входит в толщу базиса протеза параллельно гребню альвеолярного отростка. Медицинская промышленность выпускает стандартные заготовки для проволочных кламмеров диаметром от 0,5 до 1,2 мм. При отсутствии заготовок можно использовать ортодонтическую проволоку из нержавеющей стали.

Кламмер выгибают при помощи круглогубцев или крампонных щипцов по зубу на гипсовой модели.

Круглогубцами изгибают плечо кламмера так, чтобы оно охватило вестибулярную поверхность зуба, за экватором повторяя линию его шейки, но не касаясь десны (рис. 41, *а*). Почти достигнув жевательной поверхности или режущего края у контактного пункта, делают второй изгиб, образующий начало тела кламмера, которое плотно прилегает к экватору зуба с боковой поверхности (рис. 41, *б*, *д*). Третий изгиб формирует отросток кламмера почти под прямым углом ко второму изгибу, направляет его вдоль альвеолярного отростка в толщу базиса протеза или аппарата (рис. 41, *в*, *г*). Круглый кламмер особенно эффективен для вторых моляров и иногда для клыков. Главным преимуществом этого кламмера является то, что его легче оградить от окклюзионного контакта. Однако по своим фиксирующим качествам он не сравним с кламмером Адамса.

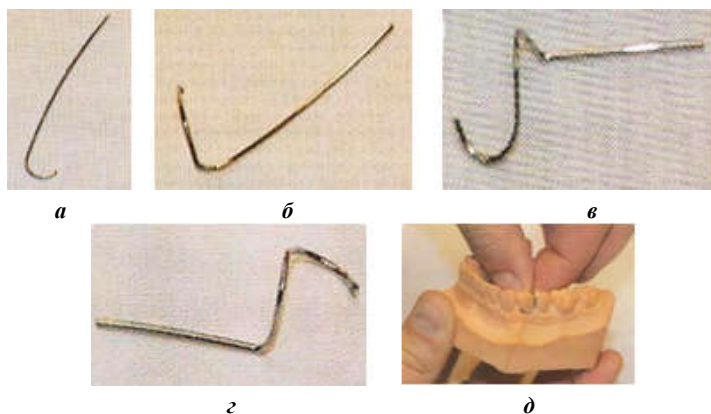


Рис. 41. Этапы изготовления одноплечего гнутого удерживающего кламмера

Кламмер Адамса — наиболее универсальный и эффективный (рис. 42). Его изготавливают как на одиночно стоящие зубы, так и на зубы, расположенные в зубном ряду. Точечное прилегание кламмера к вестибулярной поверхности коронки в ее пришеечной области обеспечивает надежную фиксацию аппарата. Полуготовые кламмеры доступны в свободной продаже, но затем кламмер необходимо формировать индивидуально для каждого случая.

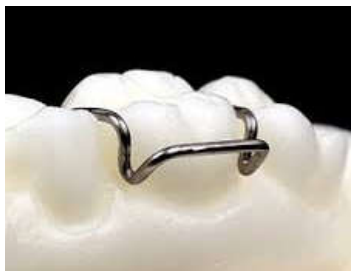

Рис. 42. Кламмер Адамса

Этапы изготовления кламмера Адамса:

1. На отрезке ортодонтической проволоки диаметром 0,6 мм и длиной 50–60 мм, отступив от ее конца на 20–25 мм, делают изгиб под прямым углом, соответствующий середине мезиального щечного бугра (рис. 43, а).

2. Карандашом отмечают на проволоке место второго изгиба соответственно отметке на зубе гипсовой модели (середина дистального щечного бугра) и делают второй изгиб под прямым углом (рис. 43, б).

3. Изгибают удерживающие выступы плеча, зажав каждый конец заготовки возле угла губками щипцов, отгибают их кнаружи под углом 60° (рис. 43, в).

4. Удерживающие выступы под углом 30° размещают на переходе вестибулярной поверхности зуба в апроксимальную. Они должны быть на 2–3 мм короче высоты коронки зуба (рис. 43, г).

5. Изгиб выступов навстречу друг другу нужен для приспособления кламмера к бочкообразной форме коронки зуба (рис. 43, д). Размер фиксирующих выступов зависит от расстояния между зубами, а также от положения проволоки в конусообразных щечках щипцов при их изгибании.

6. После примерки плеча с выступами изгибают тело кламмера, располагая его над контактными пунктами опорного зуба с рядом стоящими зубами. Тело кламмера изгибают так, чтобы его плечо находилось под углом 45° к вестибулярной поверхности зуба (рис. 43, д, е). Если сделать углы прямыми или тупыми, фиксирующие выступы будут проскальзывать к десне и травмировать круговую связку зуба, а если острыми — плечо кламмера будет отстоять далеко от поверхности зуба и травмировать щеку.

7. Разместив тело кламмера в углублении между стоящими зубами, переводят его на язычную сторону и следующим изгибом делают отросток кламмера (рис. 43, ж).

8. Далее кламмер закрепляют липким воском на вестибулярной поверхности гипсовой модели зуба для предотвращения его сдвига при изготовлении аппарата.

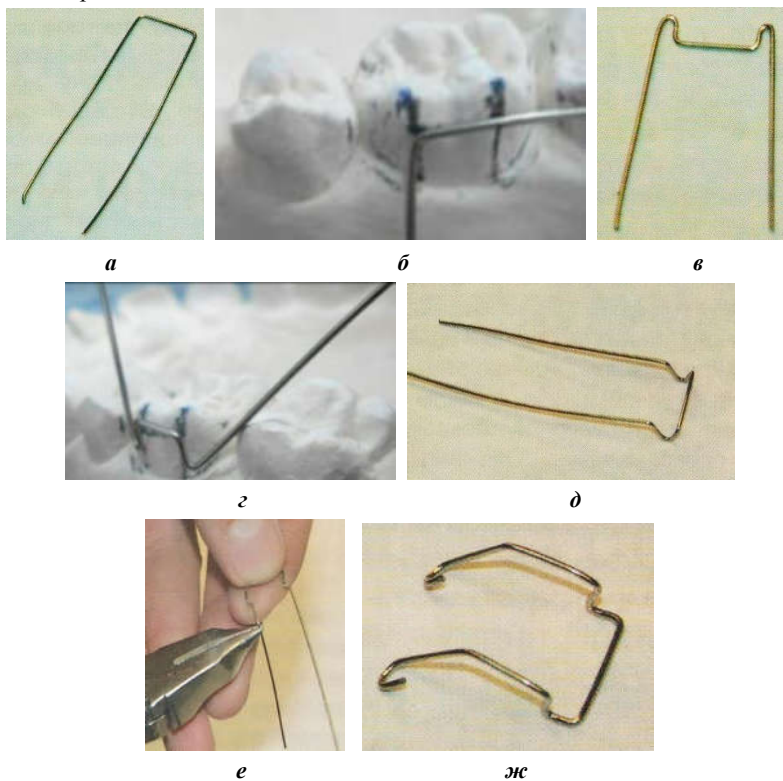


Рис. 43. Этапы изготовления кламмера Адамса

Существует несколько модификаций кламмеров Адамса:

1. Кламмер Адамса с одной фиксирующей лапкой изготавливают при наличии низких коронок зубов и значительно сниженной высоты прикуса. Он не препятствует смыканию зубных рядов. Его плечо в дистальном участке изгибают по форме круглого кламмера.

2. Двухзвеньевой или трехзвеньевой кламмер Адамса фиксируют соответственно на двух или трех зубах.

4. Многозвеньевой кламмер имеет необходимое число фиксирующих выступов и два отростка.

5. Кламмеры Адамса с отростками применяют для наложения резиновых колец с целью перемещения отдельных зубов или обеспечения межчелюстной тяги.

Пуговчатый кламмер применяют при наличии плотных контактов рядом расположенных зубов и изготавливают из стандартных заготовок ортодонтической проволоки диаметром от 0,6 до 1,0 мм, на конце которой есть расширение каплевидной формы. Пуговицу (каплю), т. е. удерживающую часть кламмера, располагают между зубами (рис. 44).

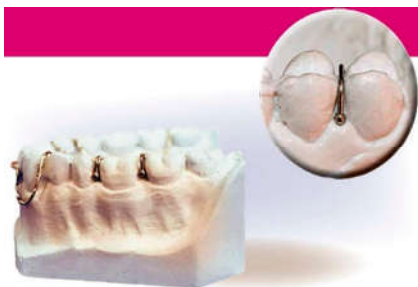

Рис. 44. Пуговчатый кламмер

Вестибулярные дуги. Вестибулярные дуги могут быть использованы для перемещения передних зубов и для фиксации съемного аппарата. Их изготавливают из проволоки диаметром 0,6–0,8 мм.

Вестибулярная дуга с полукруглыми изгибами состоит из средней части, двух полукруглых изгибов и двух фиксирующих отростков (рис. 45).

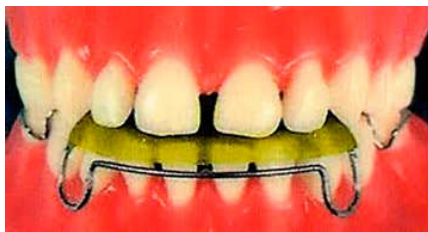

Рис. 45. Вестибулярная дуга с полукруглыми изгибами

Среднюю часть дуги используют для фиксации аппарата или, после сжатия ее изгибов, для передачи давления на зубы в оральном направлении. Для этого вертикальные изгибы должны иметь не П-образную, а полукруглую U-образную форму, что предотвращает деформацию дуги при их сжатии.

Этапы изготовления вестибулярной дуги. На гипсовой модели рисуют карандашом форму дуги. Она должна прилегать к вестибулярной поверхности коронок зубов на уровне их середины. При значительной протрузии фронтальных зубов дугу помещают ближе к их режущим краям, чтобы усилить действие на зубы. Для уменьшения язычного наклона зубов среднюю часть дуги располагают ближе к концам резцов, на уровне верхних зубных сосочков. Берут отрезок проволоки длиной 120–130 мм и сечением 0,6–0,8 мм, изгибают среднюю часть дуги, размер которой должен соответствовать намеченным границам. У дистальной поверхности коронок боковых резцов на проволоке делают отметки карандашом и круглогубцами изгибают проволоку под углом 90° в вертикальной плоскости. Полуокруглые изгибы дуги располагают, отступив от оси шеек клыков на 4–5 мм. Они не должны травмировать слизистую оболочку альвеолярного отростка и должны отступать от ее поверхности более чем на 0,5–0,7 мм, чтобы не повреждать губы. Изгибы дуги на верхней челюсти нужно располагать в углублениях, находящихся выше валика, образованного круговой связкой клыка, а на нижней челюсти — ниже валика. Ширина полуокруглого изгиба зависит от ширины коронки клыка: она должна быть равна ей или немножко больше. Концы дуги изгибают и располагают в базисе аппарата.

Вестибулярная дуга с М-образными изгибами предназначена для небного наклона клыков, прорезавшихся вне зубной дуги (рис. 46).



Рис. 46. Вестибулярная дуга с М-образным изгибом

М-образный изгиб должен быть широкий и невысокий, чтобы он не травмировал слизистую оболочку переходной складки. Чтобы данный изгиб был достаточно широким, его восходящее колено начинают от середины вестибулярной поверхности коронки бокового резца. Средний изгиб должен плотно прилегать к вестибулярной поверхности клыка и упираться в его экватор. М-образный изгиб в средней части вестибулярной дуги применяют для устранения диастемы. Такая форма изгиба позволяет предотвратить травму уздечки верхней губы. Проволоку для такой дуги берут более тонкую — 0,6–0,7 мм.

Вестибулярная дуга с односторонними или двусторонними двойными полуокруглыми изгибами, с крючковидными захватами коронок зубов пред-

назначена для дистального перемещения клыков на место, освободившееся после удаления первых премоляров (рис. 47).



Рис. 47. Вестибулярная дуга с двойными полукруглыми изгибами

Для изготовления дуги берут отрезок проволоки длиной 200–220 мм, изгибают ее средний участок так, чтобы он прилегал к вестибулярной поверхности передних зубов, подлежащих перемещению. Первую пару полукруглых изгибов делают, отступив 1–1,5 мм в мезиальном направлении от дистальной поверхности боковых резцов. Гипсовую модель зубного ряда гравировать между боковыми резцами и клыками для расположения крючкового захвата. Затем изгибают проволоку под углом 90° и направляют ее концы вперед. Огибают вестибулярную и медиальную поверхности коронок клыков и моделируют захваты в виде крючков. Полукруглые изгибы в области первых премоляров и концы дуги делают так же, как для вестибулярной дуги с двумя полукруглыми изгибами.

Ортодонтические пружины применяют для перемещения отдельных зубов или их групп в трех взаимно перпендикулярных направлениях. В зависимости от направления перемещения зубов различают пружины:

- 1) для сагиттального перемещения зубов;
- 2) трансверзального перемещения зубов;
- 3) вертикального перемещения зубов;
- 4) поворота зубов вокруг вертикальной оси.

Пружины изготавливают из ортодонтической проволоки диаметром от 0,2 до 1,2 мм, но чаще — 0,5–0,8 мм. Пружины состоят из трех частей: *свободного конца*, служащего для передачи давления на перемещаемые зубы, *действующей части* и *отростка* для фиксации пружины в базисе аппарата. Действующей частью пружин является один или несколько изгибов, которые могут быть круглыми, петлеобразными, спиралевидными, грушевидными.

Сила действия пружин зависит от следующих факторов:

- 1) свойства металла, из которого они изготовлены;
- 2) диаметра проволоки, из которой изготовлена пружина;
- 3) длины свободного конца пружины;
- 4) количества изгибов пружины, их ширины;
- 5) степени активирования пружины.

Так, с увеличением диаметра проволоки и уменьшением длины действующего плеча сила пружины возрастает. Уменьшение силы действия пружины происходит в результате потери ее упругих свойств, что зависит от конструкции пружины и степени ее активирования.

В зависимости от количества перемещаемых зубов различают пружины для следующих целей:

- 1) перемещение отдельных зубов (змеевидная, пружина с завитком);
- 2) перемещение групп зубов (овальная, восьмиобразная).

Следует отметить, что деление пружин на группы условно, т. к. в зависимости от конструкции ортодонтического аппарата одной пружиной можно перемещать зубы одновременно в нескольких направлениях. Например, змеевидная пружина может служить как для вестибулярного перемещения зубов, так и для поворота зуба на оси (в совокупности с вестибулярной дугой); этой пружиной перемещают отдельные зубы и группы зубов, а также используют ее для внедрения или вытяжения зубов.

Змеевидная, или протрагирующая, пружина применяется для вестибулярного отклонения зубов и состоит из трех полукруглых изгибов и фиксирующего отростка для укрепления пружины в базе аппарата (рис. 48).

Пружину изготавливают из отрезка проволоки длиной 25–70 мм, диаметром 0,6–0,7 мм.

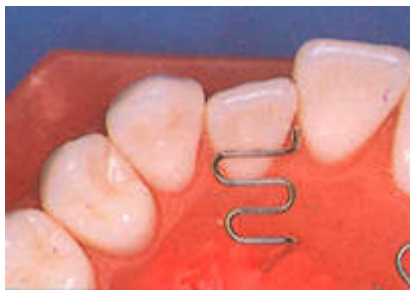

Рис. 48. Змеевидная пружина

Этапы изготовления:

1. *Изгибание действующей части.* Круглогубцами и краптонными щипцами делают полукруглые изгибы, которые желательно располагать перпендикулярно длинной оси перемещаемого зуба. Их ширина не должна превышать мезиодистальный размер коронок перемещаемых зубов. Делать более трех изгибов нецелесообразно, т. к. действующая часть пружины становится длинной, эластичной, легко соскальзывает с перемещаемых зубов и мешает движениям языка. Наиболее часто применяют пружину с двумя полукруглыми изгибами.

2. *Изгибание фиксирующего отростка.* Его изгибают краптонными щипцами. Для лучшего прилегания пружины к альвеолярному отростку действующую часть и фиксирующий отросток чаще располагают под углом друг к другу.

Пружина должна жестко фиксироваться в базисе ортодонтического аппарата, поэтому форма отростка может быть различной (в виде кольца, ломаной линии), но не прямой. Для того чтобы фиксирующий отросток был полностью вварен в пластмассу базиса, его располагают на рабочей модели челюсти, отступив от ее поверхности на 0,5–0,7 мм.

3. *Фиксация пружины на рабочей модели.* После укладки пружины на рабочей модели, ее фиксирующий отросток заливают расплавленным воском. Пружинящие изгибы желательно располагать под базисом из пластмассы, что препятствует их соскальзыванию с перемещаемых зубов. Кроме того, следует покрыть изгибы пружины тонким слоем фосфат-цемента или гипса и таким образом изолировать ее от воска, а затем и пластмассы. В готовом аппарате получается ложе, в котором перемещается пружина.

Активируют пружину путем разгибания полукруглых изгибов на 0,5–1 мм с помощью краптонных щипцов.

Пружина с завитком (рукообразная) предназначена для следующих целей:

- 1) мезиодистальное перемещение зубов;
- 2) внедрение или вытяжение зубов;
- 3) орально-вестибулярное перемещение зубов.

Она состоит из свободного конца, завитка — круглого изгиба проволоки, являющегося активно действующей частью пружины, и фиксирующего отростка. Пружину изгибают из отрезка проволоки длиной 25–35 мм диаметром 0,6 мм (рис. 49).

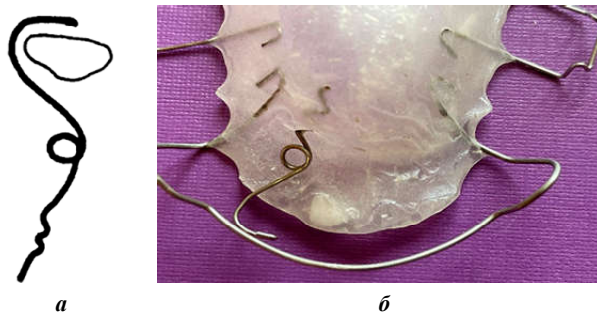


Рис. 49. Пружина с завитком:
а — схематическое изображение; б — на аппарате

Этапы изготовления:

1. *Изгибание действующей части.* Изготовление пружины начинают с завитка. Его делают круглогубцами или используют для этого планку с металлическими штырями разной толщины. Диаметр завитка обычно не превышает 3–5 мм. Для вестибулоорального перемещения зубов завиток пружины располагают в горизонтальной плоскости с язычной или вестибулярной поверхности зубного ряда между рядом расположенными зубами. Если завиток пружины расположить в вертикальной плоскости, то ее можно использовать для зубоальвеолярного удлинения или укорочения, чаще в области резцов или клыков. При этом важно изогнуть завиток в сторону, противоположную перемещению зуба (если завиток направлен в сторону перемещения зуба, то такая пружина менее эффективна).

2. *Изгибание свободного конца, или плеча.* Один конец проволоки, отходящий от завитка, припасовывают к коронке перемещаемого зуба. Он должен заканчиваться на месте перехода боковой поверхности коронки зуба в вестибулярную и располагаться ближе к слизистой оболочке альвеолярного отростка. Если свободный конец пружины находится на вестибулярной поверхности зуба, то возможен его поворот по оси и смещение в небном или язычном направлении. Свободный конец следует располагать как можно дальше от завитка.

Если пружину выводят из базиса аппарата на вестибулярную поверхность рабочей модели и делают завиток, то свободный конец ее заканчивают крючком. В таком случае, после активирования пружины, ее конец вводят в ушко, припаянное к вестибулярной поверхности кольца, укрепленного на перемещаемом зубе.

3. *Изгибание фиксирующего отростка.* После изготовления завитка и свободного конца второй отросток проволоки, отходящий от завитка, изгибают зигзагообразно для фиксации пружины в пластмассе. Желательно, чтобы расстояние между завитком и фиксирующим отростком было минимальным. Фиксирующий отросток располагают на рабочей модели челюсти, отступив от ее поверхности 0,5–0,7 мм.

4. *Фиксация пружины на рабочей модели.* После изготовления и припасовки пружины на рабочей модели ее фиксирующий отросток заливают расплавленным воском. Чтобы пружина не соскальзывала с перемещаемого зуба, желательно расположить ее под базисом аппарата. Ее завиток и свободный конец изолируют фосфат-цементом или гипсом, чтобы предотвратить попадание пластмассы.

Пружина действует в результате раскручивания завитка. Для этого ее предварительно активируют крампонными щипцами.

Овальная пружина в отличие от змеевидной служит только для перемещения группы зубов. Действующей частью пружины являются овальные

изгибы проволоки — один, два или три. Для изготовления овальной пружины берут отрезок проволоки длиной 50–140 мм и диаметром 0,3–0,7 мм, в зависимости от количества перемещаемых зубов. Техника изготовления овальной пружины такая же, как и змеевидной (рис. 50).

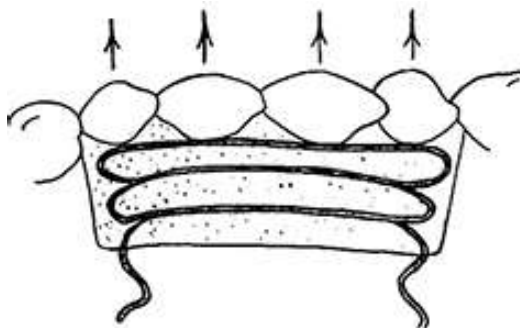


Рис. 50. Овальная пружина

Пружина Коффина до появления винтов применялась для расширения верхнего зубного ряда, его удлинения и мезиодистального перемещения зубов. Пружина состоит из грушевидного изгиба и двух фиксирующих отростков. Входит в состав функционально действующих аппаратов (открытый активатор Кламмта, бионатор Янсон) (рис. 51).

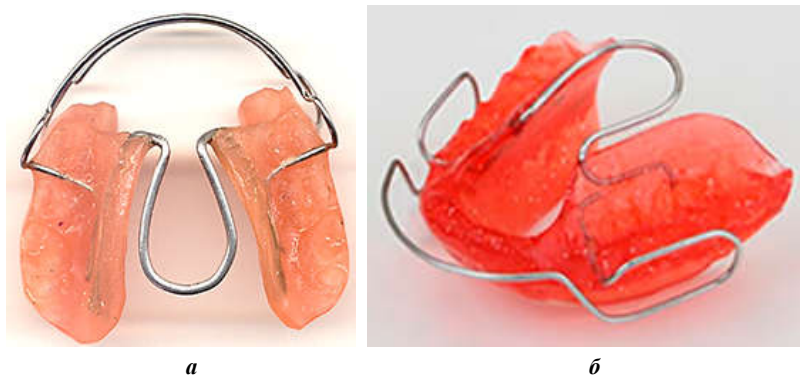


Рис. 51. Функционально действующие аппараты с пружиной Коффина: *а* — открытый активатор Кламмта; *б* — бионатор Янсон

БАЗИС ОРТОДОНТИЧЕСКОГО АППАРАТА. МЕТОДЫ ИЗГОТОВЛЕНИЯ ОРТОДОНТИЧЕСКИХ АППАРАТОВ

Базисная пластинка является основой съемных аппаратов и зубных протезов. Как самостоятельный аппарат она применяется для ретенции достигнутых результатов ортодонтического лечения. Конструкция, состоящая из базисной пластинки с активно действующими элементами, относится к одночелюстным механически действующим аппаратам. К базисной пластинке могут быть присоединены функционально направляющие элементы (окклюзионные накладки, накусочная площадка, наклонная плоскость). Базисные пластинки, соединенные в блок, являются основой конструкции двучелюстных функционально действующих аппаратов.

Ортодонтические аппараты изготавливают следующими методами:

- горячей полимеризации пластмассы;
- пневмовакуумного формирования пластмассы;
- холодной полимеризации самотвердеющей пластмассы под повышенным давлением.

Использование одного из вышеперечисленных методов необходимо для того, чтобы находящийся в пластмассе *токсичный* для слизистой оболочки полости рта *мономер* выделился из пластмассы.

Клинико-лабораторные этапы изготовления съемного одночелюстного аппарата методом горячей полимеризации:

I. Клинический этап. Получают оттиск с верхней или нижней челюсти пациента и отливают рабочую модель.

II. Лабораторный этап. Приступают к изгибанию фиксирующих, механически действующих проволочных деталей и укрепляют их расплавленным воском на модели. Разогревают пластинку воска и плотно обжимают ею поверхность гипсовой модели. Толщина базисной пластинки составляет 2–2,5 мм.

Для изготовления базисной пластинки на верхнюю челюсть воском покрывают небо, небную поверхность зубов до уровня их жевательных поверхностей и режущих краев. Дистальный край базиса заканчивают на линии, соединяющей дистальные поверхности последних моляров. Граница базисной пластинки нижней челюсти располагается в подъязычной области на месте перехода альвеолярного отростка в дно полости рта. В переднем участке базисной пластинки делают выемку для уздечки языка. Дистальный край базиса заканчивают на линии, соединяющей дистальные поверхности последних моляров. Если нужно изготовить аппарат с винтом, то размягчают воск и в нужном месте укрепляют винт, в который предварительно вставляют фиксирующую скобу, отверстия и резьбу изолируют.

Съемный аппарат, смоделированный из воска, загипсовывают вместе с моделью в кювете для того, чтобы заменить воск пластмассой.

Кювета представляет собой металлическую коробку, состоящую из двух половин и двух крышек (рис. 52).

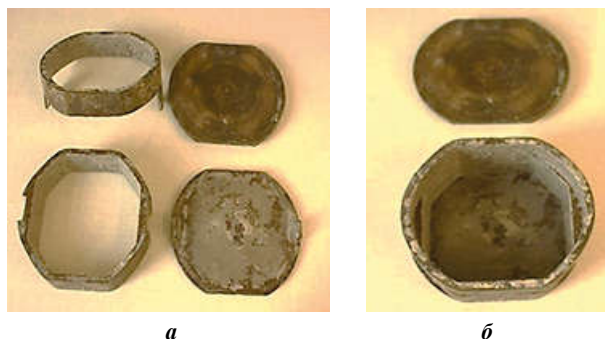


Рис. 52. Кювета:
а — в разобранном виде; б — в собранном виде

При изготовлении ортодонтических аппаратов применяют прямой и комбинированный способы гипсовки. При прямом способе модель и проволочные детали после выплавления воска остаются в одной части кюветы.

Высота модели должна быть такой, чтобы зубы не возвышались над уровнем бортов нижней половины кюветы.

Перед гипсовкой модель погружают в холодную воду на 3–5 мин.

После этого заполняют гипсом основание кюветы, и модель с предварительно покрытыми гипсом зубами, кламмерами, дугами погружают в кювету так, чтобы свободной оставалась пластинка, покрывающая небо или альвеолярный отросток с язычной стороны (рис. 53).



Рис. 53. Загипсованный аппарат

Излишки гипса удаляют и сглаживают поверхность, чтобы ничего не мешало разьединению кюветы. После затвердевания гипса в основании кюветы, ее погружают на несколько минут в воду, затем обе половины кюветы складывают вместе и заполняют ее гипсом, накрывают крышкой, ставят под пресс, чтобы все части плотно соединились; излишки гипса при этом вытесняются наружу. Кювету погружают на 5–10 мин в горячую воду, после этого ее вынимают и раскрывают при помощи шпателя. Выварку воска производят путем помещения основания, а затем верхней части кюветы под струю горячей воды. Сразу после выварки воска на теплую модель наносят с помощью кисточки тонкий слой изоляционного материала. После полного охлаждения кюветы наносят второй слой.

Замешивают по инструкции пластмассу и, после ее набухания (не прилипает к шпателю), формируют базис в остуженной до комнатной температуры кювете. Соединяют обе части кюветы и плотно запрессовывают. После 3-минутной выдержки под прессом немедленно заворачивают в металлический бюгель и помещают в сосуд с водой комнатной температуры; воду доводят до кипения, кипятят кювету в течение 60 мин, после чего нагрев прекращают и оставляют кювету на 15 мин в горячей воде. Затем охлаждают кювету на воздухе или в воде комнатной температуры, извлекают аппарат из кюветы, очищают его от гипса, шлифуют, полируют.

III. Клинический этап. Аппарат устанавливают пациенту в полости рта.

Клинико-лабораторные этапы изготовления двухчелюстного аппарата методом горячей полимеризации:

I. Клинический этап. Получают оттиски с обеих челюстей и отливают рабочие модели.

II. Лабораторный этап. В зуботехнической лаборатории изготавливают восковой шаблон на модели верхней челюсти. Модель покрывают разделительным лаком («Изокол» или др.), размягчают пластинку базисного воска, сложенную в два слоя, и обжимают ею твердое небо, небные и жевательные поверхности зубов. Излишки воска срезают горячим шпателем так, чтобы вестибулярные поверхности зубов остались свободными от воска.

III. Клинический этап. Определяют конструктивный прикус (рис. 54, а, б) в трех плоскостях:

- сагитальной — в большинстве случаев просят пациента сместить нижнюю челюсть до нейтрального соотношения по боковым зубам;
- вертикальной — добиваются незначительного разобщения прикуса (достаточного для размещения частей будущего аппарата, находящихся в межокклюзионной области);
- горизонтальной — следят за тем, чтобы линия, проходящая между центральными резцами верхней и нижней челюсти, совпадала.

Восковой шаблон припасовывают в полости рта (рис. 54, в, з). Затем разогретую полоску базисного воска укладывают на восковой шаблон в области окклюзионных поверхностей зубов. Восковой шаблон вводят в полость рта и помогают пациенту сомкнуть зубы в положении конструктивного прикуса с получением отпечатков зубов нижней челюсти на восковом шаблоне. На полученные отпечатки зубов ориентируются при составлении гипсовых моделей.

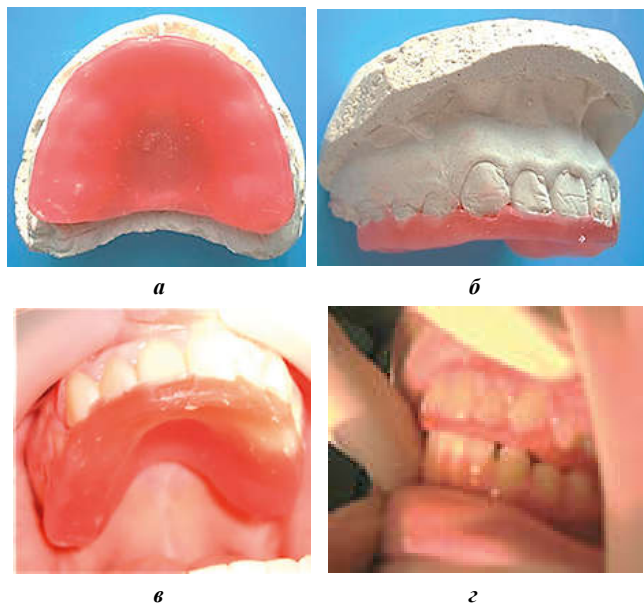


Рис. 54. Изготовление воскового шаблона и определение конструктивного прикуса: а, б — восковой шаблон на гипсовой модели; в — восковой шаблон в полости рта; з — определение конструктивного прикуса

IV. Лабораторный этап. После определения конструктивного прикуса зубной техник загипсовывает модели в окклюдатор: на стол наливает немного замешанного гипса, нижнюю дужку окклюдатора погружает в гипс и, добавив поверх дужки еще слой гипса, ставит на него нижнюю модель. На верхнюю модель наливает новую порцию гипса и, опустив на него верхнюю дужку окклюдатора, также заливает ее гипсом.

Когда гипс затвердеет, срезают его излишки. Необходимо проследить, чтобы стержень, фиксирующий высоту прикуса, упирался в площадку на нижней дужке окклюдатора. Если удалить восковой шаблон, взаимное расположение моделей в конструктивном прикусе остается зафиксированным в окклюдаторе.

После этого изгибают проволочные элементы (дуги, пружины, кламмеры и др.) и укрепляют их воском на модели; моделируют базисы аппаратов на моделях верхней и нижней челюстей, соединяют их по окклюзионной плоскости. Гипсовые модели вместе с восковой композицией аппарата отделяют от окклюдатора и загипсовывают в кювету.

Для изготовления двучелюстных аппаратов необходима высокая кювета. Если таковой нет, используют полторы обычных кюветы (два основания и одна контркювета).

В тех случаях, когда высота гипсовых моделей превышает высоту кюветы, необходимо обрезать основания моделей на триммере. Используют прямой способ гипсовки. Кювету раскрывают после размягчения воска во избежание поломки гипсовых частей и на 5 мин помещают в кипящую воду.

Модели вместе с проволочными деталями располагают в разных частях кювет. Последующие манипуляции такие же, как при изготовлении одночелюстного аппарата.

V. Клинический этап. Установка аппарата в полости рта пациента.

Штамповка ортодонтических аппаратов и приспособлений из разогретых пластмассовых пластин методом их пневмовакуумно-го формирования. Одночелюстные ортодонтические аппараты, ретенционные аппараты, назубные и наподбородочные капы, спортивные шины, ретейнеры, позиционеры и другие приспособления изготавливают в аппаратах «Биостар» (рис. 55), «Министар» и вакуумформерах различных конструкций, в которых их штампуют из разогретых пластмассовых пластин с использованием вакуума.

Для штамповки приспособлений из пластмассы на «Биостаре» используют как круглые, так и квадратные заготовки пластмассовых пластин (толщиной 0,5–2,0 мм, а на «Министаре» — только круглые, диаметром 125 мм и толщиной 0,5–2,0 мм (рис. 56).



Рис. 55. Аппарат «Биостар»



Рис. 56. Пластмассовые пластины для изготовления аппаратов

Модели зубных рядов для изготовления ортодонтических аппаратов и протезов отливают из гипса. Если показано покрыть эластичной пластмассой всю модель, то ее ставят на рабочую платформу; если штамповку пластмассы следует выполнить на части гипсовой модели челюсти, например при изготовлении назубных кап, то модель помещают в гранулят и оставляют открытой только ту ее часть, на которой готовят капу или другие приспособления.

При изготовлении приспособлений для штамповки пластмассы используют давление, равное 5 атм на «Биостаре» и 2,5 атм — на «Министаре», что обеспечивает четкое отображение анатомических образований. Применяют различные пластмассовые пластины:

1. Жесткая эластичная пластмасса «Биокрил». Из нее готовят аппараты, находящиеся в полости рта постоянно (съемные протезы, ортодонтические пластинки, капы).

2. Жестко-мягкая смешанная пластмасса «Импселон». Из нее готовят аппараты, временно находящиеся в полости рта (лечебные капы для профилактики кариеса, прикусные шаблоны, индивидуальные ложки).

3. Мягкая эластичная пластмасса «Биопласт». Ее применяют для изготовления позиционеров, боксерских шин, эластических кап и дублирующих моделей.

«Биостар» и «Министар» используют для получения: отпечатка модели зубного ряда и ее последующего дублирования; индивидуальных и функциональных оттискных ложек; базисов зубных протезов; основы для временных и защитных коронок; мостовидных протезов; временных кап; частичных пластиночных протезов; кап при бруксизме; шин для отбеливания зубов, проведения лечебных процедур — флюоризации зубов, грязелечения при заболеваниях периодонта; шаблонов для имплантатов; спортивных кап; расширяющих пластинок; ретенционных кап и ретенционных шин; кап для непрямого бондинга брекет-систем; Osamu-ретенеров; позиционеров; подбородочных кап.

Метод холодной полимеризации самотвердеющей пластмассы под повышенным давлением широко используется для получения одночелюстных съемных ортодонтических аппаратов, а также для изготовления двучелюстных моноблоковых и каркасных аппаратов (активаторов, бионаторов, пропульсоров, регуляторов функций Френкеля и др.).

Последовательность изготовления аппаратов:

1. Прорезают паз в соответствующем месте гипсовой модели челюсти для того, чтобы вставить держатель винта и укрепить его.

2. Закрепляют проволочные детали (кламмеры, назубные вестибулярные дуги и др.) липким воском в тех участках модели, которые в дальнейшем не будут покрыты пластмассой.

3. Действующие части пружин изолируют от пластмассы небольшой порцией тугоплавкого белого воска, оставив свободными их концы, укрепляемые в базисе.

4. Замешивают самотвердеющую пластмассу в соответствии с инструкцией по применению. Ожидают ее набухания.

5. Наносят первые жидкие порции на концы проволоочных деталей.

6. Моделируют базисную пластину из пластмассы. Аппарат делают с некоторым излишком пластмассы для удобства шлифовки и полировки готовой пластинки.

7. Помещают гипсовую модель зубного ряда в полимеризатор (рис. 57), заполненный на $\frac{3}{4}$ емкости водой комнатной температуры (18–20 °С). Следят за тем, чтобы части аппарата, смоделированные из самотвердеющей пластмассы, не находились против струи нагнетаемого воздуха.

8. Герметически закрывают полимеризатор.

9. Поднимают давление до 2,5–3,0 атм.

10. Заготовленный аппарат выдерживают в полимеризаторе под давлением 45–50 мин.

11. Постепенно снижают давление до атмосферного, снимают крышку.

12. Извлекают готовый аппарат с моделью зубного ряда из полимеризатора. Смывают воск горячей водой, снимают аппарат с модели зубного ряда.

13. Шлифуют и полируют аппарат.

14. Припасовывают аппарат в полости рта пациента.



Рис. 57. Аппарат для холодной полимеризации пластмассы под давлением

При изготовлении двучелюстных моноблоковых и каркасных ортодонтических аппаратов последовательность действий та же. Отличие состоит в том, что модели верхней и нижней челюстей закрепляют в окклюдаторе с учетом конструктивного прикуса. Окклюдатор скрепляют толстыми резиновыми кольцами, чтобы соотношение челюстей не изменилось. Заготовленный аппарат вместе с окклюдатором или фиксатором помещают в полимеризатор.

Изготовление ортодонтических аппаратов методом холодной полимеризации из самотвердеющей пластмассы под повышенным давлением предотвращает возможность их деформации, облегчает труд зубного техника, т. к. исключает ряд трудоемких этапов работы.

**ОРТОДОНТИЧЕСКИЕ ВИНТЫ: НАЗНАЧЕНИЕ, ВИДЫ,
КОНСТРУКТИВНЫЕ ОСОБЕННОСТИ. ПРАВИЛА УСТАНОВКИ
В ОРТОДОНТИЧЕСКИЕ АППАРАТЫ**

Ортодонтические винты — механически действующие элементы ортодонтических аппаратов. Ортодонтический винт состоит из основного штифта с резьбой, одного (двух) направляющих штифтов, которые заключены в корпус. Основной штифт имеет левую и правую резьбу. В средней части винта расположено утолщение — барабан — с четырьмя отверстиями, которые предназначены для активирования винта. Направление активации маркируется красной точкой или стрелочкой. В базисе съемного ортодонтического аппарата маркировка активации винта располагается сверху. Сила, которая необходима для перемещения зубов или изменения формы, а также размеров зубного ряда и нормализации прикуса, развивается как при раскручивании, так и закручивании винта. Корпус винта обычно изготавливают из стали или титана, а барабан винта — из нержавеющей стали.

В зависимости от *цели применения и конструктивных особенностей* ортодонтические винты подразделяют на три группы:

- 1) для перемещения отдельных зубов или их групп;
- 2) для нормализации формы зубного ряда:
 - для симметричного двустороннего расширения или сужения;
 - равномерного симметричного удлинения;
 - неравномерного расширения — радиального действия (расширение фронтального участка симметричное и асимметричное);
 - одновременного расширения и удлинения (равномерного и неравномерного, симметричного и асимметричного);
- 3) для нормализации прикуса.

По размерам различают стандартные, средние, универсальные винты, микровинты и супермикровинты.

Преимущества применения винтов:

1. Действуют с точно дозированной силой.
2. Могут легко активироваться как самим пациентом, так и его родителями.
3. Могут действовать как в одной, так и в нескольких плоскостях одновременно.

Величина расширения при полном раскручивании винта может составлять от 4 до 10 мм. Активация ортодонтических винтов осуществляется путем раскручивания барабана. Ее начинают после адаптации пациента к ортодонтическому аппарату. Режим активации выбирают индивидуально — 1–2 раза в неделю. Начинают активацию обычно на 7–14-й день после припасовки ортодонтического аппарата в полости рта.

Правила установки винтов в базис ортодонтического аппарата. При установке винта в ортодонтический аппарат применяют пластмассовый или металлический держатель. Винт должен быть расположен так, чтобы направление движения при его раскручивании соответствовало направлению перемещения зубов, а направление действия силы, развиваемой винтом, было перпендикулярно продольной оси перемещаемых зубов. Если винт не имеет специального держателя, то его закрепляют на модели челюсти с помощью проволочного штифта. Барабан шпинделя изолируют гипсом, чтобы в него не попала пластмасса. Если применяется метод холодной полимеризации пластмассы под давлением, его можно залить расплавленным воском.

При равномерном сужении зубного ряда целесообразно использовать расширяющую пластинку с расположением винта на уровне срединного небного шва. Если есть необходимость более интенсивно провести расширение в области жевательных зубов, то ортодонтический винт устанавливают в области моляров. Наиболее часто винты для расширения верхнего зубного ряда размещают таким образом, чтобы первая направляющая проецировалась через середину коронок первых премоляров. Распил аппарата проходит через середину твердого неба (по небному шву).

При необходимости перемещения одного зуба или группы зубов изготавливается пластинка на верхнюю челюсть с винтом и секторальным распилом. В случае одновременного сужения и укорочения зубного ряда можно использовать ортодонтические винты, дающие нагрузку в двух и трех направлениях (винт Бертони).

При значительном сужении в переднем отделе зубного ряда и минимальном сужении в области моляров следует использовать пластинку с винтом в области клыков с ограничительным шарниром, который устанавливают в дистальном участке аппарата по средней линии неба. Для удлинения переднего отдела верхнего зубного ряда применяют винт с двумя направляющими штифтами и располагают его перпендикулярно срединному небному шву на уровне середины коронок клыков.

Для расширения нижнего зубного ряда используют аппараты с ортодонтическими винтами с одной или с двумя направляющими штифтами в зависимости от выраженности альвеолярного отростка в поднижнечелюстной области. Для удлинения переднего отдела нижнего зубного ряда в конструкции аппарата используют два винта, которые располагают между клыками и первыми временными молярами (первыми премолярами).

Ортодонтические винты

для перемещения отдельных зубов или их групп

Скелетированный винт с П-образной направляющей. Часть винта, перемещающуюся при его раскручивании, укрепляют в малом сегменте аппарата (рис. 58).

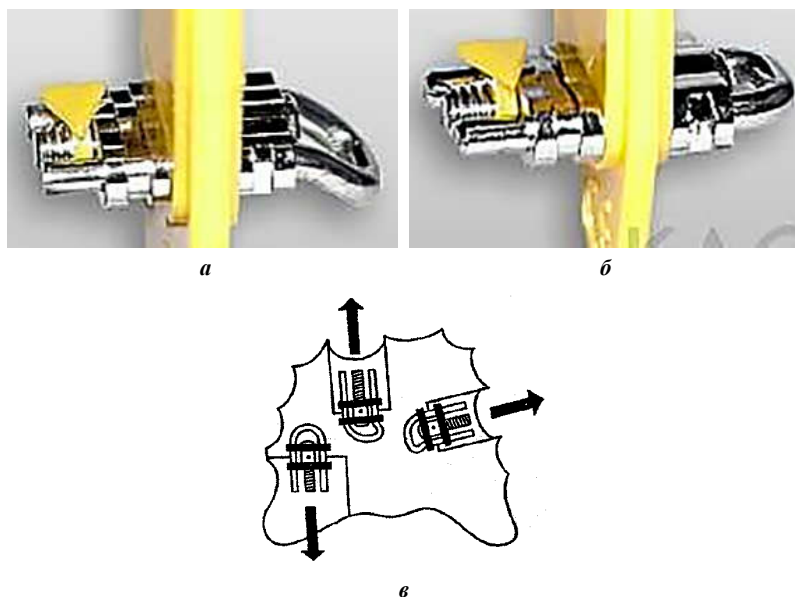


Рис. 58. Скелетированный винт с П-образной направляющей:
а — изогнутый; *б* — прямой; *в* — схематическое изображение положения в аппарате

При вращении шпинделя пластмассовый сектор пластинки скользит по П-направляющей винта и перемещает зуб в мезиальном, дистальном или вестибулярном направлении. Винт имеет ширину 6 мм. Удобен для перемещения зубов как на верхней, так и на нижней челюсти. При установлении винта перпендикулярно длинной оси зуба его изогнутый П-образный штифт располагают вдоль ската альвеолярного отростка так, чтобы он не препятствовал движениям языка. Штифт служит для фиксации опорной части винта в базе аппарата. При выпиливании в пластмассе сектора, равного ширине перемещаемого зуба, важно следить за тем, чтобы стороны распилы были параллельными. Это предупреждает заклинивание подвижного сектора. Если нужно переместить зуб орально, то в базе укрепляют предварительно раскрученный винт. Участок зубной дуги, в который перемещается сектор пластинки при закручивании винта, необходимо изолировать от попадания пластмассы. Перемещаемый зуб охватывают с вестибулярной поверхности с помощью фиксирующего приспособления.

Поршневые пружинные винты применяются для перемещения отдельных зубов. Изготовленные из нержавеющей стали винты обеспечивают постоянное, эластичное и легко контролируемое давление на перемещаемые зубы. Небольшой размер этих винтов позволяет легко встраивать их в пла-

стинку. Лечение начинается с 4-миллиметрового винта, который заменяется на 6-миллиметровый и в заключение на 8-миллиметровый винт (рис. 59).

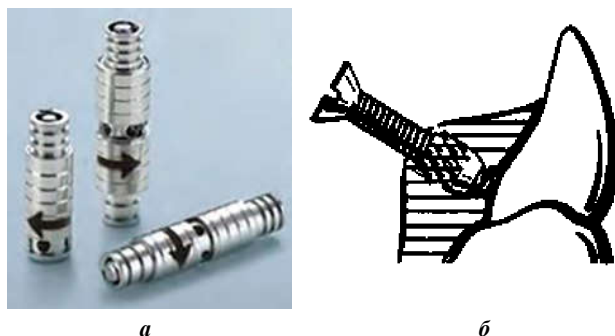


Рис. 59. Поршневые винты:
а — общий вид; *б* — схематическое изображение положения на зубе

Винт Планаса применяют для перемещения группы зубов и расширения челюсти. Он состоит из корпуса в виде металлической капсулы и шпинделя с головкой (рис. 60).

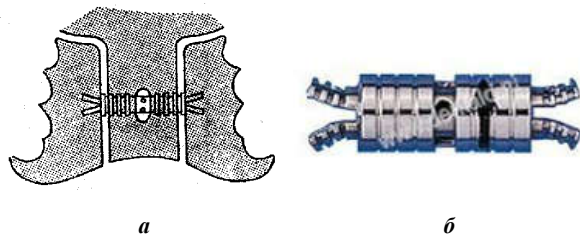


Рис. 60. Винт Планаса:
а — схематическое изображение положения в аппарате; *б* — общий вид

При активировании винта его головка остается внутри капсулы. Барабан винта может быть расположен посередине или на конце корпуса. Благодаря этому можно перемещать отдельные зубы, в том числе в мезиодистальном направлении. Для лучшей фиксации винта в пластмассе базиса аппарата на его корпусе сделаны насечки, отростки имеют либо прямые, либо изогнутые концы. Малые размеры винта позволяют установить его в пластине перпендикулярно длинной оси перемещаемых зубов без значительного утолщения аппарата.

Ортодонтические винты для нормализации формы зубных рядов и прикуса

В настоящее время известно большое количество винтов для нормализации формы зубного ряда.

Скелетированный винт с одним направляющим штифтом применяется для расширения или одностороннего удлинения нижней зубной дуги. Винт состоит из прямоугольного корпуса, который имеет две одинаковые половины. Внутри корпуса расположено два круглых продольных канала, в которые входят один гладкий направляющий штифт и один — с двусторонней резьбой (рис. 61).




Рис. 61. Скелетированный винт с одним направляющим штифтом

Скелетированный винт с двумя направляющими штифтами применяют для равномерного расширения или удлинения верхней зубной дуги (рис. 62).

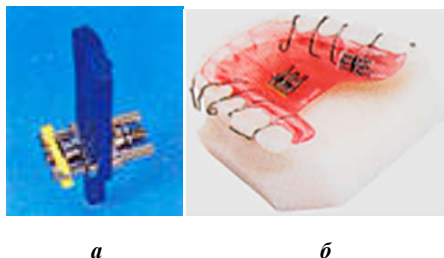


Рис. 62. Скелетированный винт с двумя направляющими штифтами:
а — внешний вид; *б* — в аппарате

Винт состоит из прямоугольного корпуса, который имеет две одинаковые половины. Внутри корпуса расположены три круглых продольных канала. В крайние каналы входят два гладких направляющих штифта, а средний, с двусторонней резьбой, и есть собственно винт. Любой из двух направляющих штифтов одним концом жестко закреплен в противоположных половинках корпуса винта. Корпус винта может быть равен половине длины шпиделя или одной трети. Размещение винта в базисе ортодонтического аппарата, изготовленного для равномерного расширения верхней челюсти, зависит от конфигурации неба или альвеолярных отростков

и участка расширения. Наиболее часто винты располагают таким образом, чтобы первая направляющая проектировалась между серединами оральных поверхностей первых премоляров (первых временных моляров), реже — между серединами клыков. В таком случае распил аппарата проходит через середину твердого неба (по небному шву).

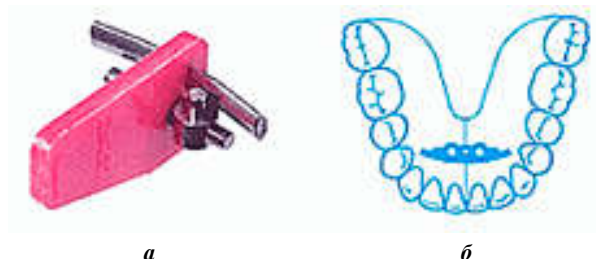
Скелетированный винт с четырехгранными направляющими штифтами предназначен для проведения ускоренного раскрытия срединного небного шва съемным ортодонтическим аппаратом и препятствует появлению люфта в процессе раскручивания винта. Последний обычно устанавливают в глубокой части купола неба на уровне верхних премоляров параллельно окклюзионной плоскости. Расстояние между моделью и винтом должно быть 0,5–0,7 мм. В некоторых случаях в базисе пластинки укрепляют предварительно раскрученный винт. Участки, в которые при скручивании винта перемещается шпindel, нужно изолировать воском для предотвращения попадания пластмассы. После полимеризации пластмассы воск выпаривается.

Винт Бидермана (Нугах) предназначен для ускоренного раскрытия срединного небного шва с помощью несъемного аппарата. От корпуса винта в разные стороны отходят четыре проволочных отростка, которые выгибают по форме неба и припаивают к опорным кольцам, укрепляемым на премоляры и моляры (рис. 63).



Рис. 63. Винт Бидермана (Нугах):
а — внешний вид; б — положение в аппарате

Бюгельный винт Филиппа предназначен для расширения нижнего зубного ряда (рис. 64). От его корпуса в обе стороны отходят длинные концы проволоки, которыми винт укрепляют в базисе аппарата. Благодаря этому корпус винта не покрывают пластмассой, и пластиночный аппарат в переднем участке бывает тоньше, что удобно для пациента. Перед установкой винта контурируют его бюгель по форме альвеолярного отростка в подъязычной области так, чтобы он отстоял от модели челюсти на 0,5–0,7 мм.



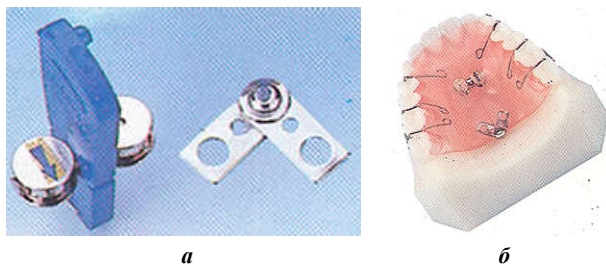
а

б

Рис. 64. Бюгельный винт Филиппа:

а — внешний вид; *б* — схематическое изображение положения в аппарате

Расширяющий винт с ограничительным шарниром используют для расширения верхнего зубного ряда в переднем участке, т. е. преимущественно в области резцов, клыков и первых премоляров (рис. 65).



а

б

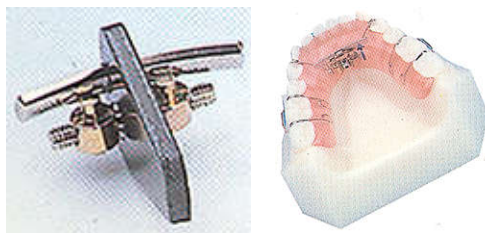
Рис. 65. Винт с ограничительным шарниром:

а — внешний вид; *б* — положение в аппарате

Он состоит из двух частей: винта и ограничительного шарнира. Шпindelь винта присоединен к двум свободно вращающимся цилиндрическим корпусам. Малые размеры винта позволяют устанавливать его горизонтально в области клыков. Ограничитель представляет собой две жесткие металлические перфорированные полосы, соединенные между собой шарниром. Его устанавливают в дистальном участке аппарата по средней линии неба. Шарнир ограничителя должен быть свободен от пластмассы.

Дуговой винт Мюллера служит для расширения нижнего зубного ряда преимущественно в переднем отделе. В качестве ограничителя используют короткий или длинный отрезок проволоки дугообразной формы (рис. 66).

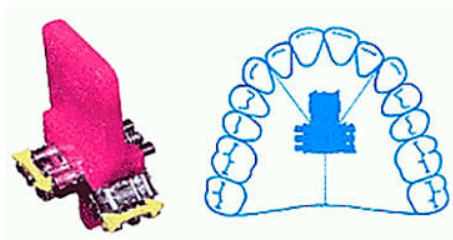
Многосторонний винт Бертона предназначен для одновременного удлинения и расширения верхнего зубного ряда. Винт устанавливают на рабочей модели челюсти в глубокой части купола неба так, чтобы он был параллелен горизонтальной плоскости (рис. 67).



a

б

Рис. 66. Дуговой винт Мюллера:
a — внешний вид; *б* — положение в аппарате



a

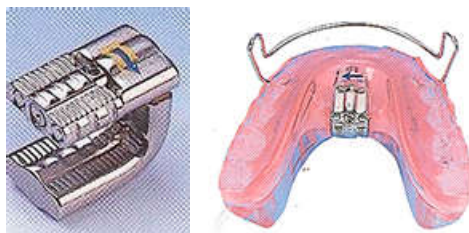
б

Рис. 67. Многосторонний винт Бертони с двумя рабочими барабанами:
a — внешний вид; *б* — схематическое изображение положения в аппарате

При использовании многостороннего винта Бертони с тремя барабанами возможно удлинение и неравномерное расширение верхней зубной дуги слева и справа от окклюзионной плоскости.

Ортодонтические винты для нормализации прикуса

Винт Вайзе применяют в активаторе Вундерера, предназначенном для лечения мезиального прикуса (рис. 68).



a

б

Рис. 68. Винт Вайзе:
a — внешний вид; *б* — в активаторе Вундерера

Верхняя часть корпуса передает силу действия винта (активную силу) на верхние зубы и перемещает их вперед, нижняя часть корпуса передает силу противодействия (реактивную силу) на нижние зубы и перемещает их назад, при этом соотношение зубных рядов исправляется. Винт устанавливают на модели челюсти между зубными рядами в переднем участке. Активатор распиливают поперек по середине окклюзионных накладок.

Винт Френцена применяют для лечения сагиттальных аномалий прикуса (рис. 69).

Шпindelь винта помещен в длинном цилиндрическом корпусе. При вращении шпинделя отверткой передвигается гайка, соединенная с фиксирующими отростками. Они служат для укрепления винта в нижней части активатора. Верхнюю часть винта располагают в области верхних центральных резцов в толще пластинки, оставляя свободной головку шпинделя. Активатор распиливают поперек. При вращении шпинделя верхняя и нижняя части активатора перемещаются во взаимно противоположных направлениях.

Реципрокный винт Веллера применяется при лечении сагиттальных аномалий прикуса. Чаще всего устанавливают в щитовые аппараты и регулятор функций Френкеля (рис. 70).

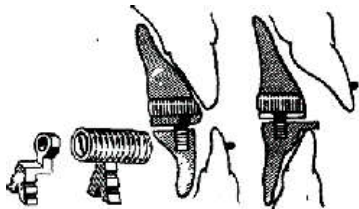


Рис. 69. Винт Френцена

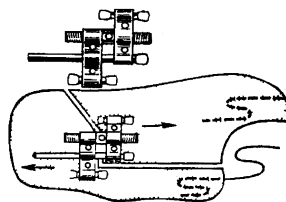


Рис. 70. Реципрокный винт Веллера

У винта две части корпуса, расположенные в одной плоскости, смещены одна относительно другой. Имеется один круглый направляющий штифт. Винты, расположенные с двух сторон в боковых щитах аппарата, используют для нормализации прикуса. При раскручивании они оказывают реципрокное действие на обе половины аппарата и через них — на зубные ряды.

ПОНЯТИЕ О НОРМЕ И ПАТОЛОГИИ В ОРТОДОНТИИ

При разработке ортодонтической диагностики исследователи пытались сформулировать понятия о норме и патологии развития зубочелюстной системы, о ее строении и функционировании. Процесс познания состоял из следующих этапов: накопления фактов, их логического осмысления, выдвижения гипотез или теорий и их проверки на практике.

Постепенно накапливались данные о закономерностях строения зубочелюстной системы человека. Чтобы их обобщить, требовалось принять определенный стандарт, т. е. норму. Основным параметром для ее характеристики стал вид смыкания зубных рядов — прикус. За норму принят ортогнатический прикус (наиболее часто встречающийся), обеспечивающий оптимальное функционирование зубочелюстной системы. Концепция о пропорциональном строении отдельных частей зубочелюстно-лицевой системы стала основой для разработки различных методов ортодонтической диагностики.

Разработка инструментальных методов исследования позволила поднять на достаточный уровень метрическое изучение частей лица, без которого невозможно использовать математический анализ.

Благодаря практическому применению среднестатистических данных стали возможными систематизация и усовершенствование диагностики.

Поскольку увеличилось число среднестатистических данных о норме и патологии в зависимости от изучаемого материала (возраста, пола, расы и т. д.) было введено понятие «*средняя норма*».

На основании корреляционного и регрессионного анализов были созданы диагностические таблицы, графики, номограммы, ортометры, по которым стало возможным индивидуализировать «*среднюю норму*» в зависимости от исходных параметров зубочелюстной системы у каждого пациента. Таким образом было разработано понятие «коррелятивная норма», или, по другому, — «средняя индивидуальная норма».

Лицевой отдел черепа в настоящее время рассматривается как конструктивное единство, при этом учитываются расовые, семейные и индивидуальные особенности.

При изучении зубочелюстной системы следует ответить на вопросы, приспосабливается ли эта система к нормальному функционированию, имеется ли при этом эстетическая гармония и могут ли существовать уравновешенные отклонения.

В. Андресен (V. Andresen, 1925; 1930) отверг статистическое понятие о норме и выдвинул концепцию о нормальном расположении зубочелюстной системы в лицевом отделе черепа как о «функциональном и эстетическом оптимуме». При этом норма является наивысшей величиной этого оптимума.

Ортодонтическая диагностика продолжает развиваться. Главное внимание уделяется разработке комплексных методов исследования, т. к. через комплексность может быть изучена многогранность проблемы. Поэтому все большее значение приобретает понятие морфологического, функционального и эстетического оптимума строения и функционирования зубочелюстной системы.

В основу понятия «*норма*» теперь положено представление об «оптимальной индивидуальной норме», т. е. о состоянии достаточно гарантирован-

ного во времени морфологического, функционального и эстетического равновесия в зубочелюстной системе и лицевом скелете в целом, к которому следует стремиться в результате ортодонтического лечения (Ю. М. Малыгин, 1982).

Установление диагноза — сложный процесс, поскольку между здоровьем и болезнью нередко трудно провести границу. Рассматривая зубочелюстные аномалии в свете современного понятия «болезнь», можно констатировать, что целостное представление о зубочелюстных аномалиях соответствует данному понятию, т. к. они:

- возникают под воздействием значительных раздражителей внешней и внутренней среды;
- характеризуются снижением приспособляемости зубочелюстной системы к внешней среде;
- на определенных этапах развития представляют собой проявление мобилизации защитных сил организма;
- связаны с нарушением равновесия между организмом и окружающей средой.

Морфологические и функциональные нарушения при наличии зубочелюстных аномалий приводят к эстетическим отклонениям, т. е. нарушается биологическое и социальное равновесие между организмом и окружающей средой; развивается болезнь, по поводу которой пациент обращается за медицинской помощью.

НОРМА ПРИКУСА В РАЗЛИЧНЫЕ ПЕРИОДЫ ЕГО ФОРМИРОВАНИЯ

Поскольку зубочелюстная система ребенка претерпевает в процессе роста значительные изменения, выделяется пять основных периодов формирования прикуса.

I период (период новорожденности — от рождения ребенка до 6 месяцев) характеризуется так называемой младенческой ретрогенией, т. е. сагиттальная щель составляет 10–14 мм. Под термином «сагиттальная щель» в ортодонтии принято понимать расстояние от передней поверхности альвеолярного отростка верхней челюсти до передней поверхности альвеолярного отростка нижней челюсти в сагиттальном направлении. Альвеолярные отростки верхней и нижней челюсти имеют форму полуокружности, контактируют на всем протяжении.

Функции зубочелюстной системы: дыхание носовое; жевание не сформировано; глотание протекает по инфантильному типу, т. е. язык в момент отправления толчка (1-я фаза глотания) прокладывается между альвеолярными отростками; речь не сформирована; сосание развито.

II период (период формирующегося временного прикуса — от 6 месяцев до 3 лет) характеризуется прорезыванием всех временных зубов.

Младенческая ретрогения полностью исчезает к 10–11-му месяцу жизни ребенка. Прикус к концу этого периода характеризуется следующими признаками (рис. 71):

1. Срединная линия верхнего клыка проецируется между нижним клыком и первым временным моляром.
2. Мезиально щечный бугорок верхнего второго временного моляра расположен в первой поперечной фиссуре одноименного нижнего зуба.
3. Резцовое перекрытие глубокое, т. е. верхние резцы перекрывают нижние более чем на $\frac{1}{2}$ высоты коронки нижнего резца.
4. Вестибулярные бугры нижних моляров располагаются в продольных фиссурах верхних моляров.
5. Диастем и трем нет.
6. Зубные ряды имеют форму полуокружности.
7. Режущие края и бугры зубов каждой челюсти расположены в одной плоскости.
8. Бугры временных зубов нестершиеся.

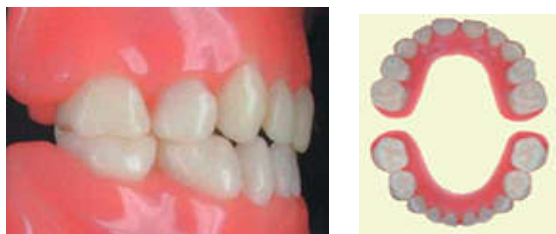

Рис. 71. Временный прикус

Функции зубочелюстной системы: дыхание носовое; жевание формирующееся, к 3 годам сформированное; глотание после прорезывания временных резцов — смешанный тип (язык в момент отправного толчка упирается в резцы), к 3 годам — соматический тип; речь полностью сформирована к 3 годам; сосание угасает к концу первого года жизни ребенка.

III период (период сформированного временного прикуса — от 3 до 6 лет) характеризуется следующими изменениями по сравнению с предыдущим периодом:

1. Происходит уменьшение резцового перекрытия, вплоть до полного отсутствия (резцы верхней и нижней челюстей устанавливаются встык).
2. Появляются тремы и диастемы между зубами.
3. С 4 лет начинают стираться бугры временных зубов.

В этом периоде принято выявлять ранние симптомы зубочелюстных аномалий:

1. Бугровое соотношение зубов верхней и нижней челюстей.

2. Вертикальная щель между резцами верхней и нижней челюсти более 4 мм.

3. Отсутствие стирания бугров временных зубов после 5 лет.

4. Функции зубочелюстной системы полностью сформированы.

IV период (период смешанного прикуса — от 6 до 12 лет) характеризуется прорезыванием постоянных зубов, активным ростом челюстей. Значительных изменений со стороны прикуса не происходит (рис. 72):

1. Срединная линия верхнего постоянного клыка проецируется между нижним клыком и первым премоляром.

2. Мезиальный щечный бугорок верхнего первого постоянного моляра расположен в первой поперечной фиссуре одноименного нижнего зуба.

3. Верхние резцы перекрывают нижние на $\frac{1}{3}$ высоты коронки нижнего резца.

4. Вестибулярные бугры нижних премоляров и моляров располагаются в продольных фиссурах верхних.

5. Диастем и трем нет.

6. Зубные ряды имеют форму: верхний — полуэллипса, нижний — параболы.

7. Режущие края и бугры зубов каждой челюсти расположены в одной плоскости.

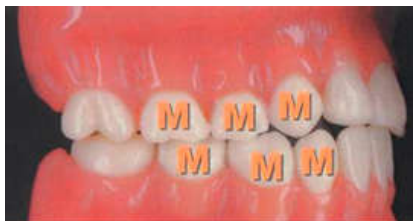

Рис. 72. Смешанный прикус

V период (период формирующегося постоянного прикуса — от 12 до 15 лет) характеризуется следующими признаками (рис. 73):

1. Срединная линия верхнего постоянного клыка проецируется между нижним клыком и первым премоляром.

2. Мезиальный щечный бугорок верхнего первого постоянного моляра расположен в первой поперечной фиссуре одноименного нижнего зуба.

3. Верхние резцы перекрывают нижние на $\frac{1}{3}$ высоты коронки нижнего резца.

4. Вестибулярные бугры нижних премоляров и моляров располагаются в продольных фиссурах верхних.

5. Диастем и трем нет.

6. Зубные ряды имеют форму: верхний — полуэллипса, нижний — парабола.

7. Режущие края зубов каждой челюсти расположены в одной плоскости.

8. Каждый зуб имеет 2 антагониста (за исключением центральных нижних резцов и верхних вторых моляров).

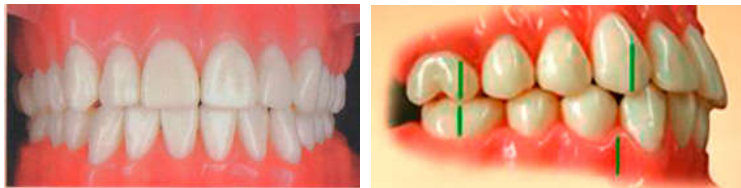


Рис. 73. Постоянный прикус

КЛАССИФИКАЦИЯ ЗУБОЧЕЛЮСТНЫХ АНОМАЛИЙ

Аномалия (греч. *anōmalia*) — отклонение от нормы, от общей закономерности. В медицине аномалиями принято называть отклонение от структуры (формы) и функции, присущей данному биологическому виду или органу, возникшее вследствие нарушения развития организма.

Во многих руководствах и публикациях не делается различий между понятиями «аномалия» и «деформация». Под «аномалией» правильнее понимать отклонение (нарушение) от нормальной формы и функции, возникающее в процессе развития того или иного органа. Если же отклонение или нарушение происходит после того, как данный орган закончил свое развитие, то более подходящим является термин «деформация».

Известно большое число аномалий зубочелюстной системы. Многочисленность и многообразие последних объясняются, во-первых, множеством причин, вызывающих эти аномалии (этиология), во-вторых, особенностями механизма их развития (патогенез) и, в-третьих, индивидуальными особенностями организма, при которых одни и те же причины приводят к появлению совершенно непохожих аномалий. Большое число и разнообразие форм аномалий объясняет необходимость их систематики.

Первая попытка создать классификацию аномалий зубочелюстной системы была сделана Кнейзелем (Kneisel) в первой половине XIX в. в его труде «Криво стоящие зубы» (1836). Кнейзель различал общее кривое положение зубов, характеризующее аномальное положение зубных дуг, и частичное — неправильное положение отдельных зубов.

Классификация Э. Энгля — первая классификация, в основу которой положен принцип соотношения зубных рядов. Эта классификация основана на мезиодистальных соотношениях первых постоянных моляров обеих челюстей, которые Энгль называл «ключом окклюзии». По мнению Энгля,

верхний первый постоянный моляр прорезывается всегда на своем месте. Его постоянное положение определяется неподвижным соединением верхней челюсти с основанием черепа. Таким образом, Энгль полагал, что все аномальные соотношения постоянных моляров могут возникнуть только за счет неправильного положения нижней челюсти.

Аномалии прикуса Энгль делит на **три класса**.

I класс характеризуется нормальным мезиодистальным соотношением зубных дуг в области первых постоянных моляров. Мезиальный щечный бугорок верхнего первого постоянного моляра располагается в бороздке между щечными бугорками нижнего первого постоянного моляра. Патология локализуется в области передних участков зубных дуг (рис. 74).

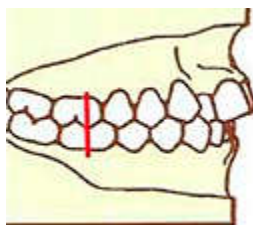


Рис. 74. I класс по Энглю

II класс. Мезиальный щечный бугорок верхнего первого постоянного моляра располагается кпереди от межбугровой фиссуры нижнего первого постоянного моляра. Этот класс Энгль делит на два подкласса: первый подкласс — верхние передние зубы веерообразно отклонены вперед (протрузия) (рис. 75, *а*); второй подкласс — верхние передние зубы расположены с наклоном в оральную сторону, плотно прижаты к нижним передним зубам и глубоко их перекрывают (ретрузия) (рис. 75, *б*). Оба подкласса могут быть односторонними (т. е. соотношение между первыми постоянными молярами может быть нарушено только справа или только слева) или двухсторонними.

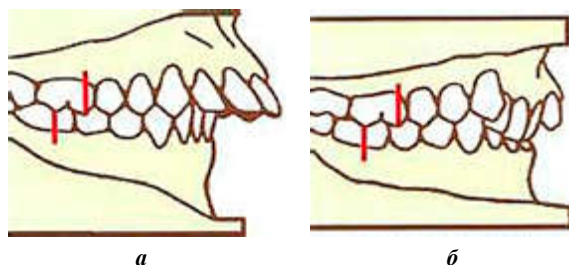


Рис. 75. II класс по Энглю:

а — первый подкласс; *б* — второй подкласс

III класс. Мезиальный щечный бугорок верхнего первого постоянного моляра находится кзади от межбугровой фиссуры нижнего первого постоянного моляра (рис. 76). Нижние передние зубы в большинстве случаев располагаются впереди верхних (обратное резцовое перекрытие). Аномалии III класса могут быть одно- или двухсторонними.

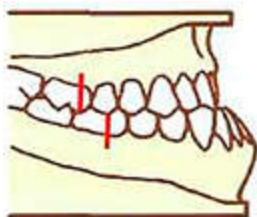


Рис. 76. III класс по Энглю

Помимо трех классов сагиттальных аномалий прикуса, в своей классификации Энгль различает семь видов неправильного положения зубов:

- 1) лабиальная или буккальная окклюзия;
- 2) лингвальная окклюзия;
- 3) мезиальная окклюзия;
- 4) дистальная окклюзия;
- 5) тортоокклюзия;
- 6) инфраокклюзия;
- 7) супраокклюзия.

Классификация аномалий прикуса Э. Энгля отличается простотой и ясностью, поэтому она долгое время являлась господствующей, и в настоящее время в ортодонтии применяются основы этой классификации.

Недостатки классификации Э. Энгля:

- 1) не учитываются причины возникновения зубочелюстных аномалий (этиология) и связанные с ними функциональные нарушения;
- 2) дальнейшими исследованиями не подтвержден основной принцип классификации о неизменности положения верхнего первого постоянного моляра;
- 3) не отражаются основные разновидности аномалий прикуса в трех взаимно перпендикулярных плоскостях;
- 4) не отражаются аномалии временного прикуса.

Для характеристики смыкания зубных рядов в классификации Энгля Лишер (1926) предложил пользоваться терминами «нейтральный прикус» (I класс), «дистальный прикус» (II класс) и «мезиальный прикус» (III класс).

Классификация аномалий зубных рядов Л. С. Персина. В основу этой классификации положены нарушения окклюзии зубных рядов, анома-

лии окклюзии зубов-антагонистов в трех взаимно перпендикулярных плоскостях:

I. Аномалии окклюзии зубных рядов:

1. В боковом отделе:

а) в сагиттальной плоскости:

- дистальная (дисто-) окклюзия;
- мезиальная (мезио-) окклюзия;

б) вертикальной плоскости — дизокклюзия;

г) трансверзальной плоскости:

- перекрестная окклюзия;
- вестибулоокклюзия;
- палатиноокклюзия;
- лингвоокклюзия.

2. В переднем отделе:

а) дизокклюзия (при смещении резцов верхней челюсти):

– в сагиттальной плоскости — в результате протрузии или ретрузии резцов;

– вертикальной плоскости — без резцового перекрытия, с глубоким резцовым перекрытием;

б) глубокое резцовое перекрытие.

II. Аномалии окклюзии зубов-антагонистов:

1. В сагиттальной плоскости.

2. В вертикальной плоскости.

3. В трансверзальной плоскости.

Следует отметить, что ни одна из приведенных классификаций зубочелюстных аномалий полностью не удовлетворяет ортодонтическую науку и практику. Классификация отражает определенный уровень знаний, в связи с чем она не может быть неизменной.

ДИАГНОСТИКА ЗУБОЧЕЛЮСТНЫХ АНОМАЛИЙ

Центральное место в диагностике зубочелюстных аномалий занимает определение основного заболевания и его осложнений. Основным считают то заболевание, лечение которого возможно ортодонтическими или сочетанными с ними методами. К осложнениям относят нарушения, которые патогенетически связаны с основным заболеванием.

Перед постановкой диагноза необходимо определять морфологические, функциональные и эстетические нарушения в зубочелюстной системе, а также, по возможности, указать их этиологию и патогенез.

Порядок постановки ортодонтического диагноза

Схема постановки ортодонтического диагноза (Ф. Я. Хорошилкина, 1986):

I. Смыкание зубных рядов (прикус, окклюзия):

1. Сагиттальная плоскость:

– нейтральный прикус — мезиальный щечный бугорок верхнего первого моляра находится в межбугровой фиссуре одноименного нижнего зуба; клык верхней челюсти находится между клыком и первым премоляром нижней челюсти;

– дистальный — мезиальный щечный бугорок верхнего первого моляра находится впереди межбугровой фиссуры одноименного нижнего зуба; клык верхней челюсти располагается впереди промежутка между клыком и первым премоляром нижней челюсти;

– мезиальный — мезиальный щечный бугорок верхнего первого моляра находится позади межбугровой фиссуры одноименного нижнего зуба; клык верхней челюсти находится позади промежутка между клыком и первым премоляром нижней челюсти.

2. Вертикальная плоскость:

– глубокий прикус;

– открытый прикус.

3. Горизонтальная плоскость: перекрестный, одно- или двусторонний, со смещением нижней челюсти или без смещения, буккальный или лингвальный. Различают симметричные и асимметричные нарушения прикуса.

II. Аномалии формы зубных рядов:

1. Сагиттальная плоскость:

– удлинение зубного ряда в переднем и боковых отделах;

– укорочение зубного ряда в переднем и боковых отделах.

2. Вертикальная плоскость:

– зубоальвеолярное удлинение в переднем и боковых отделах;

– зубоальвеолярное укорочение в переднем и боковых отделах.

3. Горизонтальная плоскость:

– сужение зубного ряда в переднем и боковых отделах;

– расширение зубного ряда в переднем и боковых отделах.

Различают симметричные и асимметричные нарушения формы зубных рядов.

III. Аномалии зубов:

– числа (адентия, сверхкомплектные зубы);

– величины, формы (коронки, корней зубов);

– цвета;

– твердых тканей;

- сроков прорезывания (преждевременное, задержка прорезывания);
- положения (вестибулярное положение, оральное положение, мезиальное положение, дистальное положение, супраположение, инфраположение, тортоположение, транспозиция).

IV. Аномалии твердых и мягких тканей: аномалийное прикрепление уздечки верхней и нижней губы; укорочение уздечки языка; изменение величины и подвижности языка; степень выраженности небно-глочочных миндалин; врожденное несращение губы, альвеолярного отростка, твердого и мягкого неба; экзостозы.

V. Нарушение функций (глотания, жевания, речи, дыхания, сосания), вредные привычки, нарушение функции ВНЧС.

VI. Эстетические нарушения: изменения формы лица в фас, в профиль, в вертикальном и горизонтальном направлениях, асимметрия.

VII. Состояние смежных органов и всего организма: состояние носоглотки, нарушение зрения, заболевания сердечно-сосудистой системы, заболевания желудочно-кишечного тракта, нарушение осанки, нарушение оксификации скелета.

VIII. Этиология зубочелюстных аномалий и деформаций: данные, выясняемые из анамнеза при обследовании пациента.

Клинические методы диагностики. Функциональные клинические пробы

Для проведения качественного ортодонтического лечения с правильным выбором его метода и средства необходима точная диагностика, которая достигается применением основных и дополнительных методов исследования. Основные методы исследования используют при первичном обследовании всех пациентов. Эти методы включают не только обследование полости рта с целью постановки ортодонтического диагноза, но и получение данных об общем здоровье пациента, которое всегда связано со стоматологическим и может влиять на выбор метода лечения и его прогноз. Дополнительные методы исследования используют при необходимости получения недостающей в каждом клиническом случае информации для выбора наиболее правильного метода лечения. Также различные методы исследования в ортодонтии могут использоваться в научных целях, например для изучения эффективности разных методов лечения, описания состояния ортодонтического здоровья населения.

Для диагностики зубочелюстных аномалий в ортодонтии применяют следующие методы исследования: *клинический, лучевой, функциональный, антропометрический, фотометрический.*

Основным методом обследования пациентов с зубочелюстными аномалиями является **клинический метод**, включающий сбор анамнеза (опрос)

и осмотр. *Сбор анамнеза* проводят во время беседы, в результате которой выясняют персональные данные, предъявляемые жалобы, собирают социальный, медицинский и стоматологический анамнез.

Далее выясняют жалобы самого пациента и его родителей (в случае обследования несовершеннолетнего пациента). Часто субъективное мнение пациента и объективная оценка врача отличаются. В таких случаях врачу необходимо сообщить пациенту о выявленных в результате обследования anomalies, о возможном влиянии их на функцию, эстетику и общее состояние организма. При планировании лечебных манипуляций получают согласие родителей или опекунов пациента на их проведение.

При сборе *социального анамнеза* выясняют, с кем живет ребенок, посещает ли школу, интересы ребенка, профессию родителей, что позволяет установить контакт с пациентом. Узнают данные об общем развитии пациента: о способности ребенка к быстрому обучению, соответствию массы тела росту ребенка, о наличии хобби у ребенка (говорит об активности, способности к сотрудничеству, ответственности). В результате беседы определяют психо-социальные условия для ортодонтического лечения.

Сбор *медицинского анамнеза* (анамнез общих заболеваний) начинают с получения информации о том, как протекала беременность и роды у матери. Далее выясняют наличие у ребенка заболеваний всех систем организма, которые могут повлиять на выбор метода, ход и результат ортодонтического лечения.

Так, заболевания, при которых изменяются строение и физиология соединительной ткани, в том числе костной, могут быть причиной нежелательных реакций на ортодонтическое лечение или используемый аппарат. Сахарный диабет, заболевания почек, кишечника могут способствовать преобладанию процесса резорбции костной ткани над процессом ее организации при перемещении зубов и вызвать чрезмерную подвижность зубов после ортодонтического лечения либо рецидив аномалии вследствие нарушения при этих заболеваниях кальций-фосфорного равновесия. При наличии вышеназванных заболеваний необходима медикаментозная коррекция имеющейся патологии (назначает врач-специалист).

Если у пациента есть аллергия на различные вещества (никель, акрилаты, композиты и др.), возможна реакция на них слизистой оболочки полости рта. При высокой склонности к аллергическим реакциям необходимо провести кожную пробу, выявить титр антител к аллергену. При отрицательном результате теста следует наблюдать за реакцией слизистой оболочки в течение 1–2 недель после установки аппарата. Если появляется аллергия, конструкцию заменяют на альтернативную.

Вазомоторный или аллергический ринит вызывает затруднение носового дыхания и может ограничивать время или возможность ношения некоторых ортодонтических аппаратов.

Кроме того, выясняют наличие в анамнезе инфекционных заболеваний для предотвращения их контаминации.

У пациентов с эпилепсией необходимо помнить о возможности аспирации частей аппарата во время эпилептического припадка, о вероятном развитии гиперпластического гингивита при приеме некоторых антиконвульсантов.

Травмы и операции челюстно-лицевой области (перелом челюсти, вывих зубов и др.) в анамнезе могут усложнить перемещение зубов.

В ходе сбора *стоматологического анамнеза* выясняют следующее: проводилось ли ранее ортодонтическое лечение; имеются ли парафункции челюстно-лицевой области (вредные привычки, например связанные с сосанием, бруксизм, сокращения мимических мышц при глотании, привычка спать на одном боку), время их появления, частота и длительность; тип дыхания; активность жевания. Уточняют наличие зубочелюстных аномалий у других членов семьи, проводилось ли им ортодонтическое лечение (семейный анамнез).

Следующий этап обследования, *осмотр*, можно разделить на внешний осмотр, осмотр головы, осмотр полости рта, изучение функций челюстно-лицевой области.

При проведении *внешнего осмотра* обращают внимание на общее состояние ребенка и соответствие его умственного, физического и психического развития возрасту. Отмечают правильность осанки пациента, поскольку ее патология иногда сопровождается зубочелюстными аномалиями.

При *осмотре головы* оценивают форму и пропорции черепа, прибегая, если необходимо, к антропометрическим методам исследования. Кроме того, определяют симметричность лица, ориентируясь на зрачковую линию и линию смыкания губ (должны быть параллельны горизонтальной плоскости). Асимметрия лица может быть вызвана гемиатрофией или гемигипертрофией лица, гемангиомой, частичной адентией, нарушением роста ВНЧС в результате, например, травмы или остеомиелита.

Также определяют высоту верхней, средней и нижней частей лица, что важно для пациентов с аномалиями в вертикальной плоскости (глубокий и открытый прикус). Отмечают выраженность подбородочной и носогубных складок, глубина которых увеличивается при снижении высоты нижней части лица.

Проводят оценку *профиля лица* пациента. При наличии вогнутого профиля, большого носа нежелательно ортодонтическое лечение с экстракцией зубов, поскольку это приведет к ухудшению эстетики. Также обращают внимание на величину носогубного угла, которая зависит от положения альвеолярного отростка и зубов. При протрузии резцов носогубный угол уменьша-

ется, а при их ретрузии — увеличивается. Осмотр губ позволяет выявить наличие короткой верхней губы.

При *интраоральном осмотре* оценивают мягкие ткани полости рта, ткани периодонта, состояние зубов, прикус. Осматривают преддверие полости рта (его глубину, строение уздечек губ) и апикальный базис, размеры языка (большой размер языка стимулирует рост нижней челюсти и способствует формированию мезиального прикуса), зубы (наличие задержавшихся временных, зубов в анэрубции, отсутствующих зубов, нарушение стираемости временных зубов, наличие кариеса, пломбированных зубов, определяют гигиену полости рта). Плохая гигиена полости рта и гингивит являются противопоказанием к лечению несъемными аппаратами. Далее описывают аномалии прикуса, зубных рядов и зубов.

При *изучении функций челюстно-лицевой области* обращают внимание на смыкание губ в покое, наличие сухости их красной каймы (по этой информации можно судить также о типе дыхания), оценивают функцию глотания (соматическое, смешанное или инфантильное) и речи (нарушение произношения звуков — дислалия — может быть как причиной, так и следствием зубочелюстных аномалий), функцию ВНЧС (ограничение или асимметричность открывания рта, щелчки, боли при открывании рта), наличие парафункций мышц челюстно-лицевой области.

Ротовое дыхание способствует протрузии верхних резцов, дистальному смещению нижней челюсти, сужению верхнего зубного ряда в боковых отделах, формированию дистального прикуса. В этом случае при внешнем осмотре выявляется нарушение смыкания губ и положения языка, широкая переносица, узкие ноздри, двойной подбородок. Причинами ротового дыхания могут быть снижение тонуса круговой мышцы рта, заболевания носоглотки и носа (аденоидит, ринит и др.), а также привычка, которая не исчезла после устранения причины ротового дыхания. Для установления причин ротового дыхания может понадобиться консультация оториноларинголога.

Среди нарушений функции жевания можно выделить ленивое и одностороннее жевание. Одностороннее жевание ведет к формированию перекрестного и мезиального прикуса. Ленивое жевание способствует отставанию в росте челюстей. Вышеназванные нарушения можно выявить при опросе родителей, а также с помощью дополнительных лабораторных методов исследования.

Сосание — врожденный безусловный рефлекс, который должен угаснуть к концу первого года жизни. Этот рефлекс в более позднем возрасте может сохраняться у детей, испытывающих нервное напряжение, беспокойство. Чаще сохранение сосательного рефлекса наблюдается у детей, находящихся на искусственном вскармливании. Вредная привычка сосания может стать причиной открытого прикуса, протрузии резцов и зубоальвеолярного

укорочения верхнего зубного ряда в переднем отделе, дистального смещения нижней челюсти, сужения верхнего зубного ряда в боковых отделах вследствие давления щек на разобщенные зубные ряды. Привычка сосания пальца приводит к изменению осанки: наклону головы кпереди и, как следствие, уменьшению объема жизненной емкости легких, нарушению дыхания и кровообращения, а также формированию открытого прикуса. Сосание губы может способствовать протрузии резцов.

При необходимости дифференциальной диагностики проводят **клинические функциональные пробы**.

Проба Эшлера–Битнера позволяет выявить причину дистального прикуса: морфологические нарушения (изменение относительных размеров и положения) нижней или верхней челюсти. Проба Эшлера–Битнера проводится в период смешанного прикуса.

Проба позволяет оценить эстетику лица в профиль при медленном выдвигании нижней челюсти пациентом до нейтрального соотношения челюстей:

– *I проба* — при улучшении эстетики лица в профиль предполагают, что дистальный прикус вызван ретрогнатией нижней челюсти или ее микрогнатией;

– *II проба* — при ухудшении эстетики лица в профиль дистальный прикус вызван патологией верхней челюсти: макрогнатией верхней челюсти или ее передним положением по отношению к основанию черепа;

– *III проба* — при выдвигании нижней челюсти эстетика лица в профиль сначала улучшается, а затем ухудшается. В этом случае делают вывод о патологии обеих челюстей.

Проба Ильиной-Маркосян позволяет оценить положение нижней челюсти в покое и во время ее перемещения для того, чтобы установить причину привычного смещения челюсти при функции. Проба включает следующие пять тестов:

1. *Определение положения нижней челюсти во время относительного физиологического покоя*. Оценивают симметрию лица пациента, высоту нижней его части, регистрируют смещение нижней челюсти кзади, кпереди, в сторону.

2. *Смыкание зубных рядов в привычном положении нижней челюсти*. Оценивают соотношение зубных рядов, обращая внимание на совпадение средней линии верхней и нижней челюсти, которое иногда отсутствует при аномалиях в трансверзальной плоскости.

3. *Отпускание нижней челюсти и ее поднимание с последующим смыканием зубных рядов*. Оценивают смещение нижней челюсти при широком открывании рта. Если асимметрия увеличивается при открывании рта, то можно предположить, что смещение нижней челюсти вызвано патологией

ВНЧС, а если при смыкании зубов, то смещение обусловлено нарушением окклюзии зубных рядов.

4. *Выдвижение нижней челюсти вперед.* Оценивают наличие суперконтактов, величину межокклюзионного пространства справа и слева, что позволяет определить зубоальвеолярные нарушения, аномалии положения зубов.

5. *Смещение нижней челюсти вправо и влево.* Оценивают наличие суперконтактов, которые могут ограничивать движения нижней челюсти. В норме имеется «клыковое ведение» (контакт на клыке) на рабочей стороне при смещении нижней челюсти.

Проба для дифференциальной диагностики форм мезиального прикуса. Если пациент может поставить резцы в краевое смыкание, предполагают зубоальвеолярную форму мезиального прикуса, если не может поставить резцы встык — гнатическую форму мезиального прикуса.

После проведения полного клинического обследования врач-ортодонт устанавливает ортодонтический диагноз по схеме, предложенной Ф. Я. Хорошилкиной. При необходимости получения дополнительной информации о состоянии пациента используют дополнительные методы исследования: функциональный, лучевой, антропометрический.

АНТРОПОМЕТРИЧЕСКИЙ МЕТОД ДИАГНОСТИКИ

Антропометрический метод (греч. anthrōpos — человек, metreō — измеряю) — метод исследования, основанный на измерении морфологических и функциональных признаков человека.

Антропометрический метод исследования в ортодонтии включает:

- исследование эстетики лица (форма, размеры, угловые и линейные параметры лица, их соотношение);
- изучение диагностических моделей зубных рядов.

Методы изучения эстетики лица. Изучение параметров лица и головы пациента

Исследование эстетики лица основано на изучении закономерностей строения лица, пропорциональности соотношения разных его отделов, отношений их к определенным плоскостям.

Методы изучения эстетики лица делят на две группы: клинический и специальные.

Клинический метод включает:

- визуальный осмотр;
- измерение параметров лица непосредственно на пациенте с применением специальных измерительных приспособлений (профилоскопа, антропометрических штангенциркулей (рис. 77) и др.).



Рис. 77. Антропометрический штангенциркуль

К **специальным методам** относятся:

- фотометрия — измерение и анализ линейных и угловых параметров лица, параметров профиля лица на фотографиях (рис. 78, *а*);
- ТРГ — изучение мягкотканного профиля и других параметров лица на телерентгенограмме лицевого скелета (рис. 78, *б*).

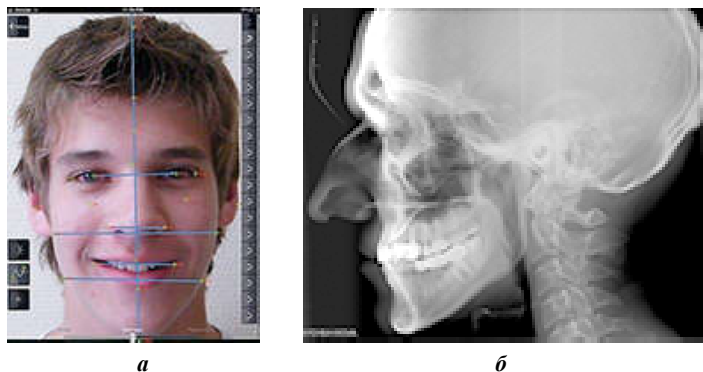


Рис. 78. Специальные методы:

а — фотометрия лица; *б* — телерентгенограмма лицевого скелета

При изучении эстетики лица пользуются тремя ориентировочными плоскостями: срединно-сагиттальной (SS), ухоглазничной (франкфуртская горизонталь — FH) и орбитальной (OR) (рис. 79). Все они расположены взаимно перпендикулярно друг к другу и условно пересекают голову через определенные ориентиры (табл. 4).

При изучении параметров головы и лица ориентируются на расположение различных антропометрических точек, принятых на Международном конгрессе антропологов во Франкфурте-на-Майне еще в 1884 г. Антропометрические точки головы и лица в зависимости от их локализации делятся на две группы — медиальные и латеральные. Медиальные точки распо-

лагаются в срединно-сагиттальной плоскости. Латеральные точки являются парными и локализируются на правой и левой половинах лица.

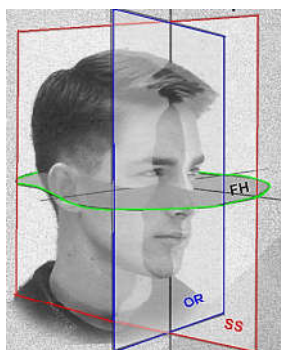


Рис. 79. Ориентировочные плоскости головы

Таблица 4

Ориентировочные плоскости головы и челюстей

Условные обозначения	Плоскости головы	Условные обозначения	Плоскости челюстей
SS	Срединно-сагиттальная плоскость — проходит вертикально спереди назад через середину носа между центральными резцами по шву твердого неба и делит голову на правую и левую половины	RM	Плоскость рафе-медиана — соответствует срединно-сагиттальной плоскости. Проходит по шву твердого неба через точки пересечения последнего со второй поперечной небной складкой и границей твердого неба
FH	Ухоглазничная, или франкфуртская, горизонталь — идет горизонтально справа налево через нижний край глазницы и верхний край наружного слухового прохода перпендикулярно к первой плоскости и делит голову на верхний и нижний отделы	OK	Окклюзионная, или жевательная, плоскость — проходит через бугры премоляров и мезиально-щечные бугры моляров перпендикулярно первой плоскости
OR	Орбитальная, или фронтальная, плоскость — пересекает лицо сверху вниз через оба нижних края глазницы перпендикулярно к двум предыдущим и делит голову на передний и задний отделы	TB	Туберальная плоскость — проходит позади альвеолярных бугров верхней челюсти перпендикулярно к двум предыдущим плоскостям

Изображение и описание расположения основных цефалометрических точек на голове и лице представлены на рис. 80 и в табл. 5.

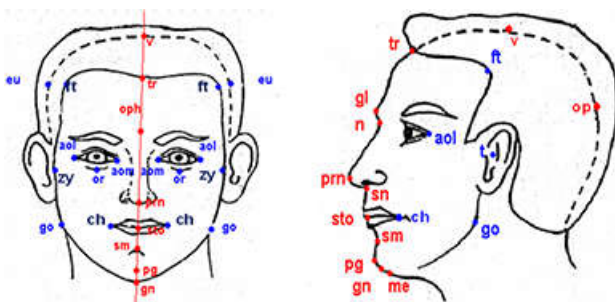


Рис. 80. Антропометрические точки головы и лица: латеральные (отмечены синим цветом) и медиальные (отмечены красным цветом)

Таблица 5

Цефалометрические измерительные точки головы и лица

Условные обозначения	Медиальные точки	Условные обозначения	Латеральные точки
op	Опистокранион — наиболее выступающая кзади точка затылочной кости	eu	Эурион — латерально выступающая точка на голове
v	Вертекс — наиболее высоко расположенная точка головы, ориентированная по франкфуртской горизонтали	ft	Фронтотемпорале — наиболее выступающая точка лобно-височного соединения
tr	Трихион — точка передней границы волосистой части лба	or	Орбитале — точка нижнего края глазницы (находится на пересечении перпендикуляра, опущенного на касательную к нижнему краю глазницы из зрачка при смотрящих вперед глазах)
gl	Глабелла — наиболее кпереди расположенная точка лобной кости	zy	Зигион — наиболее выступающая кнаружи точка скуловой дуги
oph	Офрион — точка пересечения срединно-сагиттальной плоскости с линией, соединяющей надбровные дуги	t	Трагус — точка на верхнем крае наружного слухового прохода
n	Назион — наиболее выраженное углубление между лбом и носом	aom	Ангулос окули медиалис — точка внутреннего угла глаза
prn	Проназале — наиболее выступающая точка кончика носа при ориентировании головы во франкфуртской горизонтали		

Условные обозначения	Медиальные точки	Условные обозначения	Латеральные точки
sn	Субназале — точка соединения кожной перегородки носа	aol	Ангулос окули латералис — точка наружного угла глаза
sto	Стомион — точка пересечения линии смыкания губ с срединно-сагиттальной плоскостью	ch	Хейлион — точка угла рта
sm	Супраментале — точка, находящаяся в самой глубокой области надподбородочной складки	go	Гонион — наиболее выступающая кнаружи и кзади точка угла нижней челюсти
pg	Погонион — наиболее выступающая точка подбородка		
gn	Гнатион — наиболее нижняя точка подбородка		
me	Ментон — наиболее низко расположенная точка мягких тканей подбородка		

Вертикальные параметры лица. Выделяют следующие виды высоты лица:

- *физиономическая* — измеряется как расстояние между точками tr (трихион) и gn (гнатион);
- *морфологическая* — расстояние от точки n (назион) до точки gn (гнатион).

Наиболее информативной и часто используемой для оценки пропорциональности лица является его морфологическая высота.

Для оценки гармоничности лица принято делить на три части:

1. Верхняя часть лица — измеряется от точки границы волосистой части головы и лба tr (трихион) до точки орh (офрион).

2. Средняя часть лица — от точки орh (офрион) до точки sn (субназале).

3. Нижняя часть лица — границами являются точки sn (субназале) и gn (гнатион). При этом высота верхней губы (расстояние от точки sn (субназале) до точки sto (стомион)) составляет $\frac{1}{3}$ от всей величины высоты нижней части лица, а расстояние между точками sto (стомион) и gn (гнатион) — $\frac{2}{3}$ от всей величины высоты нижней части лица (рис. 81).

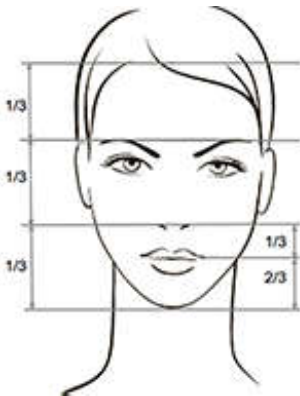


Рис. 81. Оценка пропорциональности лица

Оптимальным считается соотношение средней и нижней частей лица 55 к 45 %.

Только средняя часть лица имеет относительно стабильные размеры, нижняя зависит от высоты прикуса, верхняя — от выраженности волосяного покрова на голове.

Горизонтальные параметры лица. В горизонтальном направлении лицо делят на пять частей тремя параллельными парными линиями: первая линия (1) проводится через наиболее выступающую точку уха; вторая (2) — через наружный угол глаза; третья (3) — через внутренний угол глаза.

Также исследуются различные виды ширины лица и головы (рис. 82):

– наибольшая ширина головы (eu-eu) — измеряется как расстояние между точками eu (эурион);

– лобная ширина лица (ft-ft) — расстояние между точками ft (фронтотемпорале);

– скуловая ширина лица (zy-zy) — расстояние между точками zy (зигион). Скуловую ширину лица часто называют морфологической шириной лица;

– бигониальная ширина лица (go-go) — расстояние между точками go (гонион).

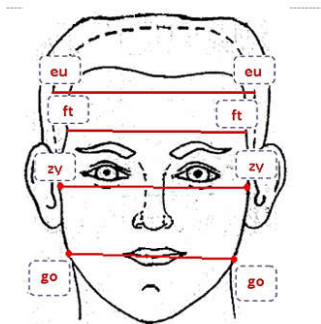


Рис. 82. Разновидности ширины головы и лица

Морфологические индексы лица:

1. **Гарсон** (Garson, 1910) предложил вычислять морфологический индекс лица как процентное соотношение морфологической высоты лица (n-gn) к ширине лица в области скуловых дуг (zy-zy) (рис. 83, а):

$$\frac{n-gn}{zy-zy} \cdot 100 \%$$

Автор выделил пять типов лица:

- 1 — очень широкое лицо (значение индекса составляет менее 78,9 %);
- 2 — широкое лицо (79,0–83,9 %);
- 3 — среднее лицо (84,0–87,9 %);
- 4 — узкое лицо (88–92,9 %);
- 5 — очень узкое лицо (93,0 % и более).

2. **Морфологический фациальный индекс по Изару (Izard) — IFM** — равен процентному соотношению расстояния от точки oph (офрион) до точки gn (гнатион) к ширине лица в области скуловых дуг (zy-zy) (рис. 83, б):

$$\frac{\text{oph-gn}}{\text{zy-zy}} \cdot 100 \%$$

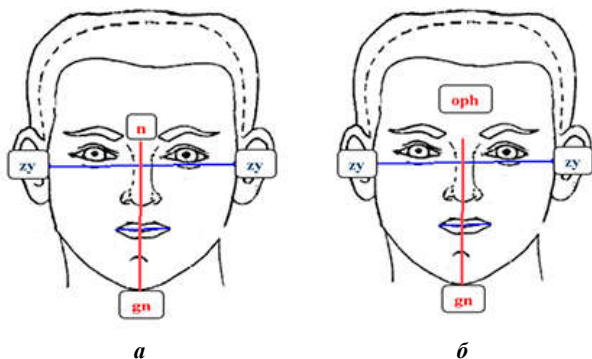


Рис. 83. Морфологические индексы лица:
а — по Гарсону; б — по Изару

Автор выделил три типа лица:

- 1 — широкое лицо (значение индекса составляет 96 % и менее);
- 2 — среднее лицо (97–103 %);
- 3 — узкое лицо (104 % и более).

Форму лица в фас установили, изучая отношение морфологической высоты лица к его скуловой ширине с учетом конвергенции его боковых частей. По этим признакам выделили **четыре основные формы лица** (рис. 84):

1. Прямоугольная форма — морфологическая высота лица превосходит его скуловую ширину, а касательные к боковому контуру головы (eu-go) параллельны между собой или незначительно конвергируют (до 30 %).

2. Квадратная форма — равное или меньшее значение морфологической высоты по отношению к скуловой ширине при параллельных касательных к боковому контуру головы.

3. Треугольная форма — касательная к боковому контуру головы резко конвергирует книзу (угол наклона больше 30 %).

4. Ромбовидная форма — касательные к боковому контуру головы конвергируют между собой на уровне скуловых дуг.

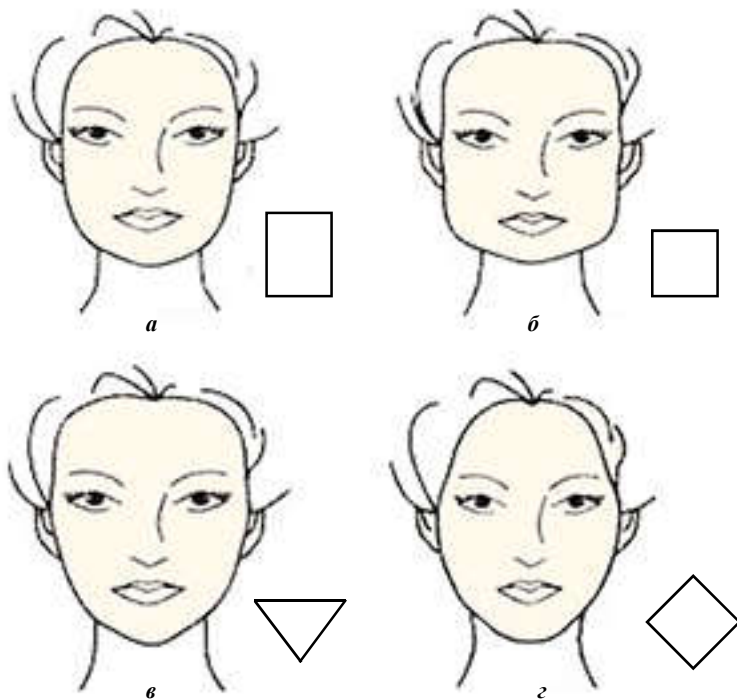


Рис. 84. Формы лица:

a — прямоугольная; *б* — квадратная; *в* — треугольная; *г* — ромбовидная

Для изучения **профиля лица** используют ряд угловых параметров:

1. А. Шварц (A. Schwarz) рекомендовал измерять *профильный угол* (T), образованный линией, соединяющей точки *sn* (субназале) и *pg* (погионии), и носовой плоскостью (Pn), которая проводится как перпендикуляр из точки *n* (назион) к франкфуртской горизонтали (рис. 85, а). Этот угол в среднем равен 10° . При средней величине угла форма профиля лица, по мнению автора, идеальна в эстетическом отношении и названа им «прямой профиль»; если угол больше 10° , то профиль обозначают как «скошенный кзади», если он меньше 10° , то профиль называют «скошенным кпереди». Увеличение угла придает лицу выражение нежности, а уменьшение — энергичности.

2. Профильный угол $gl-sn-pg$ образован линиями, соединяющими точки глабелла-субназале, субназале-погонион (рис. 85, б). При нейтральном прикусе он составляет 165° – 175° (прямой профиль); при дистальной окклюзии его значения меньше 165° (выпуклый профиль); при мезиальной окклюзии значения угла превышают 175° (вогнутый профиль).

Эстетическая плоскость Риккетса (R. M. Ricketts, 1960). Риккетс предложил оценивать профиль по расположению губ относительно линии, соединяющей наиболее выступающие точки носа prn (проназале) и подбородка pg (погонион). Эта линия названа эстетической плоскостью Риккетса (E-plane) (рис. 86).

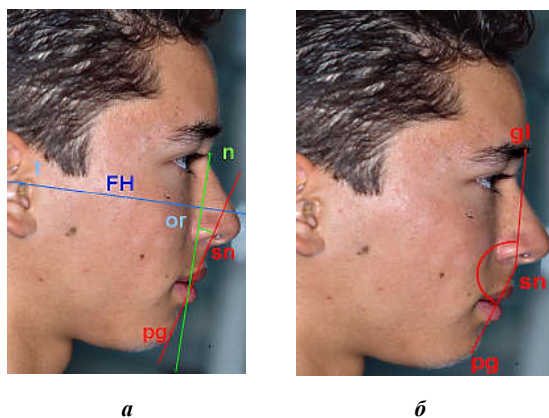


Рис. 85. Профильные углы:
 а — угол Т по А. Шварцу; б — угол $gl-sn-pg$

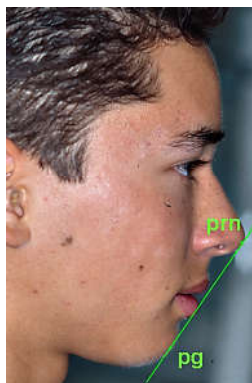

Рис. 86. Эстетическая плоскость Риккетса

При гармонично развитом профиле лица верхняя губа касается эстетической плоскости; нижняя расположена позади плоскости на 1–2 мм.

В зависимости от расположения губ по отношению к эстетической плоскости **Ф. Я. Хорошилкина** (1970) выделяла четыре типа профиля лица:

- а) 1-й тип — губы расположены впереди эстетической плоскости:
 - на равном расстоянии;
 - превалирует одна губа — верхняя или нижняя;
- б) 2-й тип — губы касаются эстетической плоскости;
- в) 3-й тип — губы расположены позади эстетической плоскости:
 - на равном расстоянии;
 - превалирует одна губа — верхняя или нижняя;
- г) 4-й тип — различные сочетания вышеописанных вариантов.

Диагностические модели зубных рядов. Методы изучения диагностических моделей зубных рядов в период смешанного и постоянного прикуса

Основное требование, которое предъявляется к оттискам и изготовленным по этим оттискам диагностическим моделям зубных рядов, — точное отображение тканей полости рта в требуемом объеме.

Для изготовления диагностической модели верхней челюсти необходимо полно и четко проснять зубы, альвеолярный отросток, переходную складку с естественным расположением уздечки верхней губы и уздечек щек, твердое небо и бугры челюсти.

При изготовлении диагностической модели нижней челюсти необходимо получить четкое отображение зубного ряда, альвеолярного отростка, переходной складки с естественным положением уздечки нижней губы и уздечек щек, подъязычной области с учетом ее глубины и естественным положением уздечки языка, ретромолярной области.

К оттискам для рабочих моделей челюстей предъявляются те же требования. Однако качественно должны быть просняты только те ткани, к которым будет прикасаться ортодонтический аппарат.

Оформление цоколя моделей челюстей заключается в удалении излишков гипса, сглаживании неровных краев основания и придания ему формы, удобной для последующей работы. Основание моделей можно оформить при помощи специальных приборов, резиновых форм, каучука, эластичной пластмассы или металла. Отпечаток переходной складки слизистой оболочки, для его изоляции, смачивают водой или смазывают вазелиновым маслом. Затем гипс размешивают до консистенции густой сметаны, наливают в форму, и в него равномерно погружают модель таким образом, чтобы средняя линия модели и цоколя совпали.

При изготовлении диагностических моделей челюстей необходимо так оформлять их цоколь, чтобы положение челюстей было фиксировано в центральной или привычной окклюзии. Для этой цели задние стенки формователей цоколя должны находиться в одной плоскости. Благодаря этому модели верхней и нижней челюстей, поставленные после отливки задней поверхностью на плоскость, оказываются в прикусе, имеющемся у пациента (рис. 87).

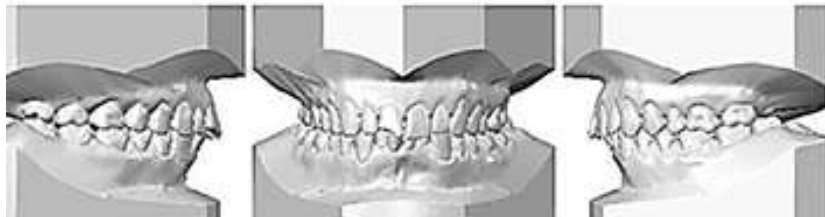

Рис. 87. Правильное оформление диагностических моделей челюстей

По показаниям можно зафиксировать положение челюстей с помощью гнатостатических моделей. Для этого требуется специально снятый и зафиксированный в гнатостате оттиск верхней челюсти. Технология изготовления гнатостатических моделей челюстей отличается тем, что окклюзионная плоскость ориентируется не произвольно, а соответственно орбитальной плоскости.

Изучение диагностических моделей проводят в трех взаимно перпендикулярных плоскостях: срединно-сагитальной (рафе-медиана), фронтальной (туберальной), окклюзионной — и соответствующих им направлениях: сагитальном, вертикальном и трансверзальном.

Диагностические модели челюстей можно изучать двумя способами:

1. *Изучение моделей вручную* — традиционный способ с использованием специальных измерительных приспособлений и устройств: ортодонтических штангенциркулей, циркулей различных конструкций, ортокреста, симметроскопа, ортометра и т. п. (рис. 88).



Рис. 88. Ортодонтические штангенциркули для изучения диагностических моделей челюстей

2. **Автоматизированное изучение моделей** с использованием специальных компьютерных программ. Для оцифровки гипсовых моделей челюстей применяют специальные сканеры, фотоаппараты. Затем на экране компьютера при помощи манипулятора «мышь» на изображении модели размечают диагностические точки, выбирают необходимые методы и получают искомые данные. Использование данного способа позволяет значительно сократить затраты времени врача-ортодонта на изучение диагностических моделей челюстей пациента.

В клинике ортодонтии изучение гипсовых моделей челюстей имеет наибольшую диагностическую ценность в периоды смешанного и постоянного прикуса.

Методы изучения диагностических моделей челюстей делятся на две группы:

1. **Популяционные** — методы, основанные на сравнении полученных диагностических данных со значениями антропометрических нормативов изучаемых параметров (размеры зубов, методы Пона, Коркхауза, Снагиной и т. п.).

2. **Индивидуальные** — методы, в которых анализ изучаемых параметров проводится с учетом индивидуальных особенностей строения зубочелюстной системы пациента (методы Нансе, Герлаха, Литтла и т. п.).

Считается, что наибольшей информативностью и диагностической ценностью обладают индивидуальные методы.

Ширина коронок зубов (мезиодистальный размер). Наиболее часто с диагностической целью изучают мезиодистальные размеры коронок постоянных зубов. Ширину зуба определяют в самой широкой его части — у всех зубов на уровне экватора, у нижних резцов — на уровне режущего края (рис. 89).

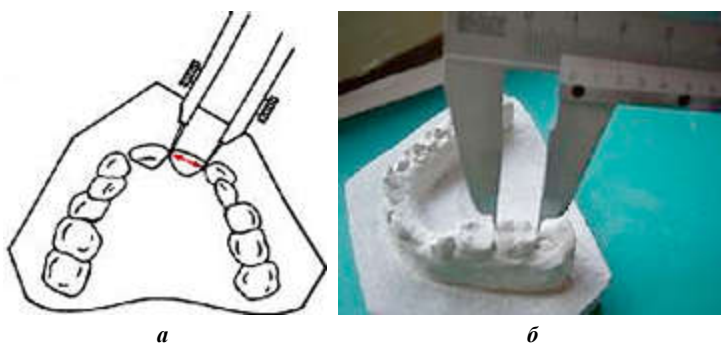


Рис. 89. Измерение ширины коронок зубов:
а — резцов; б — моляров

Результаты измерений параметров постоянных зубов сравнивают с табличными данными В. Д. Устименко (табл. 6). При необходимости изучения параметров временных зубов используют диагностические данные Ветцеля (Wetzel).

Таблица 6

Размеры коронок постоянных зубов (мм) по В. Д. Устименко

Челюсть	Наименование зубов	Ширина		Высота		Толщина	
		средний вариант	основной вариант	средний вариант	основной вариант	средний вариант	основной вариант
Верхняя	1 1	8,5	8,0–9,0	8,9	8,2–9,7	7,2	7,7–7,7
	2 2	6,5	6,0–7,1	7,8	7,1–8,5	6,3	5,7–6,7
	3 3	7,6	7,1–8,1	8,9	8,0–9,6	8,2	7,7–8,7
	4 4	6,7	6,2–7,2	7,3	6,6–8,0	9,0	8,5–9,5
	5 5	6,4	6,0–7,0	6,1	5,3–6,9	9,2	8,6–9,9
	6 6	9,4	8,7–10,0	5,2	4,5–5,9	10,9	10,4–11,2
	7 7	9,4	8,7–10,0	5,2	4,5–5,9	10,9	10,4–11,2
Нижняя	1 1	5,3	4,9–5,6	7,8	7,8–8,6	6,1	5,6–6,6
	2 2	6,0	5,6–4,6	7,9	7,2–8,7	6,3	5,8–6,8
	3 3	6,7	6,3–7,2	9,4	8,5–10,2	7,5	7,0–8,0
	4 4	6,8	6,4–7,3	7,8	7,2–8,5	7,6	7,1–8,1
	5 5	7,0	6,5–7,4	6,7	6,0–7,3	8,1	7,6–8,6
	6 6	10,0	10,3–11,7	5,5	4,4–6,1	10,3	8,7–9,7
	7 7	10,2	9,6–10,8	5,2	4,5–5,9	10,1	9,6–10,6

Оценка суммы мезиодистальных размеров четырех резцов (по Л. П. Зубковой). Анализ величин мезиодистальных размеров четырех резцов как верхней, так и нижней челюсти проводится по методике Л. П. Зубковой. Для этого измеряют ширину коронок четырех резцов верхней челюсти, суммируют полученные значения. Повторяют измерения на нижней челюсти, также суммируя значения. Интерпретацию полученных результатов проводят на основании их сравнения с данными нормы по Л. П. Зубковой. Этот метод позволяет диагностировать микроденитию, вид макроденитии (абсолютную и относительную) либо отсутствие таковых (табл. 7).

Таблица 7

Сумма мезиодистальных размеров четырех резцов (мм)

Челюсть	Норма	Микроденития	Относительная макроденития	Абсолютная макроденития
Верхняя	28–32	Менее 28	33–34	35 и более
Нижняя	22–24	Менее 22	25–27	28 и более

Метод Нансе (H. N. Nance) предназначен для определения общего недостатка места для зубов в зубном ряду в период постоянного прикуса. С этой целью измеряют мезиодистальные размеры коронок 12 зубов на каждой че-

люсти (центральные и боковые резцы, клыки, первые и вторые премоляры, первые постоянные моляры) и суммируют данные (рис. 90, а). Затем измеряют общую длину зубных рядов верхней и нижней челюстей: мягкую лигатурную проволоку выкладывают от дистальной апроксимальной поверхности первого постоянного моляра одной стороны до дистальной апроксимальной поверхности первого постоянного моляра противоположной стороны, придавая проволоке форму зубной дуги. В области боковых зубов проволоку располагают посередине жевательных поверхностей, а в области передних зубов — по их режущим краям (рис. 90, б).

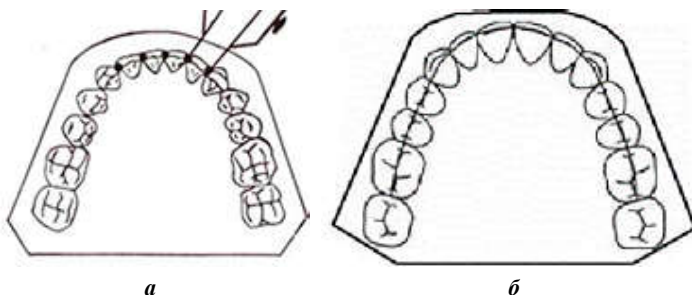


Рис. 90. Изучение диагностических моделей методом Нансе:

а — определение ширины 12 постоянных верхних зубов; б — определение общей длины верхнего зубного ряда

Полученную величину длины зубного ряда сравнивают с суммой мезиодистальных размеров коронок 12 зубов соответствующей челюсти. *Укорочение зубного ряда* и общий недостаток места для зубов регистрируют, если сумма мезиодистальных размеров 12 зубов превышает величину длины зубной дуги. *Удлинение зубного ряда* регистрируют, если длина зубной дуги превалирует над суммой мезиодистальных размеров 12 зубов.

Изучение ширины зубных рядов методом Пона (A. Pont). Данный метод используют для анализа горизонтальных параметров зубных рядов в период как постоянного прикуса, так и смешанного.

Пон установил зависимость ширины зубных рядов в области премоляров и моляров от суммы мезиодистальных размеров четырех верхних резцов. Для определения этой зависимости высчитывают сумму мезиодистальных размеров четырех верхних резцов и расстояние между точками Пона на жевательной поверхности первых постоянных моляров и первых премоляров (рис. 91):

- на зубах 14, 24 — середина межбугровой фиссуры;
- зубах 34, 44 — дистальные контактные точки на скате щечных бугров;
- зубах 16, 26 — переднее углубление межбугровой фиссуры;
- зубах 36, 46 — вершина дистального щечного бугра.

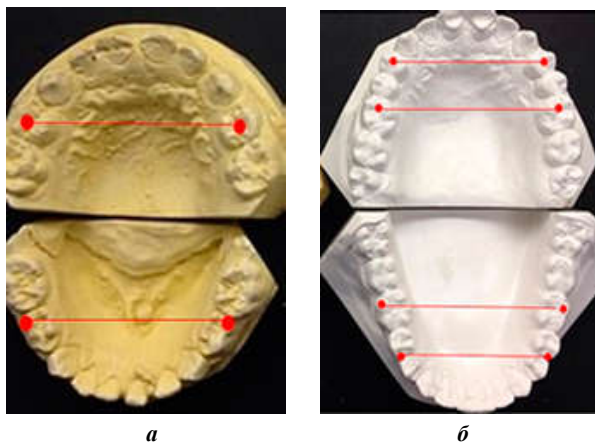


Рис. 91. Измерение ширины зубных рядов по методу Пона:
a — во временном прикусе; *б* — в постоянном прикусе

В период смешанного прикуса вместо измерительных точек на премолярах берутся точки по Коркхаузу (Korkhaus) — дистальные ямки первых временных моляров на верхней челюсти и задние щечные бугры первых временных моляров на нижней челюсти.

Точки измерения на верхних и нижних первых премолярах и первых постоянных молярах при смыкании зубных рядов должны совпадать, следовательно, ширина зубных рядов одинакова для верхней и нижней челюстей.

С целью оценки результатов Пон предложил определять *премолярный* и *молярный* индексы:

$$\text{Премолярный индекс} = \frac{\text{Ширина 4 верхних резцов}}{\text{Расстояние между премолярами}} \cdot 100 \% = 80 \%$$

$$\text{Молярный индекс} = \frac{\text{Ширина 4 верхних резцов}}{\text{Расстояние между молярами}} \cdot 100 \% = 64 \%$$

Если нет изменений в горизонтальных размерах зубных рядов, то значения индексов соответствуют вышеуказанным.

Немецкие ортодонты Линдер (H. Linder) и Харт (G. Harth) модифицировали данные Пона — в их интерпретации премолярный индекс равен 85, а молярный — 65. Для оценки ширины зубных рядов ортодонты Республики Беларусь пользуются данными Линдера и Харта.

Для оценки результатов измерения моделей по методике Пона используют также стандартную таблицу (табл. 8).

Норма ширины зубных рядов по Линдеру и Харту (мм)

Сумма мезиодистальных размеров 4 верхних резцов	Расстояния между первыми премолярами	Расстояния между первыми постоянными молярами
27,0	31,8	41,5
27,5	32,3	42,3
28,0	32,9	43,1
28,5	33,5	43,8
29,0	34,1	44,6
29,5	34,7	45,4
30,0	35,5	46,2
30,5	36	46,9
31,0	36,5	47,7
31,5	37	48,5
32,0	37,6	49,2
32,5	38,2	50
33,0	38,8	50,8
33,5	39,4	51,4
34,0	40	52,3
34,5	40,6	53,1
35,0	41,2	53,8
35,5	41,8	54,6
36,0	42,4	55,4
36,5	43	56,2
37,0	43,5	57
37,5	44	57,7
38,0	44,7	58,5
39,0	46	60
39,5	46,5	60,8
40,0	47	61,5

Метод изучения длины переднего отрезка зубных рядов по методу Коркхауза (G. Korkhaus). Автор вывел зависимость между суммой мезиодистальных размеров коронок четырех верхних резцов и длиной переднего отрезка верхней и нижней зубных дуг. Методика может применяться в периоды смешанного и постоянного прикуса.

Для определения имеющейся длины переднего отрезка верхнего зубного ряда измеряют величину перпендикуляра от срединной точки между центральными верхними резцами (точка контакта медиальных углов центральных резцов) по линии срединного небного шва до точки его пересечения с линией, соединяющей точки Пона на первых верхних премолярах (рис. 92, а).

Длину переднего сегмента нижней зубной дуги измеряют аналогично — перпендикуляр от срединной точки между центральными нижними резцами (точка контакта медиальных углов центральных резцов) до точки его пересечения с линией, соединяющей точки Пона на первых нижних премолярах (рис. 92, б).

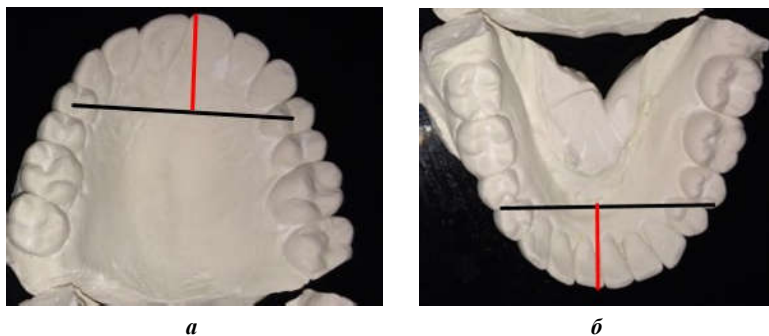


Рис. 92. Измерение длины переднего отрезка зубных дуг в период постоянного прикуса:
a — на верхней челюсти; *б* — на нижней челюсти

Полученные данные сравнивают с табличными значениями нормы изучаемого параметра в зависимости от мезиодистальных размеров четырех резцов верхней челюсти (табл. 9).

Таблица 9

Норма длины переднего отрезка зубных дуг (мм)

Сумма ширины 4 верхних резцов	Расстояние	
	от 11, 21 до 14, 24	от 11, 21 до 34, 44
27,0	16	14
27,5	16,3	14,3
28,0	16,5	14,5
28,5	16,8	14,8
29,0	17	15
29,5	17,3	15,3
30,0	17,5	15,5
30,5	17,8	15,8
31,0	18	16
31,5	18,3	16,3
32,0	18,5	16,5
32,5	18,8	16,8
33,0	19	17
33,5	19,3	17,3
34,0	19,5	17,5
34,5	19,8	17,8
35,0	20	18
35,5	20,5	18,5
36,0	21	19
36,5	21,5	19,5
37,0	22	20
37,5	22,5	20,5
38,0	23	21
39,0	24	22
39,5	24,5	22,5
40,0	25	23

В норме длина переднего отрезка верхнего зубного ряда на 2 мм больше аналогичного параметра нижнего зубного ряда (что соответствует толщине режущего края верхних резцов).

В период смешанного прикуса вместо измерительных точек на премолярах берутся точки по Коркхаузу — дистальные ямки первых молочных моляров на верхней челюсти и задние щечные бугры первых молочных моляров на нижней челюсти.

Изучение соотношения сегментов зубных дуг проводится по методике Герлаха (H. G. Gerlach). Метод позволяет:

- 1) определить индивидуальные различия в размерах сегментов зубных рядов;
- 2) определить пропорциональность соотношения сегментов зубных рядов, характерную для правильно сформированного прикуса;
- 3) дифференцировать тесное положение зубов, вызванное несоответствием их величины, от тесного положения зубов, развивающегося в результате сужения или укорочения зубного ряда.

Соотношение отдельных сегментов выражалось следующей формулой:

$$\begin{array}{c} \text{Lor} \geq \text{SI} \leq \text{Lol} \\ \parallel \quad \parallel \quad \parallel \\ \text{Lur} \geq \text{Si}' \leq \text{Lul}, \end{array}$$

где Lor — длина верхнего правого бокового сегмента; Lol — длина верхнего левого бокового сегмента; Lur — длина нижнего правого бокового сегмента; Lul — длина нижнего левого бокового сегмента; SI — величина переднего верхнего сегмента; Si' — величина переднего нижнего сегмента.

Величину боковых сегментов на верхней и нижней челюстях измеряют от медиальных контактных точек коронок клыков с коронками боковых резцов до дистальных контактных точек первых постоянных моляров с коронками вторых постоянных моляров (рис. 93).

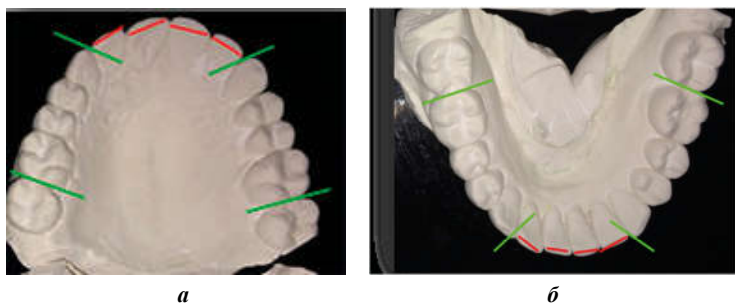


Рис. 93. Сегменты зубных рядов:
а — верхней челюсти; б — нижней челюсти

Величина переднего сегмента верхней челюсти определяется как сумма мезиодистальных размеров коронок четырех верхних резцов. Размер нижнего переднего сегмента высчитывается как произведение суммы ширины коронок четырех нижних резцов на индексы:

- Тонна (1,33) — при нормальном резцовом перекрытии;
- Герлаха (1,22) — при минимальном резцовом перекрытии;
- Ю. М. Малыгина (1,42) — при глубоком резцовом перекрытии.

В правильно сформированном смешанном и постоянном прикусе:

– каждый боковой сегмент верхнего и нижнего зубных рядов равен ($\text{Log} = \text{Lol} \pm 3\%$);

– величина переднего сегмента меньше величины боковых сегментов соответствующей челюсти;

– сумма величин верхних сегментов равна сумме величин нижних сегментов.

Преобладание размера передних сегментов над боковыми может быть обусловлено изменением в пространственном положении передних зубов или протрузией резцов. Однако в сумме величина верхних сегментов может быть равна величине нижних, чем обеспечиваются правильные межзубные контакты.

Соотношение резцов верхней и нижней челюстей изучают по методике Тонна (P. Tonn), который установил, что при ортогнатическом прикусе соотношение суммы мезиодистальных размеров четырех верхних резцов и суммы ширины коронок нижних резцов выражается пропорцией

$$\frac{\sum \text{SI} (\sum \text{ширины коронок 4 верхних резцов})}{\sum \text{Si} (\sum \text{ширины коронок 4 нижних резцов})} = \frac{1}{0,74} = 1,33.$$

Изучение длины и ширины апикального базиса проводится по методике Н. Г. Снагиной. *Апикальный базис* — это условная линия, проходящая на уровне вершук корней зубов. Н. Г. Снагина установила зависимость между длиной и шириной апикального базиса и суммой мезиодистальных размеров 12 постоянных зубов.

Длину апикального базиса на гипсовой модели верхней челюсти измеряют по перпендикуляру от точки пересечения срединного небного шва с линией, соединяющей центральные резцы в области шейки с небной поверхностью, до линии, соединяющей дистальные апроксимальные поверхности коронок первых постоянных моляров (рис. 94, а). На нижней челюсти длину апикального базиса измеряют от точки контакта медиальных углов коронок центральных резцов нижней челюсти до поперечной линии, соединяющей дистальные апроксимальные поверхности коронок первых постоянных моляров (рис. 94, б).

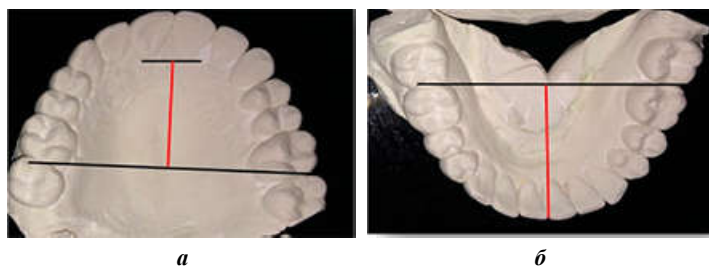

Рис. 94. Измерение длины апикальных базисов:
а — верхнего зубного ряда; *б* — нижнего зубного ряда

Ширину апикального базиса верхней челюсти измеряют между наиболее глубокими точками fossa canina — в углублении между верхушками клыков и первых премоляров. На нижней челюсти ширину апикального базиса измеряют, отступив 8 мм вниз от точки пересечения двух линий: 1 — горизонтальной к клиническим шейкам клыка и первого премоляра, 2 — вертикальной, проходящей через вершину их межзубного сосочка (рис. 95).

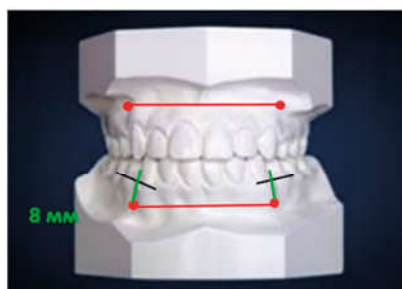


Рис. 95. Измерение ширины апикальных базисов верхнего и нижнего зубных рядов

На практике следует пользоваться таблицей зависимости ширины и длины апикального базиса челюстей от суммы размеров 12 зубов по Н. Г. Снагиной (табл. 10).

Таблица 10

Норма ширины и длины апикального базиса челюстей

Сумма размеров 12 зубов	Апикальный базис верхней челюсти		Апикальный базис нижней челюсти	
	ширина	длина	ширина	длина
75	33	29,2	30	30,2
76	33,4	29,6	30,4	32,6
77	33,8	30	30,8	33,1
78	34,3	30,4	31,2	33,5
79	34,7	30,8	31,6	33,9
80	35,2	31,2	32	34,4

Сумма разме- ров 12 зубов	Апикальный базис верхней челюсти		Апикальный базис нижней челюсти	
	ширина	длина	ширина	длина
81	35,6	31,5	32,4	34,8
82	36	31,9	32,8	35,2
83	36,5	32,3	33,2	35,6
84	36,9	32,7	33,6	36,1
85	37,4	33,1	34	36,5
86	37,8	33,5	34,4	36,9
87	38,2	33,9	34,8	37,4
88	38,7	34,3	35,2	37,8
89	39,1	34,7	35,6	38,2
90	39,6	35,1	36	38,7
91	40	35,4	36,4	39,1
92	40,4	35,8	36,8	39,5
93	40,9	36,9	37,2	39,9
94	41,3	36,7	37,6	40,6
95	41,8	37	38	40,8
96	42,2	37,4	38,4	41,2
97	42,6	37,8	38,8	41,7
98	43,1	38,2	39,2	42,1
99	43,5	38,6	39,6	42,5
100	44	39	40	43
101	44,4	39,3	40,4	43,4
102	44,8	39,7	40,8	43,8
103	45,3	40,1	41,2	44,2
104	45,7	40,5	41,6	44,7
105	46,2	40,9	42	45,1
106	46,6	41,3	42,4	45,5
107	47	41,7	42,8	46

Для оценки соответствия длины и ширины апикальных базисов мезиодистальным размерам 12 постоянных зубов используют значения индексов, которые в норме равны:

– для верхней челюсти:

$$\frac{B \cdot 100 \%}{\sum 12d} = 44 \% \text{ и } \frac{L \cdot 100 \%}{\sum 12d} = 40 \%;$$

– для нижней челюсти:

$$\frac{B \cdot 100 \%}{\sum 12d} = 43 \% \text{ и } \frac{L \cdot 100 \%}{\sum 12d} = 39 \%,$$

где B — ширина апикального базиса; L — длина апикального базиса; $\sum 12d$ — сумма мезиодистальных размеров 12 постоянных зубов.

Определение мезиального смещения боковых зубов. Мезиальное смещение боковых зубов определяется по методу Шмудта (*G. P. F. Schmuth*)

относительно небно-шовно-сосочковой линии (RPT), которая условно проводится через задний край межрезцового сосочка и первую пару поперечных небных складок, перпендикулярно к срединному небному шву (рис. 96).

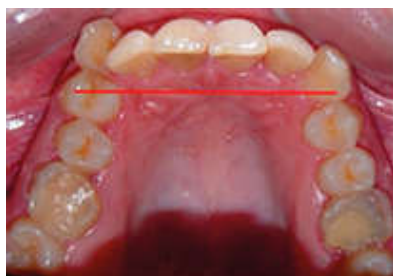

Рис. 96. Мезиальное смещение боковых зубов

При отсутствии мезиального смещения боковых зубов диагностическая линия RPT равномерно пересекает середину коронок клыков. При наличии мезиального смещения боковых зубов проекция линии RPT проходит дистальнее вышеуказанного ориентира. Смещение боковых зубов может быть двусторонним или односторонним.

Определение поворота по оси первых постоянных моляров на верхней челюсти. Поворот по вертикальной оси вокруг небного корня первых постоянных моляров верхней челюсти можно определить по методике Риккетса (1989). С этой целью через дистальный щечный и мезиальный язычный бугры первых постоянных моляров проводят прямые, которые при нормальном положении моляров должны пересекать середину коронки противоположной стороны (рис. 97). Отклонение прямой в сторону премоляров свидетельствует о мезиальной ротации первых постоянных моляров, а в сторону резцов — об их дистальной ротации.

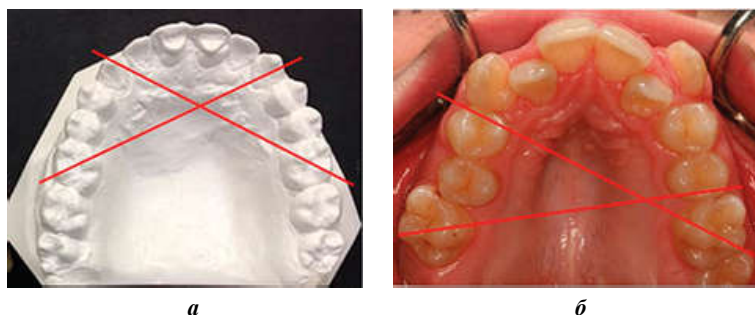


Рис. 97. Определение поворота по оси первых постоянных моляров на верхней челюсти по методике Риккетса:

а — норма; б — мезиальная ротация первых постоянных моляров

Чтобы уточнить наличие места в зубном ряду для размещения передней группы зубов на нижней челюсти изучают диагностические модели по методикам *Меррифилда* (*L. Merrifield*) и *Литтла* (*R. Little*). Использование данных методик возможно в период как смешанного, так и постоянного прикуса.

По методике *Меррифилда* определяют сумму мезиодистальных размеров шести зубов нижней челюсти — центральных, латеральных резцов и клыков (первое измерение). При помощи мягкой лигатурной проволоки измеряют расстояние между двумя диагностическими точками, проекция которых находится на уровне альвеолярных отростков в месте пересечения двух линий (второе измерение). Первая линия — касательная к клиническим шейкам клыков и первых премоляров, вторая — перпендикуляр, опущенный из контактного пункта между клыком и первым премоляром на предыдущую линию (рис. 98).

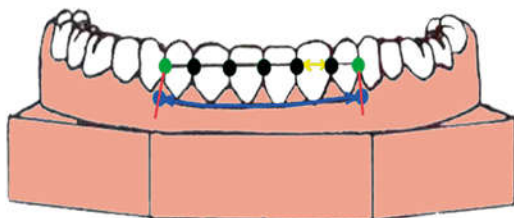


Рис. 98. Измерение моделей по методу Меррифилда

Дефицит места для передней группы зубов нижней челюсти регистрируют, если сумма мезиодистальных размеров шести зубов нижней челюсти преваляется над величиной переднего участка нижней челюсти.

С целью изучения изменений в пространственном положении зубов проводят измерение моделей челюстей *по методике Литтла*. В основу методики положен тот факт, что резцы нижней челюсти имеют наибольшую мезиодистальную ширину в области режущего края — это обусловлено их естественной анатомической формой.

При помощи циркуля и линейки измеряют ширину коронок нижних резцов по их режущему краю на уровне углов, полученные значения суммируют — первое измерение. Затем определяют расстояние между контактными пунктами коронок нижних резцов и клыков — второе измерение (рис. 99). После этого вычисляют разницу между вторым и первым измерениями. Если результаты равны нулю — изменений в пространственном положении нижних резцов нет. Если это значение имеет отрицательный результат, значит имеются нарушения в пространственном положении зубов.

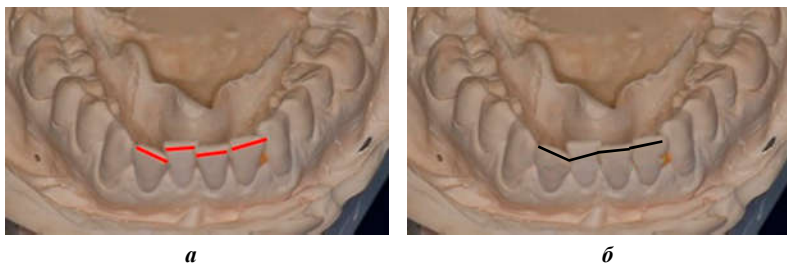


Рис. 99. Измерение моделей по методу Литгла:

a — по режущему краю коронок нижних резцов на уровне углов; *б* — определение расстояния между контактными пунктами коронок нижних резцов и клыков

Методики Мерриффилда и Литгла взаимно дополняют друг друга и проводятся параллельно для уточнения показаний к удалению отдельных зубов при исправлении зубочелюстных аномалий.

Для выявления нарушений в соотношении ширины коронок зубов верхней и нижней челюстей применяется методика Болтона (W. A. Bolton).

Для выявления нарушений в соотношении ширины коронок передних зубов верхней и нижней челюсти следует применять **индекс № 1 (anterior ratio)**, включающий определение следующего процентного соотношения:

$$\frac{\sum \text{мезиодистальных размеров коронок 6 передних зубов нижней челюсти}}{\sum \text{мезиодистальных размеров коронок 6 передних зубов верхней челюсти}} \cdot 100 \%$$

Среднее значение нормы для переднего соотношения — **77,2 %**, допустимые границы колебаний средней нормы — **74,5–80,4 %**.

Если соотношение больше допустимых значений, то это свидетельствует об увеличенных размерах шести передних зубов на нижней челюсти или уменьшенных размерах шести передних зубов на верхней челюсти; если соотношение меньше нормы, то это говорит об уменьшенных размерах шести передних зубов на нижней челюсти или увеличенных размерах шести передних зубов на верхней челюсти.

Болтон рекомендовал одновременно проводить анализ соотношения ширины мезиодистальных размеров коронок 12 зубов — **индекс № 2 (overall ratio)**:

$$\frac{\sum \text{мезиодистальных размеров коронок 12 зубов нижней челюсти}}{\sum \text{мезиодистальных размеров коронок 12 зубов верхней челюсти}} \cdot 100 \%$$

Среднее значение нормы — $(91,3 \pm 1,3)$ %. Если процентное соотношение при второй разновидности анализа не соответствует данным нормы, то это значит, что нарушения обусловлены размерами первого и второго премоляров, а также первых постоянных моляров на одной из челюстей. Если соотношение 12 зубов больше 91,3 %, а данные анализа суммы размеров шести передних зубов в норме, то причина нарушений — увеличенные размеры премоляров и моляров на нижней челюсти или уменьшенные их размеры на верхней челюсти. Следует сравнивать индивидуальную сумму ширины коронок премоляров и первых постоянных моляров на верхней и нижней челюстях. За индивидуальную норму принимают меньший размер зубов на одной из челюстей, следовательно, нарушения размеров имеются на противоположной челюсти.

Допустимые значения соотношения 12 зубов и нарушение соотношения размеров шести передних зубов свидетельствуют об увеличенных либо уменьшенных размерах передней группы зубов.

Методы прогнозирования недостатка места для постоянных зубов в смешанном прикусе. Наличие места для постоянных клыков и премоляров на основании размеров нижних резцов позволяет спрогнозировать *методом Джонстона (J. E. Johnston) и Танака (M. M. Tanaka)*. Для этого измеряют сумму мезиодистальных размеров центральных и боковых резцов нижней челюсти. Полученную величину делят на два. Если изучаются боковые сегменты верхней челюсти, то к полусумме ширины резцов прибавляют коэффициент 11; коэффициент для нижней челюсти — 10,5. Это первое измерение, которое представляет собой прогнозируемую величину постоянных клыков и премоляров (рис. 100, а).

Затем измеряют величину изучаемого бокового сегмента — расстояние между контактными точками латерального резца и молочного клыка, первого постоянного и второго временного моляра. Это второе измерение (рис. 100, б).

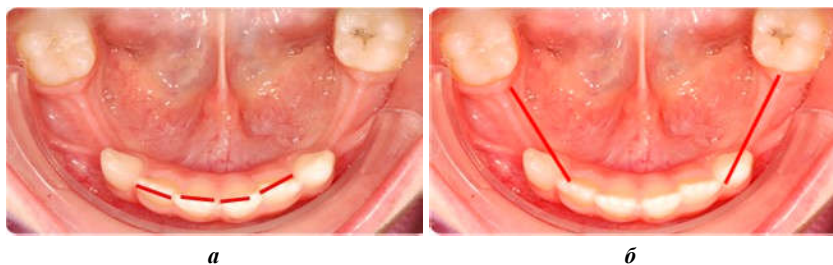

Рис. 100. Измерение диагностических моделей по методу Джонстона–Танака: а — сумма мезиодистальных размеров четырех нижних резцов; б — фактическая величина боковых сегментов

Сравнивают значения первого и второго измерений. Если второе меньше первого на 3 мм и более, то прогнозируется дефицит места в области альвеолярной дуги, что требует проведения комплексного лечения.

Метод Р. Мойерса (R. E. Moyers) также является прогностическим. В период смешанного прикуса предусматривается определение дефицита места в боковых сегментах для непрорезавшихся клыков и премоляров. Прогнозируемую величину боковых сегментов находят по таблице в соответствии с мезиодистальными размерами центральных и боковых резцов нижней челюсти с вероятностью прогноза 75 % (табл. 11).

Таблица 11

Прогнозируемые величины боковых сегментов (мм)

Сумма ширины коронок 4 нижних резцов	Прогнозируемая величина боковых сегментов		Сумма ширины коронок 4 нижних резцов	Прогнозируемая величина боковых сегментов	
	верхняя челюсть	нижняя челюсть		верхняя челюсть	нижняя челюсть
19,5	20,6	20,1	24,5	23,4	23,1
20,0	20,9	20,4	25,0	23,7	23,4
20,5	21,2	20,7	25,5	24,0	23,7
21,0	21,3	21,0	26,0	24,2	24,0
21,5	21,8	21,3	26,5	24,5	24,3
22,0	22,0	21,6	27,0	24,8	24,6
22,5	22,3	21,9	27,5	25,0	24,8
23,0	22,6	22,2	28,0	25,3	25,1
23,5	22,9	22,5	28,5	25,6	25,4
24,0	23,1	22,8	29,0	25,9	25,7

Затем сравнивают найденные в таблице величины с размерами боковых сегментов: от мезиальной поверхности первых постоянных моляров до дистальной поверхности боковых резцов верхней или нижней челюсти исследуемой стороны.

В тех случаях, когда прогнозируемая величина больше, чем измеренная, то по разнице между показателями определяют дефицит места для прорезывания клыков и премоляров.

ФУНКЦИОНАЛЬНЫЕ МЕТОДЫ ДИАГНОСТИКИ

Эти методы применяют при необходимости изучения функций челюстно-лицевой области для полной диагностики их патологии, выбора оптимального метода лечения и контроля за его динамикой.

Патологии жевательных и мимических мышц, челюстно-лицевой области, такие как снижение тонуса, выносливости и силы сокращения мышц, часто являются причиной развития зубочелюстных аномалий. Вышеперечисленные нарушения можно выявить с помощью дополнительных методов исследования: электромиографии и миотонометрии.

Электромиография — объективный метод исследования нейромышечной системы, который дает возможность оценить функциональное состояние зубочелюстной системы. Он позволяет зарегистрировать с помощью прибора — электромиографа — биоэлектрические потенциалы поверхностно-расположенных мышц (мимических, височных, жевательных, подбородочно-подъязычных), возникающие при их сокращении (рис. 101, *а*). Благодаря изучению биоэлектрической активности жевательных и мимических мышц, окружающих зубные ряды, можно установить влияние их функции на рост и развитие челюстных костей и на формирование прикуса.

Функциональную активность жевательных и височных мышц (*m. masseter*, *m. temporalis*) исследуют с помощью поверхностных электродов, которые накладывают на обезжиренную кожу в области определенной точки исследуемой мышцы (наиболее поверхностного расположения ветви иннервирующего ее нерва) (рис. 101, *б*).

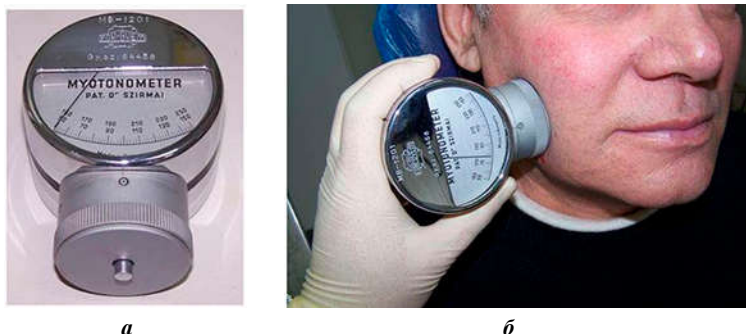
При поверхностном отведении электропотенциалов мышцы во время ее активности регистрируются биопотенциалы, возникающие вследствие возбуждения мышечных волокон. Это явление называют биоэлектрической активностью мышцы. Уровень активности мышцы оценивали по максимальной амплитуде, измеряемой в мкВ.

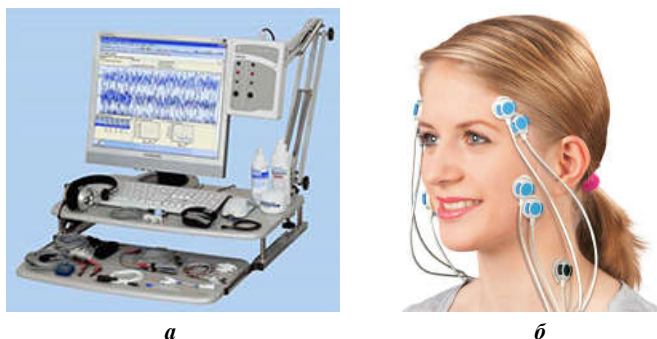

Рис. 101. Электромиография:
а — электромиограф; *б* — проведение исследования

Биоэлектрическая активность всех исследуемых мышц измерялась в состоянии покоя (биопотенциал покоя) и с использованием функциональных проб. Например, для исследования жевательных мышц используют максимальное сжатие челюстей. Пациентов просят сжать зубы плотно (насколько это возможно: максимальное волевое смыкание зубных рядов в привычной окклюзии). Далее проводят запись электромиограммы в покое и при проведении функциональных проб. Затем оценивают полученные результаты по амплитуде, частоте и длительности сигналов, сравнивая их с возрастной нормой.

Миотонометрия позволяет определить тонус мышцы в покое и при сокращении по ее плотности. Данное исследование проводят с помощью миотонометра (рис. 102). Этот прибор показывает силу, которую необходимо приложить для погружения шупа в расслабленную и сокращенную мышцу. Выражается в условных единицах — миотонах.



а

б

Рис. 102. Миотонометрия:

а — миотонометр; *б* — проведение исследования

Исследование жевательной эффективности проводят при помощи тестов Н. И. Агапова, И. М. Оксмана, В. Ю. Курляндского, С. Е. Гельмана, И. С. Рубинова.

Н. И. Агапов принимал жевательную эффективность всего зубного аппарата за 100 % (без третьих моляров). Сумма коэффициентов с каждой стороны соответствующей челюсти равна 25 %. За единицу жевательной эффективности (независимо от состояния пародонта) он взял жевательную эффективность бокового резца, сравнивая с ним все остальные зубы. Таким образом, каждый зуб в его таблице имеет постоянный «жевательный коэффициент», выраженный в процентах. Потеря одного зуба на одной челюсти приравнивается (за счет нарушения функции его антагониста) к потере двух одноименных зубов. Если у пациента отсутствуют все зубы, то потеря жевательной эффективности по Агапову составляет 100 % (табл. 12).

Таблица 12

Жевательные коэффициенты зубов (%) по Н. И. Агапову

Челюсть	Зуб								Всего
	1	2	3	4	5	6	7	8	
Верхняя	2	1	3	4	4	6	5	—	25
Нижняя	2	1	3	4	4	6	5	—	25

В случае отсутствия зубов только на одной челюсти потеря жевательной эффективности по Агапову так же будет равняться 100 %.

Восьмые зубы не учитываются при расчете жевательной эффективности по Агапову, в связи с их низкой функциональной значимостью.

На кафедре ортодонтии БГМУ ассистентом Ю. Я. Наумович была разработана проба для изучения жевательной эффективности (2013). Она проводится с использованием силиконового оттискного материала нулевого типа вязкости по ISO (материал С-типа Zetaplus (Zhermack)). Для приготовления тестовых таблеток разработан шаблон, который представляет собой перфорированную пластину из плексигласа толщиной 6 мм с диаметром отверстий 16 мм. В отверстия шаблона помещают силиконовый оттискной материал, находящийся в пластичном состоянии. После отвердевания материала получают таблетки цилиндрической формы и заданного размера.

Для проведения пробы пациенту рекомендуют поочередно разжевать две таблетки тестового материала 20 жевательными движениями с минутной паузой для предотвращения усталости жевательной мускулатуры. Далее пациент эвакуирует содержимое полости рта на двойной бумажный кофе-фильтр. Частицы тестового материала высушивают и высыпают на листок черного картона. Затем частицы распределяют с помощью жесткой кисточки таким образом, чтобы они лежали в один слой. После этого получают цифровую фотографию частиц тестового материала и сохраняют данные на компьютере, где результаты жевательной пробы обрабатываются с использованием специально разработанных программ. Последние помогают анализировать список частиц тестового материала, вычисляют площадь каждой частицы, производят расчет основных характеристик тестовых частиц, таких как медиана, 25 и 75 % квартили, среднее и максимальное значения, строят гистограмму распределения тестовых частиц, а также определяют жевательный индекс. Данные выводятся на экран компьютера в виде графического отчета.

Методы изучения функции ВНЧС. Зубочелюстные аномалии нередко являются причиной развития патологии ВНЧС. Также само ортодонтическое лечение может сопровождаться изменением привычной окклюзии и приводить к развитию патологии сустава.

Артрофонография — метод регистрации при помощи микрофона звуков, возникающих во время функции сустава с последующей записью артрофонограммы. Нормальная работа ВНЧС характеризуется бесшумным перемещением суставной головки во время ротации и при поступательном движении. Шумовые явления в области сустава возникают при движениях нижней челюсти: ее опускании и поднимании. Механизм образования щелчка связан с взаимодействием головки нижней челюсти и диска. В случае редукции (при возвращении назад) диска возникает щелчок. При нарушениях конфигурации суставных поверхностей и деструкции диска наблюдаются такие шумовые явления, как крепитация, шум трущихся

поверхностей и др. Как правило, запись артрофонограммы производится в течение четырех циклов максимального открывания и закрывания рта. Далее программа производит анализ шумов, а врач интерпретирует полученные данные (рис. 103).



а



б

Рис. 103. Артрофонография:
а — артрофонограф; *б* — проведение исследования

Аксиография — метод изучения траектории движения головок нижней челюсти в различных плоскостях (рис. 104). В ортодонтии аксиографию применяют в составе комплексного функционального исследования пациентов, имеющих функциональные нарушения ВНЧС, с целью подтверждения его патологии и установления влияния нарушений окклюзии на развитие дисфункции сустава. Метод позволяет оценить объем, симметричность движений суставных головок, выявить преждевременные окклюзионные контакты, ограничивающие или изменяющие траекторию движений нижней челюсти.




Рис. 104. Проведение аксиографии

РЕНТГЕНОЛОГИЧЕСКИЙ МЕТОД ДИАГНОСТИКИ

При постановке окончательного диагноза рентгенологические методы исследования в ортодонтии являются ведущими из дополнительных методов. Они используются для диагностики и дифференциальной диагностики зубочелюстных аномалий, определения плана и прогноза лечения, изучения динамики лечебного процесса и проведения научных исследований. При этом важно правильно выбрать метод рентгенологического исследования с учетом его преимуществ и недостатков в каждом конкретном клиническом случае. Для исследования основных отделов челюстно-лицевой области используется широкий спектр рентгенологических методик: дентальная рентгенография, рентгенография срединного небного шва, ортопантомография челюстно-лицевой области, томография височно-нижнечелюстных суставов, конусно-лучевая компьютерная томография лицевого черепа, рентгенография кисти руки, телерентгенография головы.

Внутриротовая рентгенография зубов. Рентгенография срединного небного шва

Внутриротовая рентгенография зубов позволяет получить детальное качественное изображение их твердых тканей, межзубных перегородок, области фуркации корней, периодонтальной щели, выявить патологические изменения костной структуры периодонта. Этот вид исследования проводят на аппаратах для дентальной рентгенографии (рис. 105).

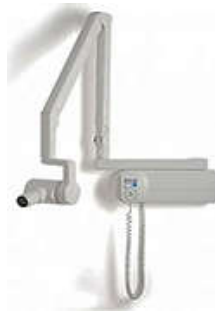

Рис. 105. Аппарат для проведения дентальной рентгенографии

Величина лучевой нагрузки при проведении внутриротовой рентгенографии из расчета на один рентгеновский снимок составляет 0,15–0,33 мЗв.

В последние десятилетия при исследовании зубов и периапикальных тканей широко применяется *цифровая внутриротовая рентгенография* (радиовизиография), основанная на получении изображения объекта не на

пленке, а на мониторе компьютера. При наличии соответствующих внутриротовых датчиков цифровая рентгенография может осуществляться всеми способами внутриротовой съемки. Преимуществами этого вида внутриротовой рентгенографии является низкая лучевая нагрузка (0,002–0,005 мЗв), возможности увеличения изображения, проведения измерений и создания базы данных.

Внутриротовая рентгенография в практике ортодонта чаще всего используется для детального изучения объектов, недостаточно четко определяющихся при использовании других методик, например при оценке состояния и местоположения сверхкомплектных зубов, зубов, находящихся в анэрубции, для диагностики резорбции корней, патологии периапикальных тканей.

Рентгенография срединного небного шва проводится с помощью дентальных рентгеновских аппаратов прямым близкофокусным методом с целью определения его строения, структуры, степени окостенения, оценки изменений, происходящих при форсированном расширении («разрыве») небного шва (рис. 106).

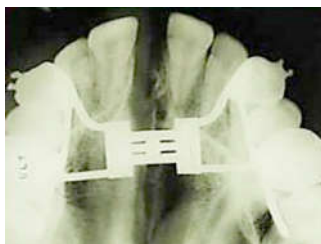


Рис. 106. Рентгенограмма срединного небного шва

Результаты исследования также позволяют определять показания к проведению пластики уздечки верхней губы и компактостеотомии. Лучевая нагрузка при выполнении рентгенографии срединного небного шва составляет 0,26 мЗв.

Ортопантомография челюстей

Ортопантомография является единственным методом визуализации, позволяющим получить полное изображение челюстей, зубов, ВНЧС, придаточных пазух на одном снимке и оценить состояние жевательного аппарата в целом. Этот метод является основой для дальнейшего использования других методов исследования из-за минимальной лучевой нагрузки на пациента (0,055–0,07 мЗв).

Посредством ортопантомографии получают изображение объектов выделенного слоя толщиной 1–2 см при синхронном движении рентгеновской

трубки и кассеты с пленкой (или датчика) вокруг головы пациента (рис. 107). Изображение можно фиксировать на пленку, бумагу или на цифровые носители. Резкость структур, расположенных вне пределов изучаемого слоя, снижена. В современных аппаратах для ортопантомографии имеется возможность выбора глубины и толщины получаемого среза, а также программы для изучения различных костных структур черепа (например, челюстей, ВНЧС и др.).

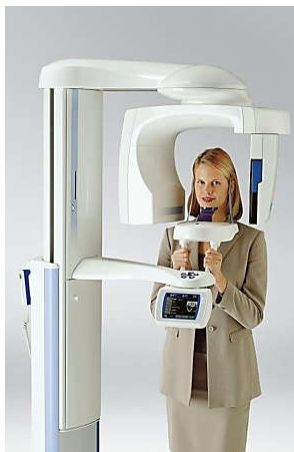

Рис. 107. Проведение ортопантомографии

Ортопантомография челюстей практически всегда проводится на этапе диагностики зубочелюстных аномалий, а также планирования ортодонтического лечения. Она выполняется для определения наличия и расположения зачатков постоянных и сверхкомплектных зубов, зубов в анэрубции, для диагностики врожденных деформаций, воспалительных, опухолевых и системных поражений челюстей, периодонтальных изменений.

Для оценки ортопантомограммы рекомендуется последовательное изучение пяти топографических областей:

- зубного ряда верхней челюсти;
- зубного ряда нижней челюсти;
- правого ВНЧС;
- левого ВНЧС;
- носомаксиллярной области (рис. 108).

Такой подход к оценке снимка позволит избежать ошибок в диагностике и составить комплексную картину представленных на нем структур. Особое внимание при анализе ортопантомограммы обращают на наличие зубов в анэрубции, их положение, стадии формирования корня, состояние зачатков зубов, наличие сверхкомплектных зубов.

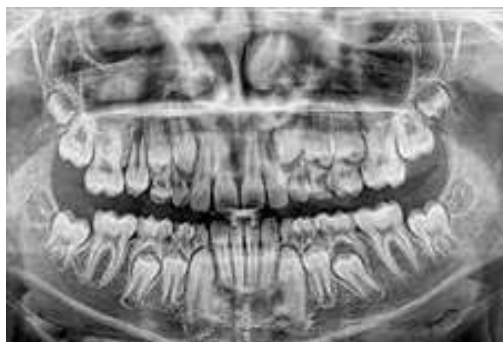

Рис. 108. Ортопантомограмма

При оценке ВНЧС определяют соотношение суставных головок и ямок, наличие патологических изменений.

Изучая носомаксиллярную область, обращают внимание на симметричность верхнечелюстных пазух, наличие затемнений (их локализацию, площадь и интенсивность), отношение корней зубов к пазухе, состояние носовой перегородки.

Рентгенологическое исследование височно-нижнечелюстного сустава

Рентгенологическое исследование ВНЧС. В рентгенологии известно большое количество методик рентгенографии ВНЧС (по методу Парма, Шуллера и др.). Однако возникающие при их использовании проекционные искажения и накладывающиеся тени костных образований снижают ценность этого метода исследования.

Большие диагностические возможности изображения костных структур ВНЧС имеет метод панорамной томографии (рис. 109).

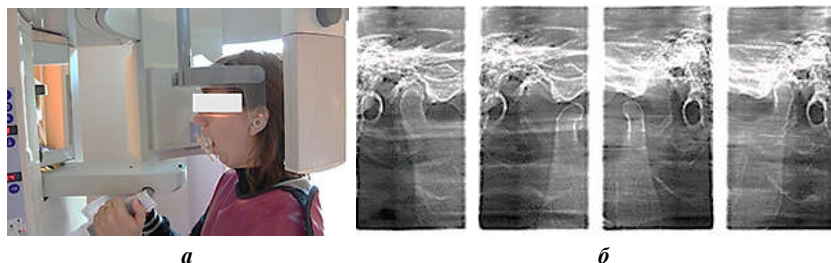
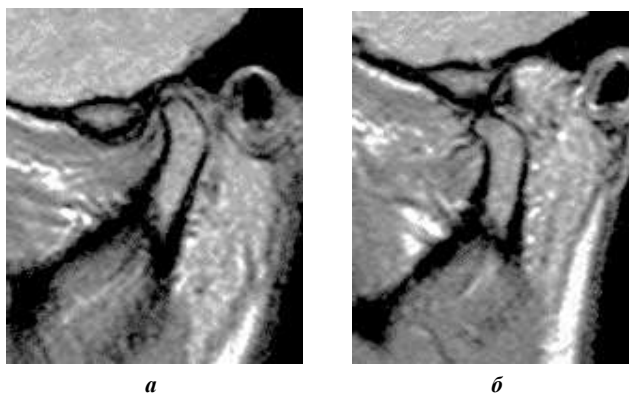


Рис. 109. Панорамная томография ВНЧС:

a — проведение панорамной томографии ВНЧС; *б* — томограмма ВНЧС

Метод позволяет изучить следующие характеристики ВНЧС: форму суставной впадины, ее ширину, глубину; выраженность суставного бугорка; форму суставной головки и величину суставной щели в ее переднем, среднем и заднем отделах; определяют переднее, центральное (в норме) и дистальное положение суставной головки в суставной ямке, а также смещение суставной головки вверх либо вниз.

Магнитно-резонансная томография (МРТ) ВНЧС. Наибольшие возможности визуализации мягких тканей сустава (хрящевой, мышечной) в условиях естественной контрастности имеет метод МРТ (рис. 110). С его помощью можно диагностировать смещение суставной головки в суставной впадине, асимметрию формы головок и выхода их на вершину суставного бугорка, изменение формы, размеров, положения суставного диска, признаки его повреждения, наличие выпота в полости сустава, а также изучить строение латеральной крыловидной мышцы.



а *б*
Рис. 110. МРТ-срезы ВНЧС:
а — рот закрыт; *б* — рот открыт

Показаниями к применению вышеназванного метода исследования в ортодонтии являются клинические признаки дисфункции ВНЧС (боль, шум при функции сустава, ограничение открывания рта, боль при пальпации жевательных мышц), а также планирование ортодонтического лечения, которое связано с воздействием на ВНЧС.

Метод МРТ позволяет получить изображения ВНЧС в любых плоскостях. Небольшие размеры мягкотканых элементов ВНЧС делают целесообразным использование при МРТ тонких срезов (1,5–3 мм), позволяющих диагностировать минимальные структурные нарушения.

Для оценки взаиморасположения суставного диска, головки нижней челюсти, суставного бугорка и нижнечелюстной ямки возможно сканирование

не только при открытом рте, но и в промежуточные фазы отведения нижней челюсти. При проведении МРТ ВНЧС обязательно сканирование двух суставов.

Конусно-лучевая компьютерная томография (КЛКТ) — современный рентгенологический метод исследования, разновидность компьютерной томографии (рис. 111). Преимуществами метода является отсутствие на снимке наложений анатомических структур, получение трехмерного изображения, более низкая лучевая нагрузка (0,04–0,12 мЗв) в сравнении с методом спиральной компьютерной томографии (0,4–0,6 мЗв).



Рис. 111. Проведение КЛКТ

Показаниями к применению этого метода являются сложности постановки диагноза при использовании других методов исследования, анэрубция и дистопия зубов, заболевания ВНЧС, планирование имплантации, а также определение тяжести заболеваний периодонта, наличие кариеса и его осложнений. КЛКТ нельзя проводить детям до 4 лет, в первом триместре беременности, пациентам с заболеваниями, при которых невозможно проведение исследования (например, болезнь Паркинсона).

Во время исследования рентгеновская трубка и плоский датчик медленно движутся вокруг головы пациента. При этом может выполняться до 600 снимков за 20 с. Метод КЛКТ отличается от метода спиральной компьютерной томографии формой используемого пучка рентгеновского излучения: он имеет коническую форму (при спиральной компьютерной томографии применяют узкий пучок излучения), что позволяет за один оборот системы визуализировать необходимую область. Кроме того, использование конического пучка лучей позволяет значительно снизить лучевую нагрузку на пациента.

Современные томографы способны проводить сканирование высотой до 24 см, имеют программное обеспечение, позволяющее построить изображение изучаемой области как в трех стандартных плоскостях, так и в любой произвольной плоскости, а также создать трехмерную реконструкцию объекта. Преимуществом КЛКТ является возможность математической обработки изображения — измерение линейных, угловых параметров,

плотности костной ткани и т. д. (рис. 112). Наличие специальных программ конусно-лучевых томографов позволяет значительно расширить границы диагностики заболеваний ВНЧС.

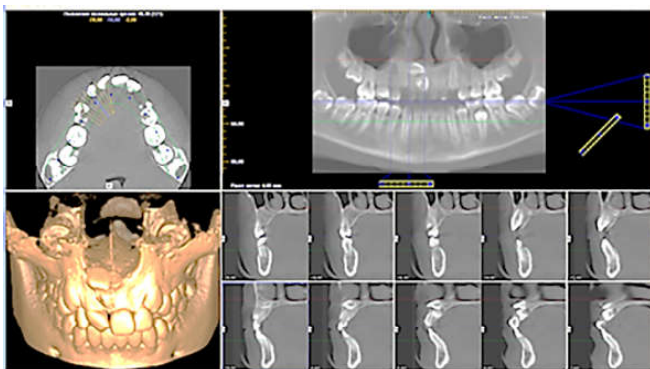


Рис. 112. Обработанный результат КЛКТ

Метод КЛКТ дает возможность визуализировать преимущественно костные анатомические структуры суставов, а проведение исследования с открытым и закрытым ртом — оценить их функциональное состояние (рис. 113).

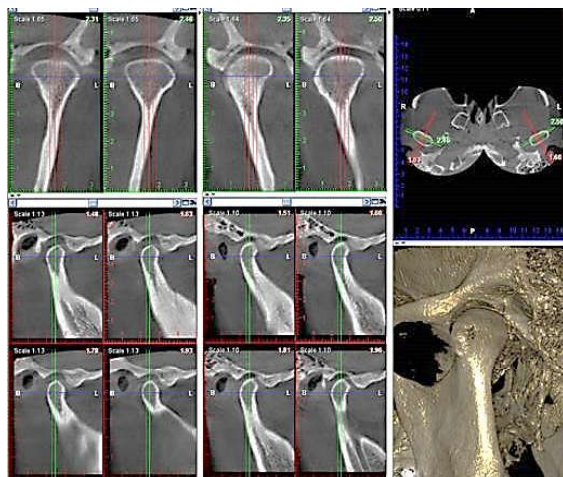


Рис. 113. Визуализация ВНЧС при использовании метода КЛКТ

К недостаткам КЛКТ можно отнести недостаточно хорошую визуализацию мягких тканей.

Телерентгенография лицевого скелета

ТРГ головы является ведущим методом при проведении дифференциальной диагностики и планировании ортодонтического лечения зубочелюстных аномалий. Анализ телерентгенограммы (цефалометрия) позволяет:

- оценить сагитальное, вертикальное и горизонтальное соотношение челюстей;
- дифференцировать краниальный, скелетный и зубоальвеолярный уровень патологии;
- провести анализ соотношения зубов и зубных дуг;
- сопоставить строение лицевого скелета с контуром мягких тканей.

ТРГ чаще всего проводят в боковой и передней проекциях при помощи специального аппарата с расстояния 1,5 м (международный стандарт, утвержденный на конгрессе ортодонтот в Бостоне, 1956), что позволяет получить изображение, соответствующее размерам объекта (рис. 114).

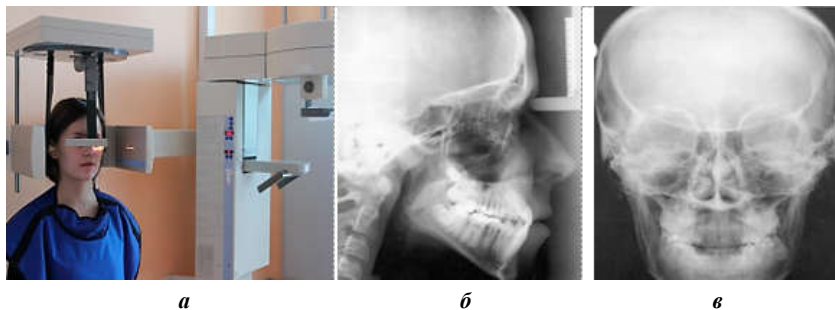


Рис. 114. Телерентгенография головы:

а — аппарат для проведения; *б* — телерентгенограмма в боковой проекции; *в* — телерентгенограмма в прямой проекции

Необходимым условием получения качественной, лишенной проекционных искажений телерентгенограммы является точная ориентировка и надежная фиксация головы пациента в цефалостате.

Телерентгенограмму на пленке изучают с использованием негатоскопа путем нанесения на нее антропометрических точек и дальнейшего изучения линейных и угловых параметров. Для измерения удобно использовать прозрачные инструменты. В литературе описано более 100 антропометрических точек и 200 методов цефалометрического анализа.

Одним из таких методов является метод регрессионного анализа, который учитывает возможные нарушения пространственного расположения челюстей в сагитальном направлении относительно основания черепа и варианты взаимоотношений длины апикальных базисов челюстей (И. В. Токаревич, 1986) (рис. 115).

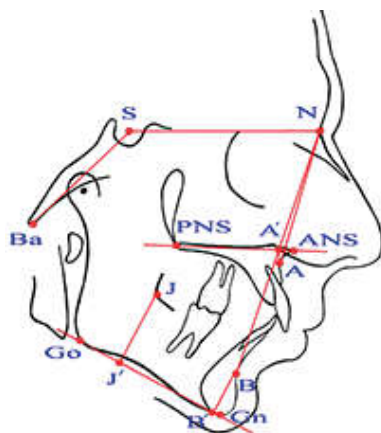


Рис. 115. Антропометрические параметры (регрессионный анализ)

Антропометрические точки:

- S — центральная точка «чаши» турецкого седла;
- N — передняя точка шва лобной и носовой костей;
- Ba — нижняя точка ската затылочной кости (передний край большого затылочного отверстия);
- A — наиболее глубоко расположенная точка на переднем контуре апикального базиса верхней челюсти;
- ANS — точка, соответствующая передней носовой ости (spina nasalis anterior), переднее ограничение верхней челюсти;
- PNS — точка, соответствующая задней носовой ости (spina nasalis posterior, точка пересечения передней стенки крыловидно-небной ямки (fossa pterygopalatine) с дном носовой полости, заднее ограничение верхней челюсти);
- B — наиболее глубоко расположенная точка на переднем контуре апикального базиса нижней челюсти;
- Gn — наиболее выступающая кпереди и книзу точка подбородочного выступа;
- Go — созданная точка — вершина угла, образованного при пересечении касательных к нижнему контуру тела нижней челюсти и заднему контуру ее мышечкового отростка (проекция на костный контур угла челюсти);
- J — место перехода верхнего контура тела нижней челюсти в передний контур ее венечного отростка в ретромолярной области.

При несовпадении контуров ветвей и (или) тела нижней челюсти правой и левой стороны искомые точки находят на середине линии, соединяющей одноименные точки.

Линейные параметры:

- NS — плоскость передней черепной ямки;
- SpP — спинальная плоскость, проводится через точки ANS и PNS;
- MP — мандибулярная плоскость, проводится через точки Gn и Go;
- A'-PNS — длина апикального базиса верхнего зубного ряда (A' — проекция точки A на спинальную плоскость);
- B'-J' — длина апикального базиса нижнего зубного ряда (B' и J' — проекции точек B и J на мандибулярную плоскость);
- A'-B' — передняя высота нижней части лица;
- PNS-J' — задняя высота нижней части лица.

Угловые параметры:

- угол NSBa — угол основания черепа;
- угол SNA — угол, характеризующий расположение верхней челюсти относительно основания черепа;
- угол SNB — угол, характеризующий расположение нижней челюсти относительно основания черепа.

Для диагностики краниального уровня нарушений (пространственного положения челюстей) на телерентгенограмме головы при помощи транспортира измеряют величину угла NSBa и отмечают ее в таблице (табл. 13).

Таблица 13

Оценка расположения челюстей в сагитальном направлении

SNA	NSBa	SNB	SNA	NSBa	SNB
75,6 ± 2,5	150	72,2 ± 2,5	82,6	130	79,2
76,3	148	72,9	83,3	128	79,9
77,0	146	73,6	84,0	126	80,6
77,7	144	74,3	84,7	124	81,3
78,4	142	75,0	85,4	122	82,3
79,1	140	75,7	86,1	120	82,7
79,8	138	76,4	86,8	118	83,4
80,5	136	77,1	87,5	116	84,1
81,2	134	77,8	88,2	114	84,8
81,9	132	78,5			

Идеальные значения углов SNA и SNB определяют по табл. 13, в соответствующих столбцах, на одном уровне со значением угла NSBa. Затем по телерентгенограмме головы измеряют реальные величины углов SNA, SNB и сравнивают их с табличными данными. Допустимый диапазон величин углов SNA и SNB в таблице равен их расчетным значениям ±2,5 (погрешность измерения). Если реальные величины углов SNA и SNB расположены в пределах этого диапазона, то положение верхней челюсти (угол SNA) и (или) нижней (угол SNB) не нарушено. Если эти величины меньше нижнего предела допустимого диапазона, то соответствующая челюсть занимает заднее положение (ретрогнатия). Если величина измеренных углов больше верхнего предела, то соответствующая челюсть занимает переднее положение (прогнатия).

Применять эту методику без учета длины апикальных базисов нельзя, т. к. величина углов SNA и SNB зависит от длины тела верхней и нижней челюстей.

При ортогнатическом прикусе длина апикального базиса верхней челюсти (A'-PNS) равна длине нижней (B'-J') или разница между этими величинами не превышает $\pm 1,5$ мм (Di Paolo, 1983). Для определения индивидуального оптимума длины апикальных базисов верхней и нижней челюстей используется следующая формула:

$$\frac{A'-B' + PNS-J'}{2}$$

Если величина (A'-PNS) и (или) (B'-J') превалирует над индивидуальным оптимумом, то говорят о макрогнатии верхней и (или) нижней челюсти, если размеры апикальных базисов меньше индивидуального оптимума, говорят о микрогнатии.

При сагиттальных аномалиях прикуса возможны сочетанные формы нарушений как пространственного положения челюстей, так и варианты взаимоотношений размеров их апикальных базисов.

Рентгенография кисти руки

Наличие потенциала роста челюстей, выявляемое при анализе рентгенограммы кисти руки, дает возможность корректировать аномалии прикуса с помощью функционально действующих аппаратов. После завершения активного роста пациента этот вид лечения становится менее эффективным, и требуется применение других методов лечения: комплексного или хирургического. Рентгенографию кисти руки используют в следующих случаях:

- определение «костного возраста» пациента перед применением методов ортодонтического лечения, основанных на использовании потенциала роста челюстей;

- выявление остаточного роста челюстей (если во время и (или) после ортодонтического лечения возникает вероятность негативных последствий, обусловленных продолжающимся ростом челюстей);

- планирование ортогнатической хирургии.

Для анализа скелетной зрелости оценивают степень минерализации эпифизов и диафизов костей предплечья, запястья, пястья и фаланг пальцев. Существует порядок появления каждой кости и стадий костного созревания, при которых каждая кость изменяется по форме и размеру, особенно эпифизы и соответствующие им диафизы.

На рентгенограмме кисти руки по методике Бьёрка (Bjork) определяют степень формирования эпифизов и диафизов фаланг I, II и III пальцев, соединив эпифизов и диафизов, период появления сесамовидных костей (рис. 116):

- 1-я стадия — PP_2 — ширина эпифиза проксимальной фаланги II пальца равна ширине ее диафиза;

- 2-я стадия — MP_3 — ширина эпифиза средней фаланги III пальца равна ширине ее диафиза;
- 3-я стадия — S — стадия появления сесамовидной кости в области пястно-фалангового сустава большого пальца (сесамовидная кость в дымке), которая соответствует приближению периода интенсивного роста скелета, в том числе челюстей;
- 4-я стадия — MP_3Cap — эпифиз средней фаланги III пальца шире ее диафиза;
- 5-я стадия — DP_{3u} — соединение эпифиза дистальной фаланги III пальца с диафизом;
- 6-я стадия — PP_{3u} — соединение эпифиза проксимальной фаланги III пальца с диафизом;
- 7-я стадия — MP_{3u} — соединение эпифиза средней фаланги III пальца с диафизом.

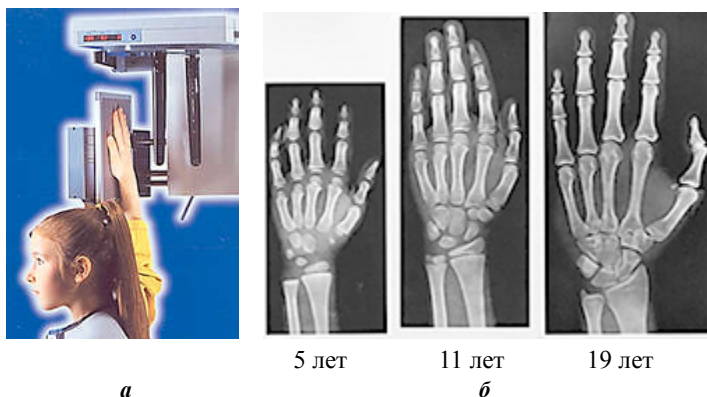


Рис. 116. Рентгенография кисти руки:

а — проведение рентгенографии кисти руки; *б* — рентгенограммы кисти руки пациентов разного возраста

Особое внимание уделяют началу минерализации сесамовидной кости, располагающейся в области пястно-фалангового сочленения I пальца в толще сухожилий мышц. Ее появление на рентгенограмме (соответствует началу оссификации, когда сесамовидная кость видна нечетко) свидетельствует о приближении периода интенсивного роста скелета, в том числе и челюстей, предшествующего наступлению полового созревания. Полная минерализация сесамовидной кости (при которой она четко выявляется на рентгенограмме), а также отсутствие зон роста фаланг пальцев, костей пястья и лучевой кости свидетельствуют об окончании активного роста скелета.

МЕТОДЫ ЛЕЧЕНИЯ ЗУБОЧЕЛЮСТНЫХ АНОМАЛИЙ В РАЗЛИЧНЫЕ ПЕРИОДЫ ФОРМИРОВАНИЯ ПРИКУСА

Среди методов лечения зубочелюстных аномалий можно выделить: аппаратурный метод, миотерапию, комплексный метод, хирургический метод и ортопедический (протетический) метод. Каждый из этих методов лечения в зависимости от возраста, периода формирования прикуса, степени тяжести патологии может применяться как основной или дополнительный.

Миотерапия — метод профилактики и лечения зубочелюстных аномалий, заключающийся в длительных и систематических упражнениях неправильно функционирующих групп жевательных, мимических мышц, мышц языка и дна полости рта. Миотерапия является основным методом лечения в период временного прикуса при функциональных нарушениях и незначительных отклонениях в смыкании зубных рядов и дополнительным — в период смешанного прикуса.

Исправление преобладающего числа зубочелюстных аномалий проводится **аппаратурным методом**, поэтому его можно считать основным в периоды смешанного и постоянного прикуса.

Комплексный метод — это сочетание нескольких методов лечения зубочелюстных аномалий. Может быть основным при резко выраженных нарушениях зубочелюстной системы в периоды смешанного и постоянного прикуса.

Хирургический метод (ортогнатическая хирургия) — это сложные реконструктивные операции на челюстях, способствующие изменению размера и положения челюстей. Применяется только в период сформированного постоянного прикуса (после 18 лет).

Ортопедический метод лечения является основным во все периоды формирования прикуса, если применение этого метода позволяет устранить эстетические, функциональные и морфологические нарушения зубочелюстной системы.

Выбор метода лечения строго индивидуален и зависит от большого числа факторов. Общие показания к методу лечения определяются в зависимости от периода формирования прикуса и степени выраженности его нарушений.

В период временного прикуса основной задачей врача-ортодонта является создание оптимальных условий для роста и развития различных отделов зубочелюстной системы. Это достигается с помощью профилактических мероприятий, в частности миотерапии. Применяют также, по показаниям, ортодонтические аппараты, позволяющие в первую очередь стимулировать рост недоразвитых участков альвеолярных отростков челюстей.

В период смешанного прикуса лечение в основном проводят аппаратурным методом и реже — комплексным. В этом периоде ортодонтический

метод лечения зачастую сочетают с миотерапией для ускорения лечения, закрепления его результатов, пластикой укороченных уздечек верхней и нижней губ и языка.

В период постоянного прикуса применяют комплексный метод лечения: сочетают аппаратное лечение с хирургическими вмешательствами, такими как удаление отдельных зубов, компактоosteотомия, пластика укороченных уздечек верхней и нижней губ и т. п. При резко выраженных аномалиях зубочелюстной системы, возникших из-за нарушений роста и положения челюстей, после завершения формирования постоянного прикуса (18 лет) применяют хирургический метод лечения.

ПРИМЕНЕНИЕ МИОТЕРАПИИ В ОРТОДОНТИИ

Упражнения для мышц, окружающих зубные ряды, применяли уже с начала XIX в., но как метод ортодонтической профилактики и лечения зубочелюстных аномалий миотерапия была предложена Р. Роджерсом (Rogers) в 1917 г. По его мнению, жевательные и мимические мышцы являются «живым регулирующим аппаратом», способным при тренировке устранить начавшееся неправильное формирование прикуса. Особое внимание он обратил на положение губ и языка, которое оказывает основное влияние на правильное, гармоничное формирование прикуса. Нарушение функций зубочелюстного аппарата (дыхания, глотания, речи, жевания), а также вредные привычки сосания пальцев, губ, щек, языка, различных предметов приводят к зубочелюстным аномалиям, изменениям осанки, функциональным расстройствам в малом круге кровообращения, бронхопневмопатии и задержке психосоматического развития.

Применение миотерапии наиболее целесообразно в возрасте от 4 до 7 лет, когда ребенок может понять, что от него требуется, и выполнять упражнения. Эффект лечения зависит от степени выраженности морфологических и функциональных нарушений, а также от терпения пациента, его настойчивости и от контроля за тщательностью выполнения упражнений. Контроль за выполнением упражнений возлагается на родителей, воспитателей и медицинский персонал.

Цель миотерапии — изменение функционального состояния мышц челюстно-лицевой области с помощью физических упражнений.

Задачи миотерапии:

1. Восстановление физиологического тонуса мышечной ткани.
2. Нормализация функций мышц, участвующих в движениях нижней челюсти.
3. Нормализация функции круговой мышцы рта и мышц языка.
4. Приспособление тканей ВНЧС и мышц челюстно-лицевой области к ортодонтическому лечебному аппарату.

В зависимости от режима мышечного сокращения различают упражнения статического и динамического характера.

При статических физических упражнениях мышцы находятся в состоянии повышенного тонуса без чередования периодов сокращения и расслабления. Динамические физические упражнения характеризуются изотоническим режимом мышечного сокращения: период сокращения мышцы чередуется с периодом ее расслабления.

Вследствие различной степени снижения выносливости (как статической, так и динамической) необходим дифференцированный подход к интенсивности выполнения упражнений.

Существуют **общие правила для проведения миотерапии:**

1. Упражнения следует делать систематически и регулярно.
2. Интенсивность сокращения мышц должна быть достаточной, но не чрезмерной.
3. Мышцы следует напрягать медленно и плавно.
4. Каждое упражнение следует проводить несколько раз до появления чувства легкой усталости.
5. Количество упражнений и их продолжительность с течением времени увеличиваются.

При занятиях с детьми от 4 до 7 лет применяется тренажер, сила пружины которого для жевательных мышц должна быть 0,7–0,8 кгс, а для мимических — 0,15 кгс.

Динамические упражнения выполняются в темпе 20 движений в минуту.

Мера физической нагрузки на мышцы челюстно-лицевой области зависит от возраста ребенка и от функционального состояния мышц. Поэтому она всегда индивидуальна, и даже у детей одного возраста интенсивность выполнения упражнений может быть различной. Возрастная норма выполнения статических и динамических упражнений используется ортодонтами для определения степени снижения выносливости мышц челюстно-лицевой области (табл. 14)

Таблица 14

Возрастная норма выполнения (в секундах) статических и динамических упражнений детьми с физиологическим прикусом

Возраст	Вид упражнений					
	смыкание зубных рядов		выдвижение челюсти		смыкание губ	
	статическое	динамическое	статическое	динамическое	статическое	динамическое
4 года	180 ± 6	265 ± 7	110 ± 10	185 ± 10	155 ± 7	155 ± 10
5 лет	210 ± 7	310 ± 7	155 ± 7	220 ± 14	140 ± 7	190 ± 10
6 лет	450 ± 7	515 ± 7	345 ± 8	530 ± 27	335 ± 8	370 ± 14

Для назначения нагрузки врачу необходимо определить степень снижения функционального состояния мышц челюстно-лицевой области. У детей с аномалиями прикуса выделено **три степени снижения выносливости мышц челюстно-лицевой области**:

- I степень — статическая и динамическая выносливость мышц снижена до 25 % по сравнению с возрастной нормой;
- II степень — статическая выносливость снижена на 25 %, динамическая — более чем на 25 % по сравнению с возрастной нормой;
- III степень — статическая и динамическая выносливость снижена более чем на 25 % по сравнению с возрастной нормой.

В соответствии со степенью снижения выносливости подбирают интенсивность выполнения каждого упражнения (табл. 15):

1. При I степени снижения выносливости статические и динамические упражнения проводятся последовательно в соотношении 1 : 1. В дальнейшем интенсивность упражнений нарастает на половину величины нагрузки.

2. При II степени статические и динамические упражнения проводятся в соотношении 1 : 2. Интенсивность статических упражнений нарастает на половину величины нагрузки, динамических — на четвертую часть.

3. При III степени снижения выносливости мышц соотношение статических и динамических упражнений 1 : 1. Интенсивность каждого упражнения нарастает на четвертую часть нагрузки. При этом комплекс упражнений повторяется дважды.

Таблица 15

Зависимость интенсивности нагрузки от степени снижения выносливости мышц

Степень	Соотношение выполнения упражнений (статических к динамическим)	Интенсивность возрастания нагрузки
I	1 : 1	$\frac{1}{2}$
II	1 : 2	$\frac{1}{2}$ (для статических упражнений) $\frac{1}{4}$ (для динамических упражнений)
III	1 : 1	$\frac{1}{4}$

При проведении лечебной гимнастики соблюдаются основные принципы: наглядность, доступность, систематичность, постепенность. Метод организации занятий индивидуальный. Ребенок выполняет упражнения ежедневно дома под наблюдением родителей и один раз в две недели в поликлинике под наблюдением врача.

Во время занятий в поликлинике ребенок осваивает упражнения, которые выполняются как в разделенном на составные части, так и в целостном виде.

Метод наглядности на занятии лечебной гимнастикой должен присутствовать на протяжении всего курса лечения и включать показ и объяснение

упражнений, словесную инструкцию. Интенсивность выполнения упражнений корректируется в соответствии со степенью снижения выносливости мышц. Этим соблюдается один из основных принципов лечебной гимнастики — постепенность нарастания нагрузки.

Исходное положение при выполнении упражнений статического и динамического характера — сидя на стуле с правильной осанкой, голову и тело следует держать прямо, грудь должна быть развернута.

Комплекс лечебно-гимнастических упражнений состоит из трех частей: вводной, основной и заключительной.

Вводная часть включает дыхательные упражнения в течение 2–3 мин, которые подготавливают ребенка к последующему выполнению лечебно-гимнастических упражнений.

Основная часть комплекса направлена на тренировку мышц челюстно-лицевой области и проводится в определенной последовательности — статические упражнения предшествуют динамическим, т. к. статические усилия оказывают стимулирующее действие на динамическую работу.

В заключительной части лечебной гимнастики постепенно снижают общую и специальную нагрузки, что достигается комбинированными упражнениями — различными движениями рук и головы. В процессе занятий обращается внимание на соблюдение носового дыхания и правильной осанки.

Гимнастические упражнения выполняют без аппаратов или со специальными аппаратами. К лабиальным аппаратам относятся: активатор Дасса, эквивалентор, диск Фриеля и др. (рис. 117). Вестибулярные аппараты: пластинки МУРРУ (рис. 118, а, б), вестибулярная пластинка Шонхера (рис. 118, в).





Рис. 117. Приспособления для проведения миотерапии:
1 — эквивалентор; 2 — диски Фриеля; 3 — приспособления для тренировки жевательных мышц; 4 — мельница; 5 — вестибулярная пластинка Шонхера; 6 — амортизатор Роджерса; 7 — активатор Дасса



а

б



в

Рис. 118. Вестибулярные пластинки:
а, б — МУРРУ; *в* — Шонхера

Упражнения для круговой мышцы рта:

1. Ребенок кладет между губами сложенную вдвое полоску бумаги и сжимает их. Бумагу следует удерживать, постепенно увеличивая время выполнения упражнения с 1 до 60 мин.

2. Пациент губами удерживает линейку, постепенно нагружая ее.

3. Ребенок дует на вертушку, легко перемещаемые предметы (кусочек ваты, мыльные пузыри и т. д.).

4. Упражнение с пуговицами. Две пуговицы диаметром 25–30 мм соединяют шнурком и располагают на расстоянии 15–18 мм друг от друга. Одну пуговицу ребенок схватывает губами, сжимает ее. Правой рукой натягивает шнур за вторую пуговицу.

5. Пациент вкладывает вестибулярную пластинку в преддверие полости рта. Затем большим пальцем правой руки слегка вытягивает ее вперед за кольцо, при этом сжимает губы и удерживает пластинку.

6. Ребенок помещает между губами диск Фриеля и удерживает его сначала в течение 1 мин, затем до 3–5 мин.

7. Пациент удерживает губами активатор Дасса. Сила сокращения круговой мышцы должна преодолевать силу сокращения проволочных элемен-

тов (статическое упражнение). На счет 1–2 ребенок сжимает губы, на 3–4 — разжимает и вновь повторяет упражнение (динамическое упражнение).

8. Пациент выполняет максимальное волевое смыкание губ (статическое упражнение).

9. Ребенок попеременно смыкает губы (динамическое упражнение).

Упражнения для мышц передней трети языка:

1. На кончик языка накладывают резиновое кольцо диаметром 5–8 мм. Ребенок поднимает язык вверх и прижимает кольцо к переднему участку твердого неба в области небных складок, сжимает зубы, губы не смыкает. После этого ему рекомендуют проглотить слюну, не изменяя положения кончика языка и резинового кольца. Если язык находится между зубными рядами, то упражнение выполняется неправильно.

2. То же резиновое кольцо пациент прижимает кончиком языка к переднему участку неба в области небных складок. Затем сжимает зубы и губы, кольцо удерживает в течение 5 мин. В последующие дни время выполнения упражнения увеличивают до 10 мин.

3. Упражнение «всадник» — пациент подражает звуку ударов копыт лошади. Цоканье языком выполняет 50–60 раз.

4. Упражнение «часики» — полуоткрыв рот, ребенок проводит языком по верхней, а затем по нижней губе со стороны преддверия полости рта (слева направо и наоборот).

5. Пациент выполняет поглаживание твердого и мягкого неба языком по средней линии, начиная от передних зубов.

После освоения этих упражнений приступают к тренировке мышц среднего участка языка.

Упражнение для мышц средней трети языка. На язык накладывают два резиновых кольца: одно на кончик, другое на середину. Ребенок поднимает язык вверх и прижимает его к своду неба, сжимает зубы, губы смыкает не полностью. Не изменяя положения языка, трижды проглатывает слюну. Напряжение жевательных мышц можно проконтролировать пальпацией, приложив пальцы к щекам. При неправильном глотании жевательные мышцы не напрягаются.

Упражнение для мышц задней трети языка. Ребенок полощет горло водой, что способствует расслаблению мышц и их массажу.

Упражнения для тренировки жевательных мышц:

1. Максимальное волевое смыкание зубных рядов (статическое упражнение). Сжав руками пружину амортизатора Роджерса, врач устанавливает насадки между зубными рядами верхней и нижней челюсти, а затем медленно отпускает пружину. Ребенок должен закрыть рот, максимально сжать зубные ряды и удерживать их в таком положении установленное время.

2. Попеременное волевое смыкание зубных рядов (динамическое упражнение). Насадки тренажера располагают между зубными рядами. На счет 1–2 ребенок поднимает нижнюю челюсть и смыкает зубные ряды, на 3–4 — размыкает их и опускает нижнюю челюсть, затем вновь повторяет упражнение.

3. Удержание нижней челюсти в максимально выдвинутом положении (статическое упражнение). Ребенок максимально выдвигает вперед (или отодвигает назад) нижнюю челюсть и удерживает ее в таком положении.

4. Попеременное выдвигание нижней челюсти (динамическое упражнение). Ребенок выдвигает нижнюю челюсть вперед (назад) на счет 1–2, на 3–4 — перемещает нижнюю челюсть в привычное положение, затем вновь повторяет упражнение.

АППАРАТУРНЫЙ МЕТОД ЛЕЧЕНИЯ ЗУБОЧЕЛЮСТНЫХ АНОМАЛИЙ

Механически действующие ортодонтические аппараты

Аппаратурный метод в ортодонтии применяют для лечения зубочелюстных аномалий в подавляющем числе клинических случаев. Он основан на целенаправленном перераспределении функциональной и механической нагрузки на зубы и другие участки зубочелюстно-лицевой области (периодонт зубов, альвеолярные отростки, челюстные кости и ВНЧС) с помощью разнообразных ортодонтических аппаратов.

Механически действующие ортодонтические аппараты — самая большая группа лечебных аппаратов, действие которых основано на использовании внешних активно действующих сил винтов, дуг, пружин, резиновых тяг.

К *съёмным механически действующим аппаратам* можно отнести аппараты с винтами, пружинами, вестибулярными дугами.

К *несъёмным механически действующим аппаратам* относят аппараты Quad Helix, Pendulum, Дерихсвайлера, брекет-систему, пружину Гожгариана.

В табл. 16 представлена сравнительная характеристика съёмных и несъёмных ортодонтических аппаратов.

Таблица 16

Сравнительная характеристика съёмных и несъёмных ортодонтических аппаратов

Критерии сравнения	Ортодонтические аппараты	
	несъёмные	съёмные
Привлечение труда зубного техника	Редко, т. к. чаще аппараты стандартные	Часто, т. к. большинство аппаратов изготавливаются в зуботехнической лаборатории
Адаптация	Быстрая (до 1 недели)	Более длительная (2–3 недели)
Возможность поддержания хорошей гигиены полости рта	Ограничена, требует затрат времени и дополнительных усилий	Гигиена полости рта и аппарата осуществляется легко

Критерии сравнения	Ортодонтические аппараты	
	несъемные	съемные
Участие пациента в лечении	Минимальное	Активное
Величина силы, развиваемой аппаратом	Значительная	Малая
Возможные виды перемещения зубов	Наклонно-вращательное, корпусное, ротация, торк	Наклонно-вращательное, незначительная ротация
Длительность активного лечения	Меньше	Больше
Длительность ретенционного периода	Продолжительный	Непродолжительный
Оптимальный возраст начала лечения	Период формирования постоянного прикуса (10–11 лет)	Чаще период смешанного прикуса

Дуговой небный расширитель (аппарат *Quad Helix*) применяется для расширения верхнего зубного ряда, состоит из колец, фиксированных на первых молярах и небной дуги с четырьмя петлями, вставленной в небные трубки колец на молярах (рис. 119). Дуга изготавливается промышленным путем из стальной проволоки разных размеров. Небная дуга должна отстоять на 1,5 мм от слизистой оболочки твердого неба. Аппарат служит и для контроля опоры. Его активируют при помощи щипцов Адерера путем нанесения изгибов переднего и бокового отрезков небной дуги.

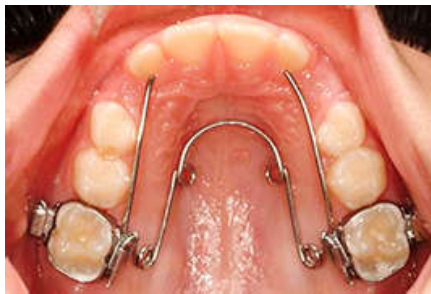

Рис. 119. Аппарат *Quad Helix*

Аппарат *Pendulum* (маятник) состоит из небной кнопки Хансе, соединенной отрезками проволоки с окклюзионной поверхностью премоляров композитом (или с кольцами, фиксированными на них), а также из пружин с завитком, входящих в небные трубки колец на первых молярах (рис. 120). Конструкция предназначена для дистализации первых моляров. Лечебный эффект достигается за 6–9 месяцев.

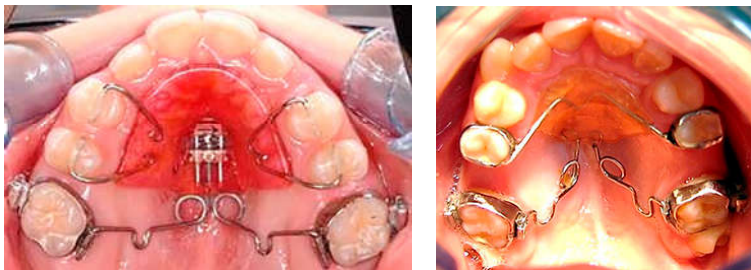

Рис. 120. Модификации аппарата Pendulum

Аппарат Дерихсвайлера представляет собой несъемную конструкцию, состоящую из мощного винта для расширения, колец на постоянные моляры и премоляры (иногда на клыки), жестко соединенных между собой проволочными или литыми дугами, прилегающими с небной стороны к коронкам боковых зубов (рис. 121).

Аппарат Дерихсвайлера используют для ускоренного раскрытия срединного небного шва при гнатической форме сужения верхней челюсти (более 5 мм). Активацию винта проводят ежедневно на пол-оборота. Через 4–6 дней от начала активирования винта между центральными резцами появляется диастема. После завершения раскрытия срединного небного шва верхнечелюстной винт закрывают самотвердеющей пластмассой. Недостаток аппарата Дерихсвайлера — вестибулярное отклонение опорных зубов.

Аппарат Хааса состоит из металлического каркаса с винтом Хайракс для расширения верхнего зубного ряда, колец на первых молярах и премолярах и пластмассовых небных пластинок для максимальной опоры при раскрытии шва (рис. 122). При активации винта может вызывать образование пролежней на небе и вестибулярное отклонение опорных зубов.

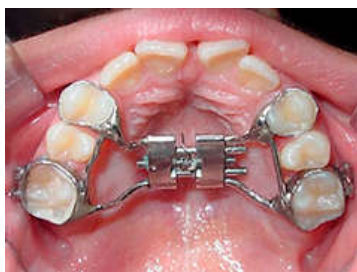

Рис. 121. Аппарат Дерихсвайлера

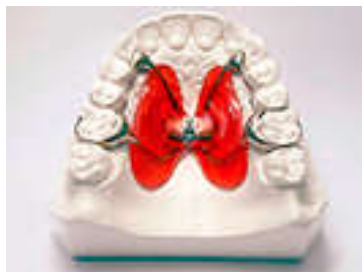

Рис. 122. Аппарат Хааса

Брекет-система состоит из опорных, фиксирующих и действующих элементов. В качестве опорных элементов применяют металлические кольца

с трубками или опорные брекеты. Фиксирующими элементами являются брекеты, которые крепятся на зубы композитным материалом (рис. 123). Действующими элементами брекет-системы являются дуги разной формы (круглые, четырехгранные, прямоугольные) и диаметра (от 0,012 до 0,025") из различных металлических сплавов, обладающие необходимыми свойствами (флексо-дуги, нитиноловые, стальные, титан-молибденовые и др.).

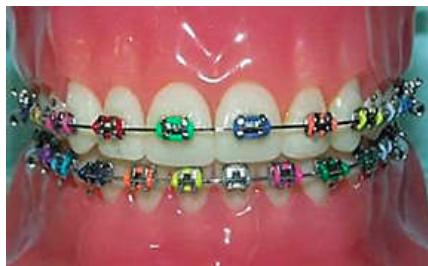

Рис. 123. Брекет-система

Опорные кольца устанавливаются на цемент. Каждый брекет имеет определенные характеристики наклона паза, обеспечивающие торк и ангуляцию зубов. Брекеты устанавливаются на зубы в определенном положении (на определенной высоте, параллельно продольной оси коронки). В процессе лечения производят последовательную смену дуг от меньшего к большему диаметру, фиксируя их к брекетам лигатурами или крышками самолигирующих брекетов.

Дуга, обладая пружинящими свойствами и идеальной формой, оказывает на зубы давление или тягу, обеспечивая таким образом их перемещение в нужном направлении.

Принципы функционального лечения зубочелюстных аномалий.

Функционально действующие ортодонтические аппараты

Основоположник функциональной ортодонтии В. Ро (W. Raux) в 1895 г. писал, что изменения структуры, формы и размеров костей составляют суть морфологического приспособления органов к нарушенной функции. Поэтому следующим важным шагом стало появление функциональных аппаратов для исправления этих нарушений. В 1902 г. Робин (Robin) описал блоковый двучелюстной аппарат для лечения аномалий прикуса, напоминающий по конструкции современные активаторы, и назвал его «моноблоком».

В настоящее время при разработке методов функционального лечения в ортодонтии используют достижения А. Кёрбитца (A. Körbitz, 1914), Роджерса (Rogers, 1917) и других ученых, создавших направление функциональной ортодонтии. Введение миогимнастики для коррекции нарушен-

ных функций связано с именами Дуйзингса (А. С. Duyzings, 1960) и Дасса (Н. Dass, 1961).

С развитием функционального направления в ортодонтии появился интерес к ортодонтическим аппаратам и приспособлениям, оказывающим лечебное воздействие на функцию мышц, окружающих зубной ряд. Такие аппараты были объединены под общим названием *щитовых*, или *вестибулярных аппаратов*.

Метод щитовой терапии основан на применении съемных вестибулярных аппаратов (пластинок), которые располагаются между губами и щеками с одной стороны и альвеолярными отростками — с другой. Введение такой вестибулярной пластинки-щита в полость рта разъединяет мягкие ткани, окружающие зубные ряды с их наружной и внутренней поверхностей. Вестибулярный щит механически отодвигает мягкие ткани, располагающиеся при аномалии прикуса между зубными рядами, устраняет препятствия для сближения зубов. Он защищает зубные ряды от давления при вредной привычке сосания пальца, губы и других предметов. Кроме того, вестибулярный щит препятствует прохождению воздушной струи через рот, нормализует смыкание губ, функцию дыхания и глотания, создает благоприятные условия для расположения и функции мышц околоротовой области (губ, щек, языка) и может быть использован для упражнений, тренирующих круговую мышцу рта.

Впервые вестибулярные пластинки применил Кёрбитц (1914), который назвал их формирователями губ, отразив в названии смысл лечения. **Вестибулярная пластинка Кёрбитца** (рис. 124) прилегает к вестибулярной поверхности зубов и альвеолярных отростков до переходных складок слизистой оболочки. Кёрбитц высказал мнение, что для развития и формирования зубных рядов большое значение имеет взаимодействие мышц губ, щек и языка. Предложенная им вестибулярная пластинка рекомендуется для нормализации носового дыхания и устранения вредной привычки сосания пальца или прикусывания губы. По мере накопления опыта работы с вестибулярной пластиной ее стали применять для устранения сагиттальных и вертикальных аномалий прикуса на ранних стадиях их развития.

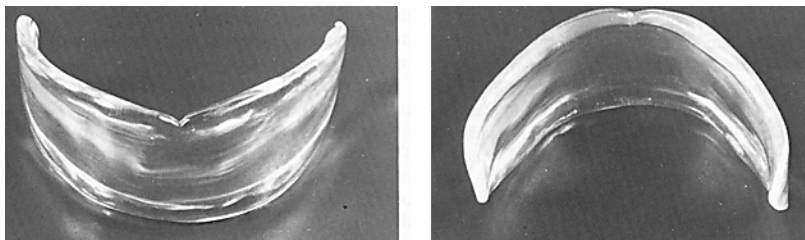

Рис. 124. Вестибулярная пластинка Кёрбитца

Джеймс (James) и Кастингс (Kastings) в 1932 г., а также Гэйсли (Gasely) в 1947 г. сочли возможным использовать вестибулярную пластинку для активного ортодонтического лечения, а именно для наклона верхних резцов в небном направлении. С этой целью верхнюю и нижнюю границы вестибулярной пластинки располагают в наиболее высоких и низких переходных складках. Задние края заканчивают в области дистальной поверхности вторых молочных или постоянных моляров. На поверхности пластинки, прикасающейся к коронкам верхних резцов, должна быть сделана накусочная площадка для их режущих краев. Она обеспечивает устойчивость аппарата и предотвращает его соскальзывание вверх по переходной складке. Пластинка должна прикасаться к нижней части вестибулярной поверхности и режущим краям коронок верхних резцов, подлежащих наклону в небном направлении.

Вестибулооральная пластинка Крауса (рис. 125) состоит из вестибулярной и язычной пластинок. Обе части аппарата соединены отрезками проволоки диаметром 0,8–1 мм. Их концы изгибают зигзагообразно и фиксируют в дистальных участках вестибулярного щита. Затем этими отрезками проволоки огибают дистальную и язычную стороны нижних последних моляров, после чего концы изгибают зигзагообразно и фиксируют в язычном щите.

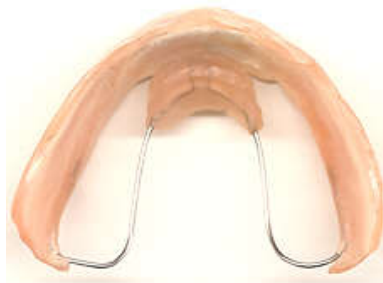

Рис. 125. Вестибулооральная пластинка Крауса

Аппарат применяют для лечения дистального прикуса, сочетающегося с вредной привычкой сосания языка, при инфантильном типе глотания для предотвращения развития открытого прикуса. Границы вестибулярной части такие же, как и у вестибулярной пластинки (щита), а язычную часть располагают позади передних зубов. Язычная часть должна быть достаточно большой, чтобы служить упором для языка, но не очень толстой, чтобы не смещать язык дистально.

Вестибулярными пластинками дети должны пользоваться в основном во время сна. Необходимо учитывать, что введение в рот вестибулярной пластинки делает невозможным ротовое дыхание. Во избежание испуга

и отказа от пользования пластинкой необходимо сделать в ней отверстие для прохождения воздушной струи. Оно должно находиться на уровне щели между зубами и губами и иметь диаметр до 7 мм. По мере освоения пластинки и привыкания к носовому дыханию это отверстие уменьшают, а затем закрывают самотвердеющей пластмассой.

Язык при ротовом дыхании опускается на дно полости рта, его корень обычно смещен назад. В процессе пользования вестибулярной пластинкой положение языка нормализуется, в результате чего он заполняет свод неба и оказывает давление на язычные поверхности боковых зубов, что способствует расширению верхнего зубного ряда.

Благодаря соприкосновению пластинки с вестибулярно отклоненными резцами под воздействием силы сокращения губных мышц происходит их ретрузия.

Вестибулярной пластинкой можно исправить вестибулярное отклонение резцов и стимулировать рост нижней челюсти. При ее движениях усиливается давление нижней губы на пластинку, а через нее — на верхние резцы. Неприятные ощущения заставляют ребенка выдвигать нижнюю челюсть, что способствует ее росту и увеличению полости рта. Ортодонтическое лечение вестибулярной пластинкой оказывается более эффективным при его сочетании с миотерапией в дневное время.

При помощи вестибулярных пластинок аномалии прикуса могут быть устранены в возрасте от 3 до 8 лет за период от 4 месяцев до 1 года.

Контролировать пользование различными конструкциями вестибулярных пластинок необходимо не реже 1 раза в 3 недели.

В 1915 г. *Андрезеном* и *Хойплем* был предложен моноблок, предназначенный для лечения дистального прикуса (рис. 126). В упрощенном виде аппарат представляет собой пластинки на верхнюю и нижнюю челюсти, соединенные по окклюзии пластмассой. Закрытым активатором днем не пользуются, т. к. он затрудняет речь. Его надевают во время сна. Принцип лечения дистального прикуса активатором заключается в фиксации перемещенной нижней челюсти в выдвинутом положении и стимулировании ее роста, особенно в области суставных головок; в создании условий для сдерживания роста верхней челюсти; в нормализации функции жевательных и мимических мышц. Перемещение нижней челюсти вперед уменьшает сагиттальную щель между зубами, облегчает смыкание губ, препятствует прикусыванию и сосанию нижней губы, соприкосновению кончика языка с губами и, следовательно, улучшает функции глотания и дыхания.

Наилучшие результаты лечения посредством активатора достигаются при нарушении соотношения зубов как в сагиттальном, так и в вертикальном направлениях, сужении зубных рядов, протрузии верхних передних зубов с тремами между ними.

Кламт усовершенствовал активатор Андресена–Хойпля, уменьшив его базис, и назвал **активатор открытым** (рис. 127).



Рис. 126. Закрытый активатор Андресена–Хойпля

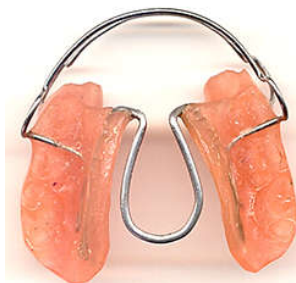

Рис. 127. Открытый активатор Кламта


Базис в открытом активаторе располагается в области верхней и нижней челюсти от клыка до первого или второго моляра, вследствие чего имеется достаточное пространство для языка в переднем участке. Открытый активатор Кламта применяется для нормализации прикуса в сагиттальной, вертикальной и горизонтальной плоскостях. Аппаратом можно пользоваться круглосуточно.

Для лечения дистального глубокого прикуса был предложен **бионатор Янсон** (рис. 128), в котором на нижней челюсти базис перекрывает на $\frac{1}{3}$ коронки нижние резцы, как у активатора Андресена–Хойпля, а на верхней расположен так, как у открытого активатора Кламта.



Рис. 128. Бионатор Янсон

Регулятор функции Френкеля (рис. 129) состоит из двух щечных щитов и двух губных пелотов из пластмассы, соединенных между собой металлическим каркасом — небным бюгелем, лингвальной, вестибулярной дугой и другими деталями.



а



б

Рис. 129. Регулятор функции Френкеля:

а — вид аппарата; *б* — аппарат на гипсовых моделях челюстей

Регулятор функции Френкеля применяется для лечения дистального, мезиального и открытого прикуса, способствует устранению давления губ и щек на альвеолярные отростки и зубные ряды в участках их недоразвития, в нормализации смыкания губ, положения языка, их функций и взаимоотношений. Данный аппарат открыт в переднем участке, имеет небный бюгель, оральные и вестибулярные дуги, что позволяет смещать нижнюю челюсть мезиально или дистально, вправо или влево.

Л. Френкель предложил регуляторы функций четырех типов:

- I (FR-I) — применяют для устранения аномалий положения передних зубов, а также дистального глубокого прикуса, сочетающегося с сужением зубных рядов и с протрузией верхних передних зубов;
- II (FR-II) — используют для лечения дистального глубокого прикуса, сочетающегося с ретрузией верхних передних зубов;
- III (FR-III) — применяют для лечения мезиального прикуса;
- IV (FR-IV) — применяют для лечения открытого прикуса.

При лечении этими аппаратами объектом воздействия являются мышцы, тренировка которых способствует нормализации функций зубочелюстной системы. В результате использования аппарата достигают смыкания губ, благодаря чему нормализуется носовое дыхание, язык занимает правильное положение во время функций и в состоянии покоя. Давление около- и внутриротовых мышц передается через регулятор функций Френкеля на зубные ряды и альвеолярный отросток челюстей, что способствует исправлению прикуса в сагитальной, трансверзальной и горизонтальной плоскостях.

Пропульсор Мюлемана (рис. 130) — это аппарат, представляющий собой вестибулярную пластинку на верхнюю челюсть и базисную — на нижнюю, соединенные между собой в области реццов пластмассой.

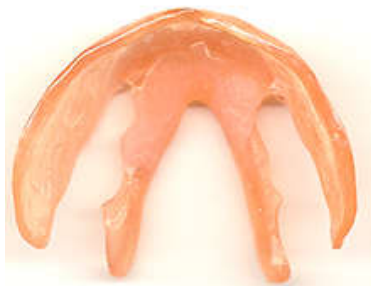

Рис. 130. Пропульсор Миюлемана

Аппарат удерживает нижнюю челюсть в выдвинутом положении. При стремлении переместить нижнюю челюсть кзади, т. е. в исходное положение, давление передается через аппарат на челюсть, что способствует ее росту, и на верхние передние зубы, вызывая их ретрузию. Вестибулярная часть аппарата устраняет давление щек на боковые участки верхней челюсти. Благодаря контактам передних зубов с аппаратом и разобщению боковых зубов происходит зубоальвеолярное удлинение в области премоляров и моляров, что уменьшает глубину резцового перекрытия.

Пропульсор Миюлемана применяется для лечения дистального глубокого прикуса, препятствует ротовому дыханию, отучает ребенка от вредной привычки сосания языка, нижней губы, пальца или каких-либо предметов.

Наиболее благоприятными для лечения аномалий прикуса с помощью функционально действующих аппаратов является смешанный прикус и период активного роста челюстей.

Идея миофункциональной коррекции с использованием стандартных аппаратов возникла в 1972 г. у проф. Р. Хинца (R. Hinz, Германия), предложившего к использованию серию **вестибулярных пластинок MUPPY и STOPPI** для ранней коррекции зубочелюстных деформаций у детей во временном и раннем смешанном прикусе (рис. 131). Их общее действие направлено на устранение вредных привычек (сосание пальца или языка, ротовое дыхание, прокладывание языка между зубами и т. п.) и других причин, вызывающих деформацию зубных рядов ребенка и провоцирующих появление неправильного прикуса. Все пластины способствуют миофункциональной тренировке. По статистике, 75 % всех аномалий прикуса у детей — приобретенные, появившиеся как следствие неправильного кормления и развития, а также недостаточного внимания родителей к формированию прикуса у ребенка.

В связи с нарастающей нуждею населения в ортодонтической помощи, а также для изыскания возможности снижения затрат на ортодон-

тическое лечение, Р. Хинц в 2006 г. рекомендовал практикующим врачам использовать «профилактическую лестницу», состоящую из четырех ступеней:

- первая ступень: использование соски-пустышки Dentistar (от рождения до одного года);
- вторая ступень: использование вестибулярной пластинки STOPPI для отвыкания от соски-пустышки (от 2 до 4 лет);
- третья ступень: использование стандартной вестибулярной пластинки MUPPY (от 4 до 6 лет);
- четвертая ступень: профилактика при помощи преортодонтических трейнеров (от 6 лет).



Рис. 131. Вестибулярные пластинки MUPPY и STOPPI

В 1990-е гг. австралийский ортодонт и изобретатель Крис Фаррел разработал серию аппаратов (преортодонтические трейнеры) для коррекции миофункциональных проблем у детей на раннем этапе ортодонтического лечения.

Преортодонтический трейнер (рис. 132) — это стандартный съемный функционально действующий аппарат, который предназначен для миофункциональной тренировки, коррекции соотношения челюстей, исправления положения зубов. Данные аппараты изготавливаются в заводских условиях из силикона, универсальны по размеру, т. к. сконструированы с применением компьютерного моделирования.




Рис. 132. Преортодонтические трейнеры

Трейнер-программа для детей от 6 до 12 лет включает два типа аппаратов: мягкий (голубой, бесцветный или зеленый) и жесткий (розовый или красный). Мягкая модель — это начальный аппарат, который обладает большей эластичностью, что обеспечивает лучшую адаптацию в полости рта. Мягкий трейнер имеет два отверстия в переднем отделе, что позволяет использовать его даже при небольшой затрудненности носового дыхания. Аппарат используется во время сна и минимум 1 час в день в течение 6–8 месяцев, а затем его заменяет жесткий трейнер. За это время нормализуются дыхание и глотание, устраняется гиперактивность подбородочной мышцы, улучшается положение зубов. Жесткий трейнер имеет ту же конструкцию, что и мягкий (за исключением отверстий для дыхания), но выполнен из более упругого материала. На втором этапе трейнер-программы производят коррекцию положения зубов, формы зубных рядов и прикуса. Продолжительность лечения трейнером составляет 6–12 месяцев.

ЛМ-активаторы (рис. 133) представляют собой стандартные функционально действующие съемные аппараты, которые предназначены для обеспечения эффективной коррекции формирующегося прикуса, нормализации функций мышц и устранения вредных привычек, создания оптимальных условий для роста и развития челюстей, нормализации положения постоянных зубов при прорезывании в период смешанного прикуса.



Рис. 133. ЛМ-активатор

ЛМ-активатор изготавливается из биосовместимого силикона. Конструкция аппарата состоит из высоких стенок с углублениями для зубов, лингвальных кромок, дополнительных отверстий, облегчающих дыхание и делающих возможным ношение аппарата при патологии ЛОР-органов.

Имеется две модификации ЛМ-активаторов: низкая модель, для коррекции глубокого прикуса и высокая — для лечения открытого прикуса. Существует 13 размеров низкой модели и 11 — высокой. Это позволяет точно подобрать нужный вариант для каждого пациента.

Также существует разновидность данного аппарата: ЛМ-активатор второго поколения, имеющий специальную жесткую вставку во фронтальном отделе.

Для удобства определения размеров используется специальная линейка (LM-OrthoSizer).

Аппарат системы «Миобрейс» (рис. 134) — это стандартный функционально действующий съемный аппарат для коррекции прикуса, формы зубных рядов, а также положения зубов у пациентов с зубочелюстными аномалиями, возникшими в результате миофункциональных нарушений.

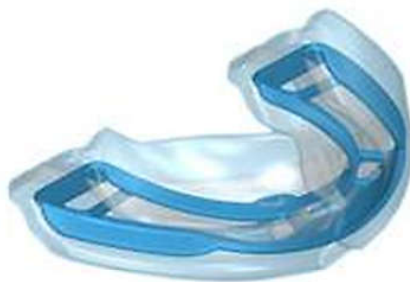

Рис. 134. Аппарат системы «Миобрейс»

Аппарат представляет собой двухслойную конструкцию, комбинирующую возможности функциональной коррекции за счет внешних силиконовых направляющих с активным механическим воздействием упругого каркаса, формирующего внутренний слой. Удлиненные дистальные концы аппарата обеспечивают хорошую опору для вторых моляров. Эффект выравнивания зубных рядов достигается благодаря встроенному каркасу, действующему по принципу ортодонтической дуги, а также наличию индивидуальных ячеек для зубов передней группы. Помимо этого, аппараты системы «Миобрейс» обладают всеми конструктивными особенностями, характерными для миофункциональных трейнеров: «язычком» для тренировки правильного положения языка, губными бамперами, ограничителем языка, специальными утолщениями в области моляров, обеспечивающими декомпрессию ВНЧС.

Аппарат «Миобрейс», как и другие аппараты системы миофункциональных трейнеров, имеет отверстия для постепенной перестройки типа дыхания.

В отличие от предшествующих моделей преортодонтических трейнеров аппараты системы «Миобрейс» выпускаются семи размеров и предназначены для коррекции в период смешанного и постоянного прикуса. Размер аппарата подбирается индивидуально для каждого пациента путем измерения мезиодистальных размеров четырех верхних резцов с помощью одноразовой бумажной линейки.

Функционально направляющие и комбинированные ортодонтические аппараты

Функционально направляющие аппараты — это аппараты, действие которых основано на передаче силы сокращения жевательных мышц через накусочные площадки, наклонные плоскости и окклюзионные накладки на отдельные зубы или группы зубов противоположной челюсти, перемещая их в нужном направлении.

К *съёмным функционально направляющим аппаратам* можно отнести конструкции, имеющие наклонную плоскость, накусочную площадку или окклюзионные накладки.

Пластинку на нижнюю челюсть с наклонной плоскостью — *аппарат Рейхенбаха–Брюкля* — используют для лечения глубокого обратного резцового перекрытия без сагиттальной щели в период смешанного прикуса (рис. 135).

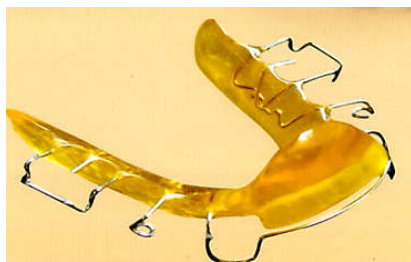

Рис. 135. Аппарат Рейхенбаха–Брюкля

Пластинка с окклюзионными накладками на верхнюю или нижнюю челюсть предназначена для лечения открытого прикуса за счет интрузии боковых зубов противоположной челюсти и экструзии передних зубов (рис. 136, а).

Пластинка с наклонной плоскостью на верхнюю челюсть предназначена для лечения ретрузии резцов нижней челюсти (рис. 136, б).

Пластинка на верхнюю челюсть с накусочной площадкой используется для лечения глубокого прикуса при отсутствии тесного положения нижних резцов (рис. 136, в).

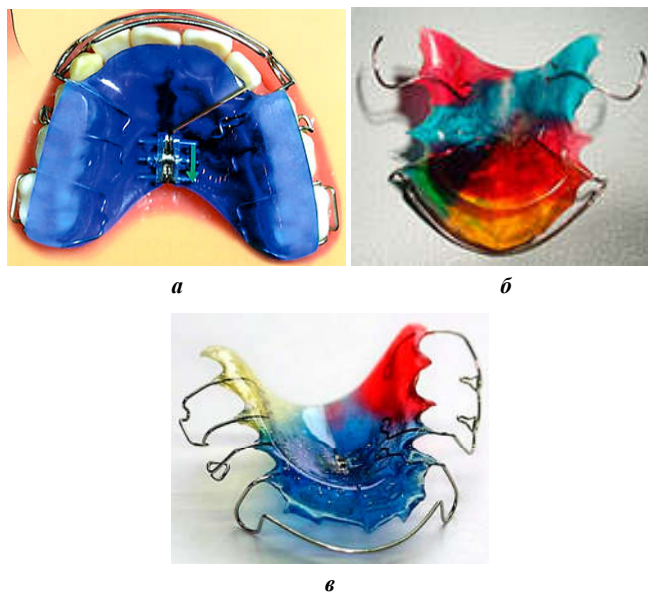


Рис. 136. Функционально направляющие пластинки:

а — с окклюзионными накладками; *б* — с наклонной плоскостью; *в* — с накусочной площадкой

У пациентов, имеющих отклонения в развитии зубочелюстной системы, очень редко бывает какая-то одна изолированная патология. Чаще всего нарушений несколько, и они сочетаются между собой. Поэтому во многих случаях наличие механических и функциональных элементов в одном аппарате наиболее целесообразно. Такие аппараты были названы **аппаратами комбинированного действия**.

В активатор Кламмта могут быть добавлены пружины для коррекции смещения нижней челюсти и орального наклона резцов, вестибулярная дуга на нижнюю челюсть для устранения протрузии нижних резцов.

При резко выраженном несоответствии размеров челюсти (нижняя челюсть больше верхней и имеется большая сагиттальная щель) применяется **бюгельный активатор Френкеля**. Аппарат распиливают на две части по линии окклюзии и соединяют в дистальном отделе винтом так, чтобы при его раскручивании верхняя часть, перемещаясь вперед, увлекала за собой верхние боковые и передние зубы, а нижняя — перемещалась назад вместе с зубами нижней челюсти (рис. 137).

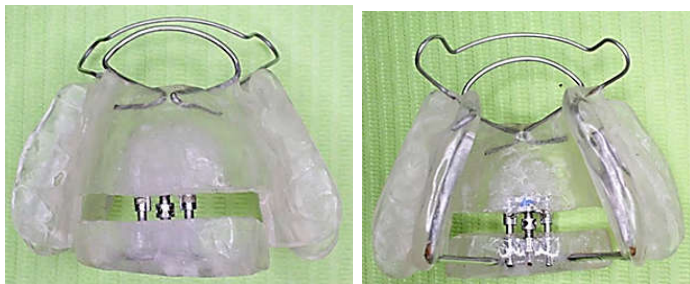

Рис. 137. Биогельный активатор Френкеля

При определении конструктивного прикуса в процессе изготовления активатора пациента просят максимально сместить нижнюю челюсть в дистальном направлении. Аппаратом можно пользоваться не только ночью, но и днем.

Также для коррекции мезиального прикуса используется еще один аппарат комбинированного действия — активатор Вундерера с винтом Вайзе (рис. 138).

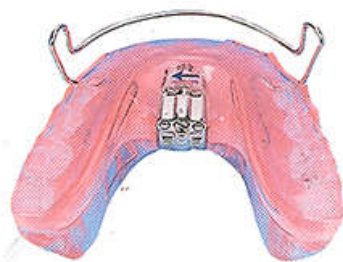


Рис. 138. Активатор Вундерера с винтом Вайзе

КОМПЛЕКСНЫЙ МЕТОД ЛЕЧЕНИЯ ЗУБОЧЕЛЮСТНЫХ АНОМАЛИЙ.

ОРТОДОНТИЧЕСКИЕ ПОКАЗАНИЯ К УДАЛЕНИЮ ПОСТОЯННЫХ ЗУБОВ

Не всегда можно исправить зубочелюстные аномалии, используя один метод лечения. Чем больше выражены нарушения, тем шире показания к применению нескольких методов.

Комплексный метод лечения зубочелюстных аномалий — это сочетание двух или более методов лечения. Миотерапия, протезирование, хирургическое вмешательство, массаж могут предшествовать аппаратному методу, сочетаться с ним или следовать за ним. Наиболее часто применяемая в ортодонтической практике комбинация методов — различные виды хирургического вмешательства с аппаратным лечением зубочелюстных аномалий.

К хирургическим вмешательствам в составе комплексного метода лечения аномалий зубочелюстной системы относятся:

- компактостеотомия;
- пластика уздечки верхней губы;
- пластика уздечки нижней губы и преддверия полости рта;
- пластика уздечки языка;
- создание доступа к коронке зуба, задержавшегося в прорезывании;
- удаление отдельных зубов по ортодонтическим показаниям.

Компактостеотомия используется для ускорения ортодонтического лечения при резко выраженных зубочелюстных аномалиях, а также для получения более стойких его результатов. Главное в этом методе не механическое ослабление костной ткани, а возникающая в ней в ответ на травму биологическая реакция воспаления. В результате компактостеотомии в кости возникает асептическое воспаление, которое сопровождается деминерализацией костной ткани, после чего активизируются репаративные процессы, облегчая перестройку костной ткани под воздействием ортодонтического лечения. Компактостеотомия проводится в период сформированного постоянного прикуса.

А. Т. Титова (1960–1962) разработала методику решетчатой компактостеотомии (рис. 139). На верхней челюсти решетчатая компактостеотомия проводится следующим образом: поочередно рассекают слизистую оболочку десны и надкостницу, один разрез производят в преддверии полости рта, другой — со стороны твердого неба, отступив на 2–3 мм от щеек зубов, подлежащих перемещению. Через первый разрез широко обнажают переднюю поверхность тела верхней челюсти и альвеолярный отросток. Круглым бором в кости просверливают углубления, проникающие через всю толщу ее компактного слоя. Эти углубления располагаются в шахматном порядке, в несколько рядов над корнями зубов, подлежащих перемещению, а также между и вдоль их лунок. Расстояние между отдельными углублениями и рядами составляет в среднем около 3–4 мм. Далее послеоперационную рану зашивают кетгутом.

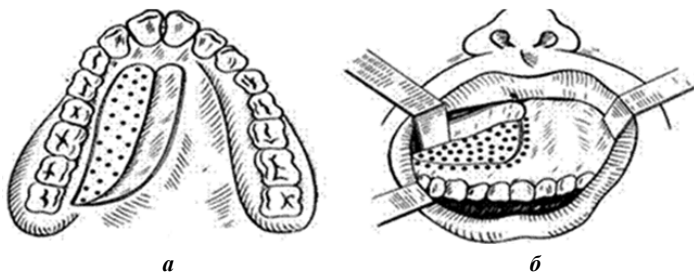


Рис. 139. Решетчатая компактостеотомия по А. Т. Титовой:
а — со стороны твердого неба; б — со стороны преддверия полости рта

На твердом небе слизисто-надкостничный лоскут отслаивают к середине неба. На альвеолярном и небном отростках верхней челюсти также делают множественные углубления в компактном слое кости. По окончании операции отслоенный лоскут укладывают на место, придавливают тампоном с йодоформом и фиксируют заранее подготовленной защитной пластинкой. Тампон и пластинку спустя 7–8 дней после операции удаляют.

Решетчатую компактостеотомию на нижней челюсти выполняют следующим образом: в участке обнаженной кости круглым бором делают углубления, проникающие на всю толщину компактного слоя. По краю челюсти, где кость особенно плотна и массивна, выполняют сквозные насечки. Рану мягких тканей послойно зашивают наглухо, снаружи на оперированный участок накладывают давящую повязку.

Для расширения верхнего зубного ряда и корпусного перемещения боковых зубов следует проводить компактостеотомию как с вестибулярной, так и с оральной сторон челюсти.

При показаниях к вестибулярному отклонению зубов и их вертикальному перемещению компактостеотомию делают с вестибулярной стороны альвеолярного отростка, а в области верхушек их корней для корпусного перемещения зубов и поворотов их по оси — как с вестибулярной, так и с небной стороны (рис. 140).

Для дистализации зубов компактостеотомию следует делать впереди и позади корней перемещаемых зубов.

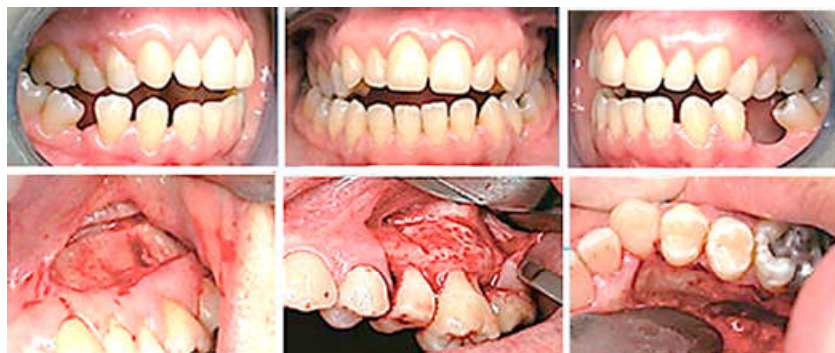


Рис. 140. Применение компактостеотомии с целью устранения сужения верхнего зубного ряда пациента К.

Деминерализация костной ткани, как правило, наступает к 12–14-му дню после компактостеотомии, т. е. в период наибольшей деструкции костной ткани в зонах ее нарушения (стадия размягчения костной ткани). Поэтому

ортодонтическое лечение целесообразно начинать на 12–16-й день после операции.

Срок активного ортодонтического лечения после хирургической подготовки ограничен — 2–2,5 месяца.

Применение компактостеотомии перед аппаратурным методом позволяет сократить сроки лечения зубочелюстных аномалий в 1,5 раза. В зависимости от степени выраженности зубочелюстных аномалий ортодонтическое лечение после компактостеотомии длится от 1 до 4 месяцев.

Пластика уздечки верхней губы. Наиболее распространенная аномалия уздечки верхней губы — ее низкое прикрепление. Эта патология является одной из причин возникновения диастемы на верхней челюсти, а также приводит к рецессии десны и развитию функциональных нарушений (нарушение произношения звуков, клапанной функции губ, жевания) (рис. 141).

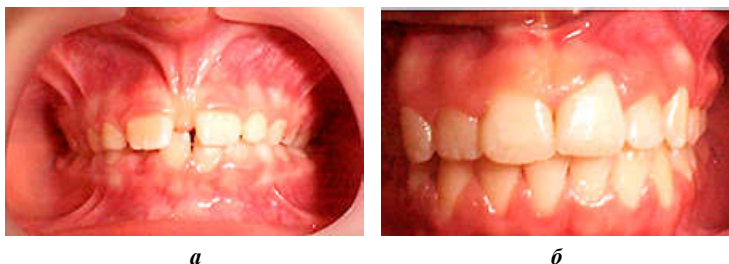

Рис. 141. Применение комплексного метода для лечения диастемы верхней челюсти: *а* — клиническая картина короткой уздечки верхней губы; *б* — результат комплексного лечения (хирургического и ортодонтического)

Для уточнения показаний к пластике уздечки верхней губы рекомендуется рентгенологическое исследование альвеолярного отростка в области корней центральных резцов (рентгенография срединного небного шва). Если на рентгенограмме в передней части срединного небного шва между корнями верхних центральных резцов выявляют узкую полосу, свидетельствующую об отсутствии костной ткани, то это — признак вплетения волокон уздечки верхней губы в срединный небный шов, что приводит к появлению диастемы. В таких случаях необходимо делать пластику уздечки верхней губы (рис. 142). В процессе хирургического вмешательства недостаточно поперечно рассечь уздечку, необходимо иссечь ее волокна, вплетающиеся в срединный небный шов. В ряде случаев для ускорения ортодонтического лечения производят компактостеотомию костной ткани в этой области.

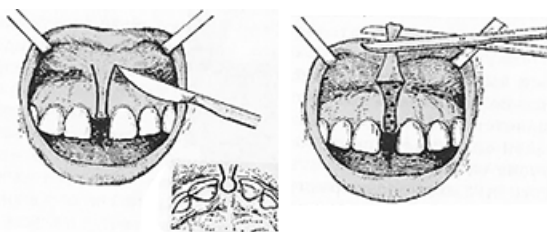


Рис. 142. Схема пластики уздечки верхней губы

Следует отметить, что при лечении диастемы рекомендуется выполнять пластику уздечки верхней губы *после закрытия промежутка между центральными резцами верхней челюсти*. При этом наилучший период для пластики уздечки верхней губы — начало прорезывания постоянных клыков.

Ошибочны пластика уздечки и отсрочка ортодонтического лечения в надежде на самостоятельное закрытие диастемы. Если после пластики уздечки между центральными резцами будет оставаться промежуток, то в нем в процессе заживления образуется рубцовая ткань, из-за чего при длительной отсрочке лечения может образоваться такая диастема, закрыть которую будет еще сложнее, чем прежнюю. В то же время, закрытие промежутка перед пластикой уздечки верхней губы предотвращает рецидив патологии.

Как правило, диастему удается полностью устранить до хирургического вмешательства. Однако если промежуток большой, а волокна уздечки имеют значительную толщину, полное закрытие диастемы перед хирургическим вмешательством может быть невозможно. В этом случае промежуток следует закрыть хотя бы частично, а ортодонтическое перемещение зубов навстречу друг другу должно быть возобновлено незамедлительно после френэктомии. При этом заживление происходит уже при отсутствии промежутка, и образующаяся рубцовая ткань стабилизирует зубы в правильном положении, а не создает препятствия для окончательного закрытия диастемы.

Пластика уздечки верхней губы может выполняться различными методами. В зависимости от строения уздечки применяются следующие методики: френотомия (рассечение уздечки верхней губы); френэктомия (иссечение уздечки верхней губы); френулопластика (перемещение места прикрепления уздечки верхней губы).

Независимо от того, как была закрыта диастема, она имеет тенденцию к рецидиву, поэтому после окончания лечения пациенту рекомендуется носить ретенционные аппараты. Ретенция результатов лечения может быть обеспечена теми же аппаратами, которыми была произведена коррекция, либо установкой несъемных ретейнеров.

Пластика уздечки нижней губы. Основными показаниями к пластике уздечки нижней губы являются хронический локализованный гингивит, рецессия десны в области нижних резцов и заболевания периодонта (рис. 143). Причиной вышеуказанных процессов является прикрепление уздечки нижней губы близко к вершине межрезцового сосочка при мелком преддверии полости рта (менее 5 мм). В случаях неправильного прикрепления уздечки при оттягивании нижней губы межзубной десневой сосочек отслаивается от шеек нижних центральных резцов.

Пластику короткой уздечки нижней губы лучше проводить после прорезывания нижних резцов, в возрасте 7–8 лет и старше.

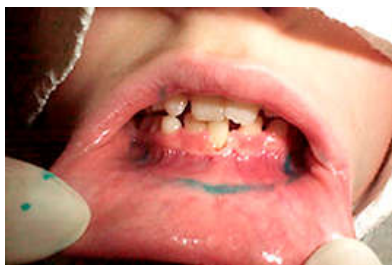

Рис. 143. Аномалия уздечки нижней губы и преддверия полости рта

При короткой уздечке нижней губы выполняют те же самые операции, что и при лечении короткой уздечки верхней губы.

Пластика уздечки языка. Укороченная уздечка языка замедляет рост нижней челюсти и приводит к ретрузии передней группы нижних зубов, может вызывать заболевания периодонта, в частности гингивит и рецессию десны в области нижних резцов. Устранение причины в виде укороченной уздечки языка способствует значительному ускорению ортодонтического лечения и помогает избежать рецидивов (рис. 144, 145).

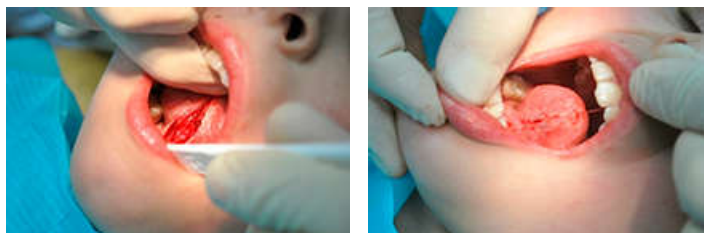

Рис. 144. Этапы френулотомии у ребенка 9 лет:
а — разрез уздечки; б — наложение швов

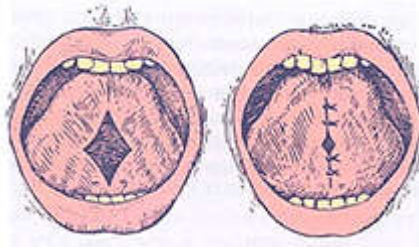


Рис. 145. Схема френулотомии

В младенческом возрасте короткая уздечка языка приводит к нарушению функций сосания и глотания. Если уздечка тонкая, в виде дубликатуры слизистой, производят ее рассечение до нормальных границ прикрепления. Техника выполнения френулотомии достаточно проста. Родитель удерживает ребенка, врач поднимает и фиксирует язык, и далее производит разрез по центру уздечки в поперечном направлении.

Рассечь укороченную уздечку языка лучше в первые дни жизни ребенка, т. к. в дальнейшем такая патология препятствует правильному развитию речи, приводит к формированию речевых дефектов и способствует появлению зубочелюстных аномалий.

Широкие уздечки оперируют путем перемещения встречных треугольных лоскутов по Лимбергу.

После рассечения уздечки у детей младшего возраста легче происходит перестройка мышц языка; в более старшем возрасте труднее преодолеть укоренившиеся привычки. После пластики уздечки языка многие дети не могут самостоятельно поднять его кончик, даже несмотря на то, что механическое препятствие устранено. Поэтому после френулотомии детям рекомендуют проводить миогимнастику. Речевые нарушения устраняют у логопеда.

Создание доступа к коронке зуба, задержавшегося в прорезывании.

В толще альвеолярного отростка после истечения оптимальных сроков прорезывания остаются зубы, у которых закончилось или заканчивается формирование корней. Чаще других зубов в анэрубции бывают центральные резцы, клыки и вторые премоляры.

Лечение анэрубции постоянных зубов носит комплексный характер и условно делится на 2 этапа. На *I этапе* хирургическим путем обнажают коронку зуба. Одним из обязательных условий является удаление костной ткани вокруг коронковой части зуба с освобождением его экватора. Далее выполняют компактостеотомию (по направлению вытяжения зуба) для облегчения последующей ортодонтической тракции зуба. На *II этапе* на зубе укрепляют брекет или кнопку для последующего вытяжения его с помощью

ортодонтического аппарата (рис. 146). Ортодонтическое лечение ускоряется, если при обнажении коронок зубов в анэрубции производится компактоosteотомия в области альвеолярного отростка обнажаемого зуба.

Перед операцией необходимо оценить наличие места в зубном ряду для перемещаемого зуба. Если его недостаточно, необходимо решить вопрос о создании необходимого места путем перемещения соседних зубов, расширения зубного ряда или удаления отдельных зубов. Если на пути перемещения зуба есть препятствие, его необходимо устранить. Так, например, сначала удаляют сверхкомплектные зубы, а спустя 2–4 месяца во время повторной операции обнажают коронку зуба, задержавшегося в прорезывании.

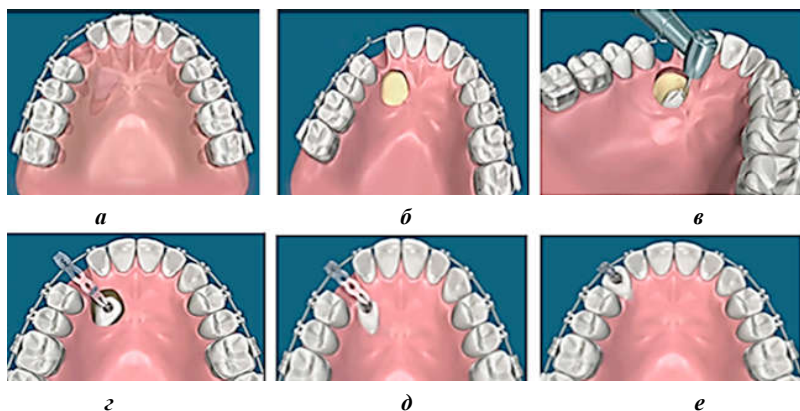


Рис. 146. Схема лечения анэрубции зуба 13:

а — положение зуба 13 в альвеолярном отростке; *б* — отслойка слизисто-надкостничного лоскута; *в* — обнажение коронки зуба 13; *з, д* — установка ортодонтической кнопки, вытяжение зуба; *е* — окончательная установка зуба в зубную дугу

Метод Хотца (R. Hotz) — серийное последовательное удаление отдельных зубов или их групп. Хотц назвал свой метод «управление прорезыванием зубов посредством экстракции».

Для проведения последовательного удаления зубов методом Хотца необходимо наличие следующих условий:

- 1) отсутствие у пациента скелетных форм зубочелюстных аномалий;
- 2) нейтральное соотношение челюстей;
- 3) нормальное резцовое перекрытие;
- 4) значительный дефицит места в зубном ряду (10 мм и более).

Метод Хотца включает следующие мероприятия (рис. 147):

- 1) удаление временных клыков при недостатке места для боковых резцов;
- 2) удаление первых временных моляров, когда приближаются зачатки первых постоянных премоляров;

3) массаж альвеолярного отростка в области зачатка первого постоянно-го премоляра для ускорения его прорезывания;

4) удаление первых постоянных премоляров для прорезывания на их место постоянных клыков.

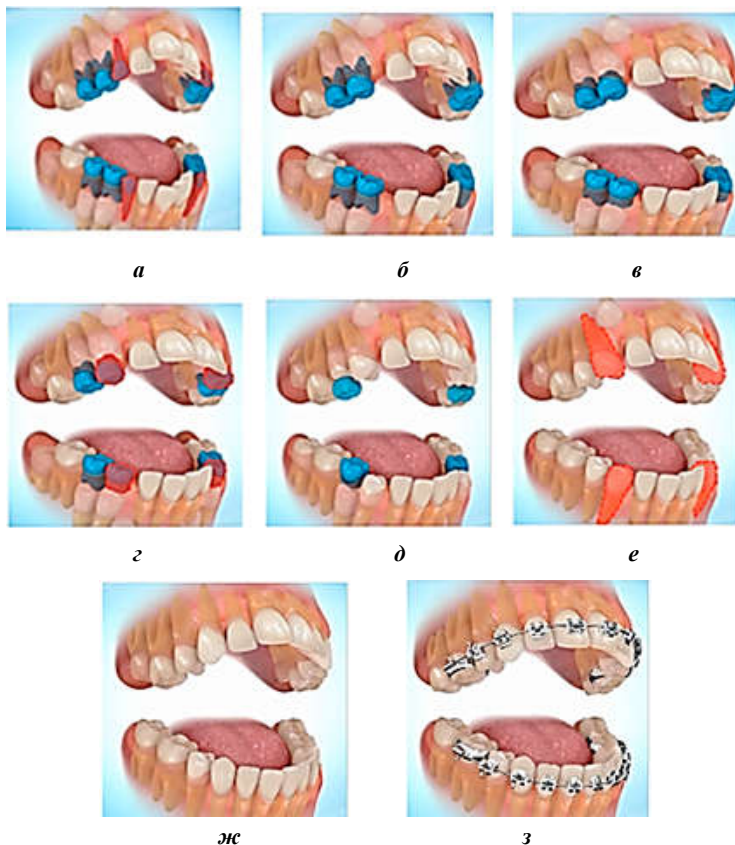


Рис. 147. Схема комплексного лечения с применением метода Хотца: *а* — удаление временных клыков; *б, в* — нормализация положения резцов; *г* — удаление первых временных моляров; *д* — прорезывание первых премоляров; *е* — удаление первых премоляров; *ж* — прорезывание и установка клыков; *з* — окончательное выравнивание зубов с применением мультибондинг-системы

Если имеется значительный дефицит места и все этапы последовательного удаления проводились своевременно, то при помощи данного метода может быть обеспечено полное закрытие промежутков и относительно нор-

мальное размещение зубов без использования каких-либо ортодонтических аппаратов. Однако подобный положительный результат встречается редко, и подавляющему большинству пациентов требуется лечение при помощи несъемной аппаратуры для обеспечения правильного расположения зубов, смыкания челюстей и создания параллельности корней.

Таким образом, при нейтральном соотношении зубных рядов показано последовательное удаление зубов на верхней и нижней челюстях. Модификацией методики Хотца является удаление отдельных зубов на верхней челюсти при дистальном прикусе при выпуклом профиле лица. При мезиальном прикусе удаление проводят на нижней челюсти, если отсутствует макроглоссия.

Начинать лечение с применением метода последовательного удаления зубов желательно после прорезывания центральных и боковых резцов на обеих челюстях. Перед началом лечения обязательным условием является проведение ортопантомографии челюстей для уточнения наличия зачатков вторых премоляров.

Недостаток метода Хотца — необходимость длительного (3,5–4 года) наблюдения за пациентами.

Ортодонтические показания к удалению постоянных зубов. Из различных групп постоянных зубов чаще удаляют первые премоляры, в некоторых случаях — другие зубы: центральные или боковые резцы, клыки, вторые премоляры, первые постоянные моляры. Показания к удалению зубов при сужении зубных рядов, мезиальном смещении боковых зубов, несоответствии в величине сегментов зубных рядов, а также размеров апикальных базисов челюстей определяют путем клинического обследования, измерения диагностических моделей челюстей и изучения боковых телерентгенограмм лицевого скелета. Изучение диагностических моделей челюстей позволяет выявить несоответствие в ширине коронок зубов и их апикального базиса (метод Н. Г. Снагиной), нарушение соотношения сегментов зубных рядов (метод Герлаха), мезиальное смещение верхних боковых зубов (метод Шмудта). Анализ данных обследования позволяет обосновать решение вопроса о показаниях к удалению зубов и наметить зубы, подлежащие удалению.

Ортодонтические показания к удалению зубов:

1. Абсолютная макроденция — сумма ширины коронок четырех верхних резцов равна 35 мм и больше, а нижних — 28 мм и больше.

2. Относительная макроденция при узком лице (по индексу Гарсона 88–92,9 %) — сумма мезиодистальных размеров верхних резцов составляет 33–34 мм, нижних — 25–27 мм.

3. Преждевременное удаление временных зубов и последующее укорочение зубного ряда за счет мезиального смещения боковых зубов более чем на 4 мм.

4. Дефицит места для боковых зубов 5–9 мм в сочетании с протрузией передней группы зубов.

5. Укорочение зубной дуги более чем на 10 мм.

6. Недоразвитие нижней челюсти, чрезмерное развитие верхней челюсти при дистальном соотношении зубных рядов — показано удаление отдельных зубов на верхней челюсти при выпуклом профиле лица.

7. Недоразвитие верхней челюсти, чрезмерное развитие нижней челюсти при мезиальном прикусе — показано последовательное удаление отдельных зубов на нижней челюсти при отсутствии макроглоссии.

ХИРУРГИЧЕСКИЙ МЕТОД ЛЕЧЕНИЯ ЗУБОЧЕЛЮСТНЫХ АНОМАЛИЙ

Хирургический метод (ортогнатическая хирургия) показан при скелетных аномалиях, при которых консервативные методы лечения не позволяют достичь желаемого результата. К ним относятся:

1. Тяжелые формы зубочелюстных аномалий при II классе по Энгляю.

2. Тяжелые формы зубочелюстных аномалий при III классе по Энгляю.

3. Тяжелые формы открытого или глубокого прикуса.

4. Выраженная асимметрия лица.

5. Выраженная макрогнатия или микрогнатия одной или обеих челюстей.

6. Костные заболевания ВНЧС.

Ортогнатическая хирургия развивается еще с 20-х гг. XX в., но до 1970-х гг. такие операции делались очень редко.

Следует подчеркнуть, что реконструктивные операции на костях лицевого скелета проводятся, когда замедляется (12–14 лет) или останавливается (17–18 лет) рост костей лицевого скелета. Большинство челюстно-лицевых хирургов все же оперирует таких пациентов после 17–18 лет, за исключением лиц с костными заболеваниями ВНЧС, когда операция на костях проводится по функциональным показаниям в любом возрасте, сразу же после постановки диагноза.

Этапы хирургического метода:

1. Ортодонтическое лечение перед ортогнатической операцией (лечащий врач — ортодонт). Ортодонтическое лечение начинается за несколько месяцев до операции, для того чтобы устранить аномалии отдельных зубов и нормализовать форму зубных рядов.

2. Ортогнатическая операция (лечащий врач — челюстно-лицевой хирург).

3. Окончательное ортодонтическое лечение (лечащий врач — ортодонт). Послеоперационная фаза ортодонтического лечения предполагает создание плотных фиссурно-бугорковых контактов между зубами и окончательную нормализацию формы зубных дуг и отдельных зубов.

Для хирургической коррекции нижней челюсти проводят:

1. Билатеральную сагиттальную расщепленную остеотомию ветви нижней челюсти. Упомянутая методика может использоваться для перемещения нижней челюсти как вперед, так и назад (рис. 148).

2. Трансоральную вертикальную косую остеотомию ветви — применяется только для смещения нижней челюсти кзади (рис. 149).

3. Гениопластику — эта методика позволяет переместить подбородок влево или вправо, вперед или назад, вверх или вниз.

Среди **операций, выполняемых на верхней челюсти**, в настоящее время практически во всех случаях используется остеотомия по LeFort I (рис. 150) — с помощью этой методики можно переместить верхнюю челюсть вверх и (или) вперед, но перемещение всей верхней челюсти назад выполнить довольно трудно.

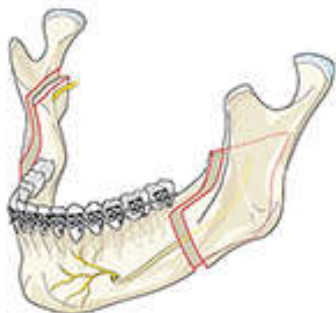


Рис. 148. Билатеральная сагиттальная расщепленная остеотомия нижней челюсти

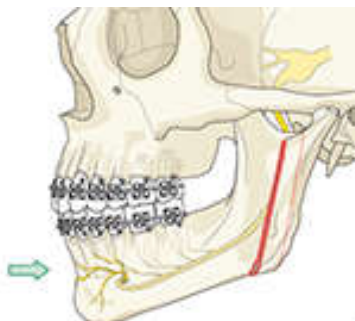


Рис. 149. Трансоральная вертикальная косая остеотомия

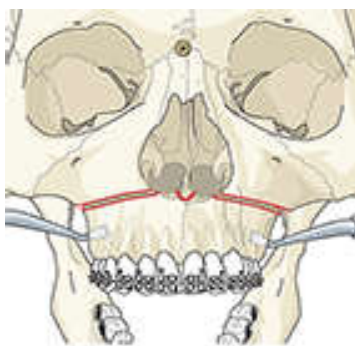


Рис. 150. Остеотомия по LeFort I

Часто проведение оперативного вмешательства только на одной челюсти не позволяет достичь желаемого эстетического и функционального результата, и в таком случае для обеспечения стабильного результата лечения требуется проведение оперативного вмешательства на обеих челюстях.

Техника и способы проведения реконструктивных операций на костях лицевого скелета достаточно подробно и хорошо изложены в учебниках по челюстно-лицевой хирургии и хирургической стоматологии для взрослых.

ПРОТЕТИЧЕСКИЙ МЕТОД ЛЕЧЕНИЯ ЗУБОЧЕЛЮСТНЫХ АНОМАЛИЙ

Преждевременное удаление временных зубов в смешанном прикусе встречается у 50–75 % детей и приводит к различным морфологическим и функциональным нарушениям в зубочелюстной системе, степень выраженности которых зависит от давности дефектов. Последствиями такого удаления являются мезиальное смещение и наклон первых постоянных моляров, дефицит места в зубной дуге для премоляров и их анэрубция, прорезывание постоянных клыков вне зубной дуги, зубоальвеолярное удлинение в области зубов-антагонистов, укорочение и сужение зубных дуг, нарушения прикуса в сагиттальной, вертикальной и горизонтальной плоскостях. В связи с этим особую актуальность приобретает своевременное замещение дефектов зубных рядов, т. е. протетическое лечение.

Протетический метод включает восстановление анатомической формы разрушенных временных и постоянных зубов, а также устранение дефектов зубных рядов с целью нормализации функций зубочелюстной системы и предотвращения смещения соседних и противостоящих зубов в сторону дефектов.

Цель зубочелюстного протезирования — предупреждение неблагоприятных последствий разрушения и потери зубов, т. е. развития функциональных и морфологических отклонений.

Показания к зубному протезированию в период временного и смешанного прикуса:

1. Нарушение целостности коронок временных моляров, при котором восстановление дефекта терапевтическим методом невозможно.
2. Наличие пломбированных временных моляров с ослабленными стенками, анатомическая форма которых не может быть восстановлена с помощью пломб.
3. Субтотальные и тотальные посттравматические дефекты без вскрытия полости зуба.
4. Тенденция к развитию зубоальвеолярного удлинения и деформации окклюзионной плоскости.
5. Удаление временных зубов за год и более до прорезывания постоянных.

6. Дефекты зубных рядов при множественной адентии.

7. Зубочелюстные аномалии в сочетании с дефектами зубных рядов, нарушение речевой функции и наличие вредной привычки (прокладывание языка в область дефекта).

8. Значительное недоразвитие верхней челюсти при врожденной расщелине губы и неба.

Показания к зубному протезированию у подростков с постоянным прикусом:

1. Значительное разрушение коронок зубов вследствие кариеса, гипоплазии эмали, патологической стираемости, клиновидных дефектов, анатомическая форма и высота которых не могут быть восстановлены пломбированием.

2. Эстетическое протезирование при аномальной форме, цвете отдельных зубов.

3. Врожденная множественная адентия постоянных зубов.

4. Нарушение процесса становления высоты прикуса на III этапе физиологического подъема в связи с ранним разрушением и удалением вторых постоянных моляров.

5. Замещение дефектов зубных рядов.

6. Замещение дефектов челюстей после оперативных вмешательств по поводу опухолей и опухолеподобных образований.

В детском возрасте применяют съемные и несъемные протезы. К съемным протезам относят частичные съемные пластиночные протезы и протезы-аппараты, к несъемным — восстановительные постоянные и временные коронки, вкладки.

Съемные протезы изготавливают из пластмассы. В связи с ростом челюстей у детей съемные протезы подлежат замене: в период временного прикуса — через 6–8 месяцев, в смешанном прикусе — через 10–12 месяцев, при постоянном прикусе — через 1,5 года. По мере прорезывания постоянных зубов в протезе постепенно выпиливают пластмассу, а после прорезывания всех постоянных зубов протез снимают. При отсутствии зачатков постоянных зубов рекомендуют пользоваться съемными протезами до 16 лет, в дальнейшем они могут быть заменены по показаниям на другие конструкции.

Особенности частичных съемных протезов у детей:

1. Задняя граница базиса протеза проходит позади последних моляров.

2. Протезы обязательно должны быть снабжены фиксирующими кламмерами.

3. Передние зубы устанавливают «на приточке», поскольку искусственная десна может сдерживать оппозиционный рост костной ткани, а боковые — на искусственной десне.

4. При сочетании дефектов зубных рядов с зубочелюстными аномалиями применяют съемные аппараты-протезы, в которых в базисе протеза укрепляют ортодонтические элементы, такие как винты, пружины, наклонные плоскости, накусочные площадки, вестибулярные дуги. После устранения аномалии прикуса такой аппарат-протез заменяют обычным съемным пластиночным протезом.

Коронки могут быть временными и постоянными. Постоянными коронками у детей покрывают разрушенные кариесом и запломбированные временные моляры для сохранения их в полости рта до прорезывания постоянных зубов и для восстановления функции жевания (рис. 151). Коронки предохраняют зубы от дальнейшего разрушения, восстанавливают контакт с соседними зубами.

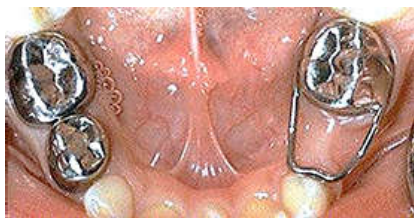

Рис. 151. Восстановительные коронки на временных зубах

При изготовлении постоянных коронок у детей зубы необходимо препарировать алмазными борами. Коронки не погружают под десну.

Временные коронки (кольца) у детей применяют:

- 1) для улучшения фиксации ортодонтических аппаратов;
- 2) покрытия постоянных зубов при травме;
- 3) фиксации несъемных профилактических аппаратов.

При подготовке зубов под временные коронки проводят естественную сепарацию с применением эластических сепарационных лигатур (рис. 152), зубы под временные коронки (кольца) не препарируют, временную коронку не погружают под десну.

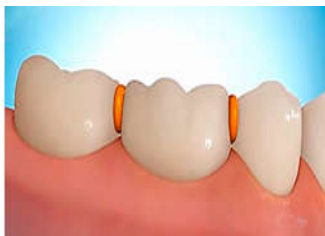

Рис. 152. Естественная сепарация области контактных пунктов зуба 16 с применением эластических сепарационных лигатур

Вкладки позволяют полностью восстановить анатомическую форму постоянного зуба, создать контактные пункты с соседними зубами, предотвратить зубоальвеолярное удлинение зубов-антагонистов, восстановить жевательную функцию.

Для изготовления вкладок используют сталь, пластмассу, керамику, композитные материалы. Противопоказанием к применению вкладок являются биологическая неполноценность твердых тканей зуба, наличие нескольких кариозных полостей в коронке зуба, тесное положение зубов, бруксизм.

Чтобы сохранить место в зубном ряду для прорезывания постоянных зубов при преждевременном удалении временных зубов, применяют **местосохраняющие аппараты**. Критерием выбора местосохраняющих аппаратов являются: возраст ребенка, состояние опорных зубов, локализация и протяженность дефектов зубных рядов, длина зубного ряда, наличие сопутствующих аномалий зубочелюстной системы, данные ортопантомограммы.

При преждевременном удалении временных зубов для предотвращения смещения соседних зубов и развития зубочелюстных деформаций пациенту с *малыми (отсутствует 1 зуб) односторонними ограниченными дефектами зубных рядов, укорочением зубного ряда до 1 мм*, а также *при наличии зачатков постоянных зубов на ортопантомограмме челюстей* устанавливают ортодонтические кольца с распорками из проволоки диаметром 1–1,2 мм.

Распорка применяется при ограниченном дефекте зубного ряда после преждевременной потери одного временного зуба. Она позволяет осуществлять хорошую гигиену полости рта и не препятствует росту челюстей. Кольцо с распоркой находится в полости рта до начала прорезывания постоянного зуба, способствуя сохранению для него места в зубном ряду (рис. 153).

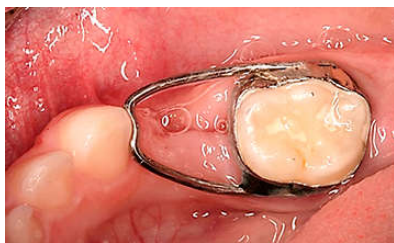

Рис. 153. Ортодонтическое кольцо с распоркой

Детям с *малыми (отсутствует 1–2 зуба) двусторонними ограниченными дефектами зубных рядов, укорочением зубного ряда до 1 мм на нижней челюсти* изготавливают лингвальные дуги с ортодонтическими кольцами на опорные зубы. Лингвальные дуги делают из проволоки диаметром 1–1,2 мм и припаивают к ортодонтическим кольцам с оральной поверхности зубов (рис. 154).

Пациентам с малыми (отсутствует 1–2 зуба) двусторонними ограниченными дефектами зубных рядов, укорочением зубного ряда до 1 мм на верхней челюсти изготавливают упор Хансе в виде ортодонтических колец на опорные зубы (первые постоянные моляры), небной дуги и пластмассового упора в передней трети твердого неба на уровне поперечных небных складок, $d = 1$ см (рис. 155).

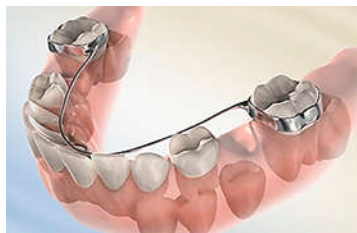

Рис. 154. Лингвальная дуга с ортодонтическими кольцами

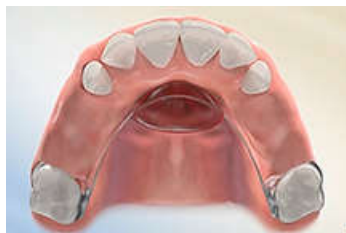

Рис. 155. Аппарат Хансе

Вышеуказанные несъемные конструкции находятся в полости рта до прорезывания постоянных зубов, способствуя сохранению для них места в зубном ряду. Аппараты просты в изготовлении, не нарушают эстетики, функций жевания и речи, не оказывают вредного воздействия на эмаль зубов, позволяют осуществлять хорошую гигиену полости рта и не препятствуют росту челюстей. Применение данных аппаратов не требует сотрудничества с пациентом; адаптация к ним происходит в течение 2–3 дней.

Детям, имеющим большие (3 и более зуба) по протяженности дефекты зубных рядов, а также их укорочение более 1 мм и зубоальвеолярное удлинение в области зубов-антагонистов изготавливают частичные съемные пластиночные протезы (рис. 156).

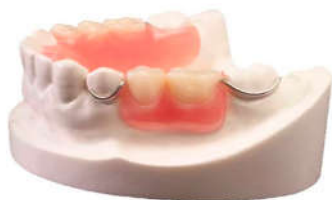

Рис. 156. Частичный съемный пластиночный протез

Применение частичных съемных пластиночных протезов с клammerной фиксацией позволяет не только сохранять место в зубном ряду до прорезывания постоянных премоляров, но и восстанавливать функцию жевания. По мере прорезывания постоянных зубов в базисе протеза выпиливают со-

ответствующий участок для обеспечения беспрепятственного прорезывания зубов и правильного установления их в зубной дуге.

Частичный съемный пластиночный протез удобен с точки зрения простоты конструкции и функциональных требований. Однако использование частичного съемного пластиночного протеза нецелесообразно, если у пациента множественный кариес или плохая гигиена полости рта.

Если преждевременная потеря временных зубов сочетается с аномалиями положения зубов, нарушением формы и размеров зубных рядов, детям, нуждающимся в коррекции прикуса и размеров зубных дуг, изготавливают *аппараты-протезы* с пружинами, винтами, окклюзионными накладками, насочными площадками (рис. 157).

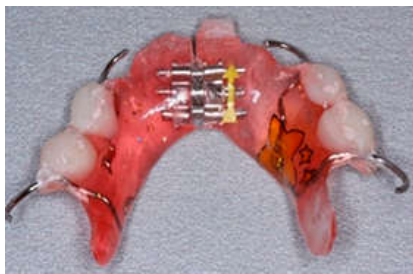

Рис. 157. Аппарат-протез

К выбору конструкции ортодонтических аппаратов-протезов подходят индивидуально. Ортодонтическое лечение заключается в первую очередь в создании места в зубном ряду для постоянных зубов из-за дефицита в результате ранней потери временных зубов и мезиального наклона соседних зубов в сторону дефекта.

Адаптация к съемным протезам происходит в течение 5–7 дней.

Местосохраняющие аппараты в смешанном прикусе требуют постоянного контроля со стороны врача-ортодонта, т. к. постоянные зубы в этом возрасте прорезываются, а временные выпадают. В связи с этим необходимо проводить наблюдение за детьми с несъемными местосохраняющими аппаратами каждые 3–4 месяца, а замену частичных съемных пластиночных протезов выполнять 1 раз в год. Если временные опорные зубы выпали, нужно изменить конструкцию аппарата, используя для опоры постоянные зубы. Местосохраняющие аппараты обязательно снимаются после начала прорезывания постоянных зубов.

СПИСОК ИСПОЛЬЗОВАННОЙ ЛИТЕРАТУРЫ

1. *Хорошилкина, Ф. Я.* Ортодонтия : учеб. пособие / Ф. Я. Хорошилкина. 2-е изд., испр. и доп. Москва : МИА, 2010. 591 с.
2. *Проффит, У. Ф.* Современная ортодонтия / У. Ф. Проффит ; пер. с англ. ; под ред. Л. С. Персина. Москва : МЕДпресс-информ, 2019. 712 с.
3. *Митчелл Л.* Основы ортодонтии / Л. Митчелл ; пер. с англ. ; под ред. Ю. М. Малыгина. 2-е изд. Москва : ГЭОТАР-Медиа, 2017. 336 с.
4. *Мияшита, К.* Атлас рентгенологической цефалометрии / К. Мияшита. Москва : Азбука, 2012. С. 25–35.
5. *Накаджима, Э.* Изгибание ортодонтической проволоки. Практическое руководство / Э. Накаджима ; пер. А. Островский. Москва : Азбука, 2011. 87 с.
6. *Персин, Л. С.* Ортодонтия. Современные методы диагностики аномалий зубов, зубных рядов и окклюзии / Л. С. Персин. Москва : ГЭОТАР-Медиа, 2017. 160 с.
7. *Сармент, Д.* Конусно-лучевая компьютерная томография : прикладное использование в стоматологии и смежных областях медицины : научно-практическое руководство / Д. Сармент ; пер. с англ.; под ред. С. А. Кутяева. Москва : ТАРКОММ, 2014. 316 с.

ОГЛАВЛЕНИЕ

Введение	3
Ортодонтия как раздел стоматологии. История и направления развития специальности	4
Организация ортодонтической помощи в Республике Беларусь.....	7
Оснащение ортодонтического кабинета, ортодонтический инструментарий	10
Оттиски и оттисковые материалы, применяемые в ортодонтии	14
Классификация оттисков и техника их получения	14
Классификация оттисковых материалов и их свойства	19
Ортодонтические аппараты: назначение, классификация, техника изготовления	25
Классификация ортодонтических аппаратов, виды сил, применяемые в ортодонтии	25
Принципы конструирования ортодонтических аппаратов	34
Металлические элементы съемных ортодонтических аппаратов.....	35
Базис ортодонтического аппарата. Методы изготовления ортодонтических аппаратов	46
Ортодонтические винты: назначение, виды, конструктивные особенности. Правила установки в ортодонтические аппараты	53
Понятие о норме и патологии в ортодонтии	61
Норма прикуса в различные периоды его формирования	63
Классификация зубочелюстных аномалий	66
Диагностика зубочелюстных аномалий.....	69
Порядок постановки ортодонтического диагноза.....	70
Клинические методы диагностики. Функциональные клинические пробы	71
Антропометрический метод диагностики	76
Функциональные методы диагностики	101
Рентгенологический метод диагностики	106
Методы лечения зубочелюстных аномалий в различные периоды формирования прикуса	118
Применение миотерапии в ортодонтии.....	119
Аппаратурный метод лечения зубочелюстных аномалий	125
Комплексный метод лечения зубочелюстных аномалий. Ортодонтические показания к удалению постоянных зубов	140
Хирургический метод лечения зубочелюстных аномалий.....	150
Протетический метод лечения зубочелюстных аномалий	152
Список использованной литературы.....	158

Учебное издание

Токаревич Игорь Владиславович
Кипкаева Лариса Владимировна
Горлачёва Татьяна Владимировна и др.

ОБЩАЯ ОРТОДОНТИЯ

Учебное пособие

Ответственный за выпуск Я. И. Тимчук
Редактор Ю. В. Киселёва
Компьютерная вёрстка А. В. Янушкевич

Подписано в печать 11.12.23. Формат 60×84/16. Бумага писчая «Хегох office».

Ризография. Гарнитура «Times».

Усл. печ. л. 9,30. Уч.-изд. л. 8,15. Тираж 100 экз. Заказ 680.

Издатель и полиграфическое исполнение: учреждение образования
«Белорусский государственный медицинский университет».

Свидетельство о государственной регистрации издателя, изготовителя,
распространителя печатных изданий № 1/187 от 24.11.2023.

Ул. Ленинградская, 6, 220006, Минск.