

Клинико-биологические особенности и результаты лечения диффузной В-крупноклеточной лимфомы у детей и подростков

ГУ «Республиканский научно-практический центр детской онкологии и гематологии»

На период 1990-2005 гг. диагноз диффузной В-крупноклеточной лимфомы (ДВККЛ) был установлен у 29 больных в возрасте 0[^] 18 лет, что составило 9% в структуре чеходжипеких лимфом у детей. Была выявлена морфологическая, клиническая и цитогенетическая гетерогенность ДВККЛ. Показатели OS и EFS для всех больных составили соответственно 74% и 66% (медиана наблюдения-48 мес.), EFS больных, получивших лечение по протоколам ЛСОР и ВФМм-67% и 75%. Протоколы NHL-BF/M-90,95m является высокоэффективными схемами лечения ДВККЛ, однако высокая частота рецидивов (20%) свидетельствует о неоправданности принятой модификации и протоколе NHL-BF/M-90m для лечения распространенных форм ДВККЛ. Целесообразность введения ритуксимаба в индукционную терапию требует дальнейших исследований. Ключевые слова: неходжжтская лимфома, дети, лечение.

Диффузная В-крупноклеточная лимфома (ДВККЛ) составляет от 10 до 20% от неходжжинских лимфом (НХЛ) у детей [1-3]. Характеризуется диффузной пролиферацией крупных опухолевых клеток с В-зрелым фенотипом и реарранжировками В-клеточных генов. [1-5]. ДВККЛ вариабельна по клиническому течению без какой-либо закономерности между первичной локализацией и гистологическим вариантом. Одинаково часто возникает в периферических лимфоузлах, в грудной клетке и брюшной полости, в области головы и шеи. Реже местом первичной локализации могут быть мягкие ткани, кожа и кости. Генерализация процесса с поражением центральной нервной системы и костного мозга встречается реже, чем при других типах НХЛ у детей (от 5 до 10%) [2-3, 6-7]. ДВККЛ – морфологически гетерогенная опухоль, и в зависимости от преобладания клеточного состава выделяют несколько вариантов, из которых у детей встречается иммунобластный (наиболее часто), центробластный, анапластический и редкий вариант с обогащением Т-клетками/гистиоцитами (Т-cell/histiocyte rich) (8% от ДВККЛ), который характеризуется наличием небольшого количества крупных опухолевых В-клеток на фоне интенсивной инфильтрации реактивными Т-клетками [8-10]. Первичная медиастинальная В-крупноклеточная лимфома (ПМВККЛ) со склерозом была условно выделена в качестве отдельной категории в последней классификации ВОЗ [8]. Относительно недавно у детей был описан редкий вариант, при котором опухолевые клетки (плазмобласты, иммунобласты) экспрессируют антиген киназы анапластической лимфомы (ALK+). Течение заболевания при этом варианте агрессивное и при распространенных стадиях во всех описанных случаях больные погибли после возврата болезни [11-14].

Большинство ДВККЛ экспрессируют моноклональный поверхностный IgM, В-клеточные антигены CD19, CD20, CD22, CD79a и не экспрессируют CD10, CD5 и TdT. Анапластический вариант экспрессирует CD30 (Ki-1) антиген. При других

вариантах, несмотря на отсутствие признаков анаплазии, в 10-20% случаев (чаще при медиастинальной) также выявляется экспрессия CD30 антигена как неспецифического маркера активации реактивных клеток, однако степень экспрессии в таких случаях ниже, чем при анапластической крупноклеточной лимфоме, и не является индикаторной [3, 9, 15]. При ALK-позитивном варианте опухолевые клетки не экспрессируют большинство В-клеточных маркеров и имеют иммунофенотип CD20-, CD79a-, CD19 каппа/лямбда+, CD138+, CD30-, IgA+, ALK+, EMA+ [11-14].

Первичная медиастинальная лимфома из активированных дендритных В-клеток тимуса составляет около 25% от ДВККЛ у детей до 18 лет, чаще у девочек-подростков [15-16]. Для нее характерны своеобразные коллагеновые разрастания стромы, которые могут варьировать от широких склерозированных лент до паутинообразного склероза, окружающего мелкие группы клеток. Опухолевые клетки негативны к IgG, CD21, CD10 и в ряде случаев экспрессируют CD30 (фокально, слабой интенсивности) [15, 17-18]. Клинически характеризуется значительной медиастинальной массой, нередко с вовлечением соседних структур средостения и сдавлением верхней полой вены. Профиль генной экспрессии ПМВККЛ значительно отличается от других вариантов ДВККЛ, однако имеет сходство с молекулярным профилем лимфомы Ходжкина [17-18].

В большинстве случаев ДВККЛ у детей выявляются множественные хромосомные нарушения. Кариотип обычно очень сложный, часто полиплоидный [19]. Количественные нарушения преобладают над качественными с абберациями X-хромосомы почти в 80% случаев [19-21]. Примерно в 30% случаев ДВККЛ у взрослых определяется транслокация t(14;18)(q32;q21), что приводит к гиперэкспрессии опухолевыми клетками BCL2 белка и снижению уровня апоптоза [3, 5, 21]. У детей с ДВККЛ эта транслокация выявляется чрезвычайно редко [3, 19-20]. Напротив, в 30% случаев детских ДВККЛ выявляются аномалии протоонкогена BCL6, являющиеся результатом реаранжировок с вовлечением участка 3q27 [t(3;14)(q27;q32), t(3;22)(q27;q11), t(2;3)(p12;q27)] [5, 19-20]. Гиперэкспрессия BCL6 гена приводит к усилению пролиферативной способности В-лимфоцитов и развитию высокозлокачественных В-клеточных лимфом у детей. В 38% случаев ДВККЛ у детей выявляется характерная для лимфомы Беркитта транслокация t(8;14)(q24.1;q32), ассоциированная с CMYC онкогеном, прогностическое значение которой для этой группы больных не определено [5, 19-20]. У взрослых эта транслокация выявляется менее чем в 10% случаев [5, 16]. При ALK-позитивном варианте активация ALK-рецептора является результатом реаранжировки с вовлечением CLTC гена на 17q23 [t(2;17)(p23;q23)/ген CLTC-ALK] [11-14]. На основании профиля генной экспрессии у взрослых больных ДВККЛ выделяют germinal center-like и activated B-like подварианты, причем прогностическая значимость такого разделения несомненна, и germinal center-like подвариант является достоверно более благоприятным [22-26]. У детей первые данные о подобных исследованиях были опубликованы только в этом году. Было установлено подавляющее преимущество germinal center-like подварианта, что объясняет хорошие результаты лечения, причем ни в одном случае (из 53 обследованных) не была выявлена t(14;18)(q32;q21), которая выявляется в 15% случаев germinal center-like подварианта у взрослых [27]. Эти результаты подтверждают, что ДВККЛ у детей патогенетически отличаются от таковых у взрослых и представляют собой

биологически уникальную подгруппу.

В настоящее время основным методом лечения ДВККЛ у детей является программная полихимиотерапия (ПХТ) короткими интенсивными курсами продолжительностью от 2 до 6 месяцев, которая позволяет вылечить 65-95% больных в зависимости от стадии и гистологического подварианта [2-3, 6-7, 16, 28-32]. Стратифицированный подход к терапии привел к интенсификации и значительному росту выживаемости больных высокой группы риска, а также к редукции терапии и, соответственно, токсичности для больных низкой группы риска без ухудшения отдаленных результатов. Выживаемость больных с ПМВККЛ несколько хуже, чем остальных с III стадией ДВККЛ (3-летняя EFS 66-70%), что послужило основой для модификации терапевтических схем для этой категории больных в ряде текущих исследований [16, 32]. Роль хирургического лечения в настоящее время минимальна, желательно радикальное удаление локальных резектабельных опухолей и не оправдана резекция с целью снижения массы опухоли или проведение высокотравматичных операций, отсрочивающих начало химиотерапии. Лучевая терапия в программе 1-ой линии лечения ДВККЛ у детей не применяется. В отдельных случаях проводят облучение остаточной опухоли в средостении при первичной медиастинальной ДВККЛ с возможной, однако недоказанной, эффективностью из-за малого числа наблюдений [15-16].

Проведение высокодозной ПХТ с ауто-или аллотрансплантацией периферической стволовой клетки, а также иммунотерапии оправданы при лечении больных с рефрактерными формами и рецидивами [33-35].

Целью исследования являлись изучение встречаемости, клинико-биологическая характеристика и анализ результатов лечения ДВККЛ у детей и подростков Беларуси.

Пациенты и методы исследования

За 16-летний период диагноз ДВККЛ был установлен у 29 больных на основании морфологических и иммунологических критериев, определенных в классификации ВОЗ. Диагноз верифицирован в результате гистологического исследования у всех детей. Иммунофенотипирование было выполнено 21 (72%) больному: методом иммуногистохимии парафиновых срезов с использованием панели моноклональных антител к антигенам CD20, CD79a, CD3, CD45, CD30 – в 20 случаях, методом проточной цитофлуориметрии – в 1. В 4 случаях (в 1993-1994 гг.) пересмотр морфологических препаратов и иммуногистохимическое исследование были выполнены в Германии. Цитогенетическое исследование методом дифференциального окрашивания (G-banding) было выполнено в 6 случаях. Для оценки распространенности процесса проводилось рентгенологическое, ультразвуковое исследование (УЗИ) и компьютерная томография (КТ), а также цитологическое исследование ликвора и костномозгового аспирата. Стадирование проводилось в соответствии с классификацией S.V.Murphy [36]. Локальными при проведении анализа результатов считались I и II стадии, распространенными – III и IV. Симптомами опухолевой интоксикации (B-симптомами) считались фебрильная лихорадка, ночные поты или необъяснимая потеря массы тела более 10%.

У 2 детей заболевание развилось на фоне врожденного иммунодефицита (синдром Луи-Бар – 1, неклассифицированный с недостаточностью Т-клеточного звена иммунитета – 1), оба погибли от инфекционных осложнений после первого курса ПХТ. Один (4%) больной в связи с ошибочным первоначальным диагнозом получил

лечение по терапевтической ветви для лимфобластных лимфом (умер после рецидива).

Остальные дети получили программное лечение. Семеро (24%) больных получили терапию по программе АСОР (6 – 10 курсов, повторяющихся каждые 3 недели: адриамицин 50 мг/м² (1-й день), циклофосфамид 400 мг/м² (1 – 5-й дни), винкристин 1,5 мг/м² (1-й день), преднизолон 60 мг/м² (1 – 5-й дни). Двадцать (69%) больных получили лечение по модифицированным протоколам исследовательской группы BFM (16 – по NHL-BFM-90 с инфузией метотрексата 1 г/м² в течение 36 часов вместо суточной в дозе 5 г/м² на блоках АА и ВВ, 4 – по NHL-BFM-95 с введением ритуксимаба 375 мг/м² на день 0 первых 4 блоков и редукцией дозы метотрексата до 1 г/м² на первых блоках АА и ВВ в группе риска R4). Ответ на лечение оценивался после каждого курса ПХТ. Достижение полной ремиссии (ПР) констатировалось при отсутствии клинических и лабораторных признаков заболевания и полной регрессии опухолевых очагов по результатам КТ-или УЗИ-скрининга всех областей инициального поражения. Ранним ответом на лечение считалось достижение ПР к началу 3-го блока ХТ, поздним – к окончанию лечения.

Показатели общей (overall survival – OS) и бессобытийной (event-free survival-EFS) выживаемости рассчитывали по методу Kaplan-Meier. Сравнение результатов проводилось при помощи log-rank теста. Достоверными считали различия при вероятности ошибки не более 5% (P < 0.05). Сведения о больных сверены на 1 июня 2006 г. Время наблюдения за последним больным, включенным в анализ, составило 12 мес. Анализ результатов проводился с использованием программы для статистической обработки данных STATISTICA for Windows 6.0.

Результаты

За период 1990 – 2005 гг. по данным белорусского детского канцер-субрегистра 340 больных в возрасте 0-18 лет с впервые установленным диагнозом НХЛ находились на лечении в различных клиниках Беларуси. Из них диагноз ДВККЛ был установлен у 29 (9%) больных, что составило только 5% в структуре НХЛ у детей до 15 лет и 33%-у подростков. Эти цифры сопоставимы с европейскими данными и несколько ниже североамериканских [].

Морфологический подвариант ДВККЛ был установлен у 23 (79%) пациентов, из которых в 11 (48%) случаях – ПМВККЛ, в 4 (17%) – центробластный, в 3 (13%) – анапластический, в 3 (13%) – иммунобластный, в 1 (4%) – T-cell rich и в 1 (4%) – ALK+. Во всех случаях иммунологического исследования был подтвержден В-зрелый фенотип опухолевых клеток. В 2 случаях (1 – ПМВККЛ, 1-анапластический подвариант) была определена слабая экспрессия CD30 антигена. В случае ALK+ варианта после предварительной постановки диагноза пересмотр препаратов и расширенное иммуногистохимическое исследование были выполнены в лаборатории патологии НИИ детской гематологии МЗ РФ (г. Москва). В этом случае была выявлена экспрессия плазмобластными клетками ALK, ЕМА, CD45, CD19 лямбда, Oct2 (который является коактиватором транскрипторных факторов Ig), что в сочетании с отсутствием экспрессии CD30 и других В-клеточных маркеров позволило установить диагноз ДВККЛ с экспрессией ALK. В дальнейшем диагноз был подтвержден цитогенетически при выявлении транслокации с вовлечением ALK-гена на 2p23 и CTCL-гена на 17q23.

Характеристика больных представлена в табл.1. Из 29 больных было 16 мальчиков и 13 девочек (соотношение 1,2:1). Медиана возраста 14 лет (от 1 до 18,1) пик

заболеваемости наблюдался в возрасте 13-15 лет (41%). У 2 (7%) пациентов была I стадия заболевания, у 7 (24%) – II, у 13 (45%)-III и у 7 (24%)-IV. У 4 больных с IV стадией было поражение костного мозга, у 2-головного мозга (у обоих это был первичный и единственный опухолевый очаг, доказано морфологически и иммуногистохимически), у 1 – сочетанное поражение (атипичные клетки в костном мозге и в ликворе).

Таблица 1

Характеристика больных	Число больных		События, n	EFS
	n	(%)		
Всего больных	29	(100)	10	66 ± 9%
Возраст, лет:				
<10	7	(24)	2	71 ± 17%
10-15	9	(31)	4	56 ± 17%
>15	13	(45)	4	69 ± 13%
Пол:				
М	16	(55)	6	63 ± 12%
Ж	13	(45)	4	69 ± 13%
Стадия:				
I+II	9	(31)	1	89 ± 10%
III	13	(45)	5	62 ± 13%
IV	7	(24)	4	43 ± 19%
Первичная локализация:				
средостение	11	(38)	2	82 ± 12%
кости	5	(17)	1	80 ± 18%
желудок	2	(7)	0	
ЦНС	2	(7)	1	
другая	7	(24)	4	
не установлена	2	(7)	2	
ЛДГ:				
N	1	(3)	0	
> N	14	(48)	5	64 ± 13%
не определен	14	(48)	5	
В-симптомы:				
выражены	13	(45)	6	54 ± 14%
не выражены	10	(34)	1	90 ± 9%
нет данных	6	(21)	3	
Морфологический вариант:				
ПМВККЛ	11	(38)	2	82 ± 12%
другой	11	(38)	4	62 ± 15%
не установлен	7	(24)	4	
Лечение:				
Непрограммное	3	(10)	3	
АСОР	6	(21)	2	67 ± 19%
NHL-BFM 90.95m	20	(69)	5	75 ± 10%

Наиболее часто в процесс были вовлечены органы и структуры средостения-у 14 (48%) больных, причем у 11 пациентов (с ПМВККЛ) средостение являлось местом первичной локализации. Периферические лимфоузлы были опухолево позитивны в 10 (34%) случаях, но только у 1 больного это было местом первичной локализации. Поражение скелета мы наблюдали в 8 (28%) случаях (у 5-первично). Вовлечение внутренних органов, в некоторых случаях сочетанное, было выявлено у 9 (31%) больных (легких – 4, печени – 2, желудка – 2 (в обоих случаях первичная и единственная локализация), селезенки и поджелудочной железы – 1, мочевого

пузыря-1). Патологически измененные лимфоузлы брюшной полости, малого таза или забрюшинного пространства были выявлены в 7 (24%) случаях (в 1 – первичная локализация). Кольцо Пирогова-Вальдейера являлось местом первичной локализации у 1 больного, мягкие ткани – также в 1 случае. Мы наблюдали 2 детей с изолированным поражением головного мозга и 1 ребенка с изолированным поражением яичек (во всех случаях диагноз подтвержден морфологически и иммуногистохимически). При постановке диагноза В-симптомы были выражены у 57% пациентов. Преддиагностический период был относительно продолжительным (в сравнении с другими вариантами детских НХЛ) и составил от 14 дней до 8,5 мес. (медиана 60 дней). Повышенное инициальное значение активности лактатдегидрогеназы (ЛДГ) было определено у 14 (93%) из 15 обследованных больных, причем у 9 из них значение превышало удвоенное нормальное значение (2N).

Результаты цитогенетического исследования 6 пациентов представлены в табл.2. Во всех случаях были выявлены множественные изменения кариотипа. Обращает на себя внимание характерный для данной опухоли гиперплоидный набор хромосом (в 5 из 6 случаев). У 3 из 4 пациентов женского пола было выявлено полное или частичное удвоение X-хромосомы, которое по литературным данным является наиболее частой абберацией при ДВККЛ [9]. У пациента №1 была определена потеря 6 хромосомы. По литературным данным у взрослых с ДВККЛ делеция del(6q) ассоциирована с неблагоприятным исходом [24]. У этого больного наступил рецидив через 10 мес. после постановки диагноза (жив, время наблюдения после диагностики рецидива 16 мес.). В 2 случаях (пациенты №1 и №6) были выявлены реаранжировки с вовлечением BCL6 гена на участке 3q27, у 1 больного в дальнейшем наступил рецидив. У пациента №2 была определена транслокация t(2;17;3)(p23;q23;p21) с вовлечением ALK-гена на 2p23 и CTCL-гена на 17q23, что подтвердило выявленную при иммуногистохимии экспрессию белка ALK. Описано всего около 10 случаев ALK+ варианта ДВККЛ у детей []. У взрослых этот вариант характеризуется агрессивным течением [], в связи с чем наш больной, несмотря на локальную стадию (миндалины и шейные лимфоузлы), получил лечение для высокой группы риска и находится в первой ПР (время наблюдения 12 мес.). У пациента №3, у которого в дальнейшем наступил рецидив, была выявлена делеция del(9)(p13;p22). Согласно литературным данным, делеция участка 9p21.3 (локус гена p16INC4a) у взрослых больных является маркером наиболее агрессивных случаев ДВККЛ и ассоциирована с неблагоприятным прогнозом [25]. Пациент №4 умер в ремиссии от сепсиса, остальные 2 пациента (№5 и 6) находятся в ремиссии (время наблюдения 12 и 13 мес.). Из-за малого количества проведенных исследований более глубокий анализ полученных результатов не представляется возможным.

Таблица 2

№	Вариант	Картиотип
1	анапластический	102,XXYY,+XXXY,i(1)(q10),t(2;3)(q11;q27),+del(2)(q13).÷6,+8,+9,-10,-13,-16,i(17)(q19,+20,+21,+21,-22,-22,+2 mar[5]
2	ALK+	45,XX,del(1)(p13p34),t(2;3;17)(p23;p21;q23),-22[20]
3	ПМВККЛ	50,XX,+X,+del(9)(p13p22),+9,t(11;19)(q13;p13),+11,t(14;16)(q24;p13)[7] 50,XX,+del(X)(q26),inv(2)(p23q35),+del(9)(p13p22),+9,t(11;19)(q13;p13)+11,t(14;16)(q24;p13)[3]
4	ПМВККЛ	51,XX,+X,del(2)(p21),t(8;17)(q12;q22),+8,+9,+21x2[3] 51XX,idem.add(7)(p22)[2] 51,XX,idem.inv(14)(q12q32)[4]
5	ПМВККЛ	48,XY,del(1)(p33),der(7)t(7;?)(p11;?)-15,+20,+2 mar[3] 46,XY[2]
6	ПМВККЛ	47,add(X)(p22),der(1)t(1;?)(p36;?)der(3)t(3;?)(p25;?)t(3;?)(q27;?)+mar[13] 47,X,add(X)(p22),der(1)t(1;?)(p36;?)der(3)t(3;?)(q27;?),+var[2] 47,X,add(X)(p22),der(1)t(1;?)(p36;?)der(3)(q27;?)der(16)t(16;?)(q22;?)+mar[3] 47,X,add(X)(p22),der(1)t(1;?)(p36;?)der(3)t(3;?)t(q27;?),add(6)(q25),+mar[2]

За 16-летний период показатели OS и EFS для всех больных ДВККЛ составили соответственно 74 + 9% и 66 + 9% (медиана наблюдения 48 мес.) (рис.1). Событий после 2 лет наблюдения в анализируемой группе не было. Не было выявлено достоверной разницы в выживаемости в зависимости от пола или возраста больных (табл.1). Вероятная EFS пациентов с локальным (стадия I+II) процессом значительно выше, чем с диссеминированным (III+IV)-89 + 10% и 55 + 11% соответственно. Достоверных факторов неблагоприятного прогноза для всей группы больных выявлено не было.

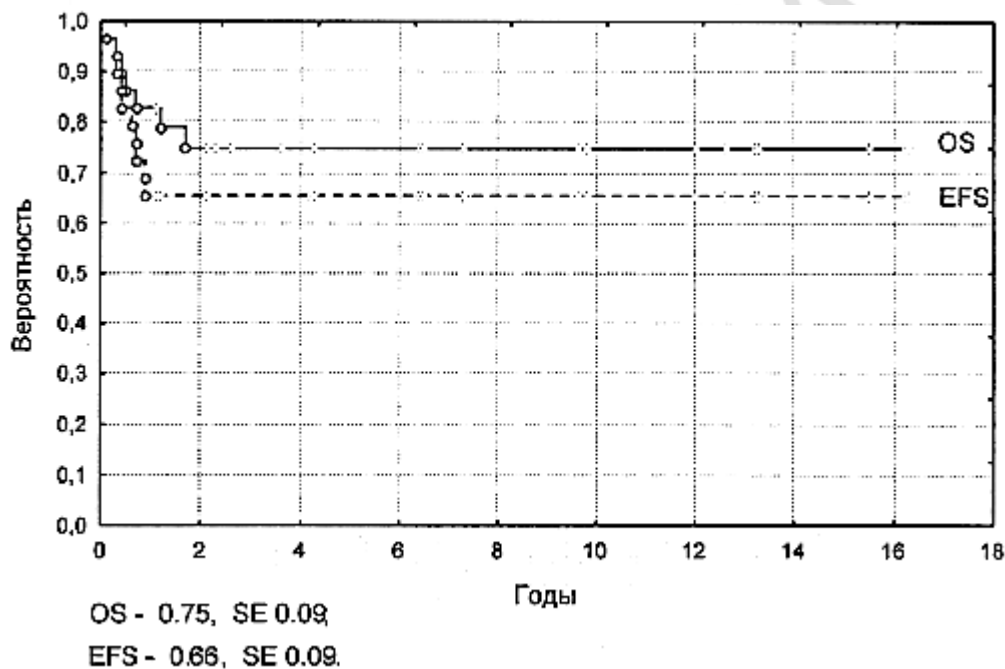


Рис.1. Общая и бессобытийная выживаемость больных ДВККЛ.

Результаты лечения больных, получивших программное лечение, представлены в табл.2. Лечение блоками ACOP с или без лучевой терапии получили 6 пациентов (1 ребенок с I стадией, 4-со II, 1 – с IV). ПР была достигнута у 5 (83%) детей. У 1 ребенка с II стадией после 3 блока наступило прогрессирование процесса (умер от сепсиса на фоне прогрессирования). У 1 ребенка был диагностирован рецидив через 6 мес. после постановки диагноза (жив после лечения рецидива, находится во второй ПР более 10 лет). Живы 5 (83%) детей, в том числе ребенок с IV стадией после лечения рецидива. Показатели OS и EFS составили соответственно 71 + 17% и 67 + 19%. Результаты лечения кажутся неплохими, однако хочется подчеркнуть, что у

83% пациентов в этой маленькой группе была I-II стадия заболевания (рис.2).

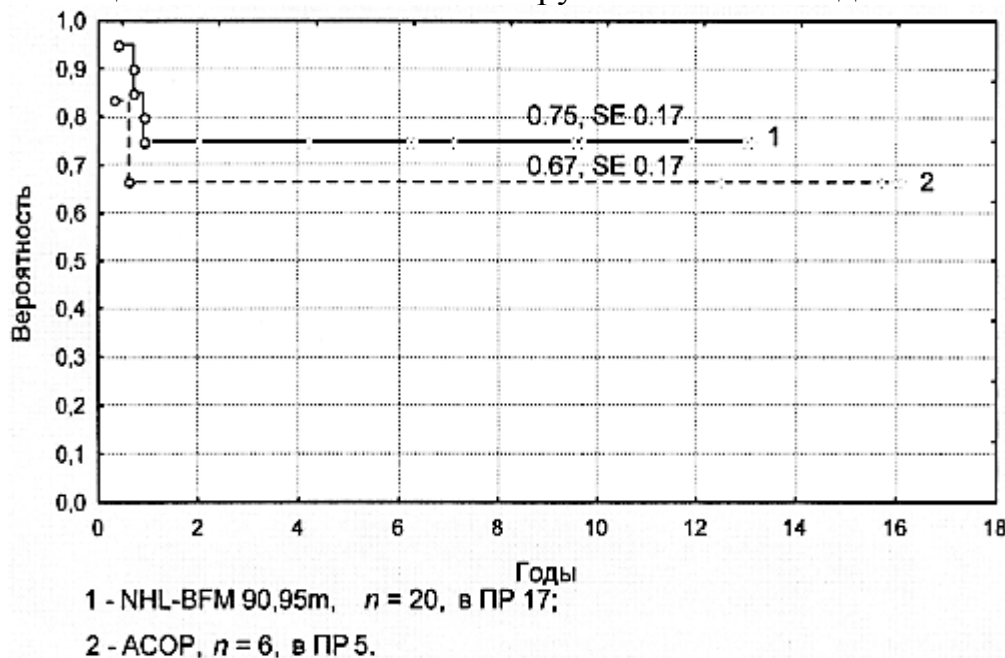


Рис.2. Бессобытийная выживаемость больных ДВККЛ, получивших лечение по протоколу NHL-BFM-90m и по программе ACOP.

Результаты лечения по модифицированным ВФМ-протоколам лучше, чем по схеме ACOP, что подтвердило необходимость интенсификации ПХТ для детей с ДВККЛ, в первую очередь для больных с распространенными стадиями. Показатели OS и EFS 20 больных составили соответственно 82 + 9% и 75 + 10%. Полный положительный ответ был достигнут у всех (100%) больных. Все дети с локальными стадиями (I стадия – 1, II – 2), получившие лечение по ветви R1 и R2, а также больной с ALK+ вариантом, получивший 6 курсов ПХТ, живы и находятся в ПР. Остальные 16 (80%) больных (III стадия – 11, IV – 5), были отнесены к группе высокого риска и получили лечение по ветви R3 или R4. Показатель EFS для больных с III стадией составил 73 + 13%, с IV – 60 + 22%. В группе высокого риска было 5 событий. В ремиссии умер 1 (7%) ребенок от сепсиса (*Klebsiella Pneumonia*). У 4 (20%) больных (у 2 – III стадия, у 2 – IV), получивших лечение по NHL-BFM-90m был диагностирован ранний генерализованный рецидив в течение 5-11 мес. после постановки диагноза. Во всех 4 случаях была достигнута вторая ПР, однако у 3 детей впоследствии развились вторые рецидивы (через 6 и 8 мес. после диагностики первого рецидива). После рецидива 2 больных умерли от прогрессирования заболевания, 2 – живы во второй и третьей ПР (время наблюдения 20 и 9 мес. соответственно). Показатель EFS для больных группы высокого риска составил 69 + 12%. Статистически значимых факторов неблагоприятного прогноза при однофакторном анализе в группе больных с ДВККЛ не выявлено.

Выживаемость больных ПМВККЛ в нашем маленьком исследовании не только не хуже, но даже лучше, чем с другими подвариантами ДВККЛ (EFS 82 + 12% и 67 + 14% соответственно). Все пациенты получили лечение по модифицированным ВФМ-протоколам. ПР была достигнута у всех 11 больных. Отличительной особенностью являлся сравнительно медленный ответ на терапию, что полностью согласуется с литературными данными []. После 2 блоков индукционной ПХТ остаточная опухоль определялась у 8 (73%) больных, в том числе у 3 больных, получивших ритуксимаб. Повторная операция (second look) была выполнена 6 пациентам, при

гистологическом исследовании-без признаков опухоли во всех случаях. В связи с наличием остаточной опухоли 2 детям было проведено дополнительное лечение. Одному мальчику было проведено еще 2 блока (AA и BB), 1 – поддерживающая химиотерапия в течение 6 мес. (оба ребенка живы, находятся в ПР 8,5 и 10,6 лет). Один больной умер в ремиссии от сепсиса. У 2 (18%) больных с III стадией наступил ранний генерализованный рецидив через 5 и 10 мес. после постановки диагноза.

Таблица 3

Результат терапии	Программа лечения	
	АСОР, n = 6	NHL-BFM 90m,95m n = 20
Достигли ремиссии	5 (83%)	20 (100%)
Прогрессирование	1 (17%)	---
Рецидив	1 (20%)	4 (20%)
Смерть в ремиссии	---	1 (5%)
Всего умерло	1 (17%)	3 (15%)
Продолжительная ПР	5 (83%)	17 (85%)

Немецко-австрийской исследовательской группой BFM были получены очень хорошие результаты лечения ДВККЛ у детей с практически исчерпанным потенциалом для повышения эффективности ПХТ. Для 56 человек, пролеченных по протоколу NHL-BFM 90, показатель 5-летней EFS составил 95 + 5%, []. Статистически значимых неблагоприятных факторов в этой группе больных выявлено не было. Однако отмечено, что единственной причиной неудач (3 события) являлись рецидивы у пациентов с ПМВККЛ. Некоторое ухудшение результатов в следующем исследовании NHL-BFM 95 (показатель 3-летней EFS для 112 больных ДВККЛ 88 + 3%) также связывают с относительным увеличением числа больных с ПМВККЛ (n = 15), у 7 (47%) из которых в последующем наблюдался возврат заболевания []. По данным группы BFM вероятная EFS 30 больных ПМВККЛ, включенных в 3 последовательных исследования 86, 90, 95 гг. составила 70 + 8%, частота рецидивов – 22%. При мультивариантном анализе уровень ЛДГ > 500 МЕ/мл в этой группе больных был ассоциирован с неблагоприятным прогнозом []. Проводимые в настоящее время исследования направлены на снижение токсичности ПХТ для группы высокого риска, а также поиск и оценка новых биологических факторов прогноза.

Полученные нами результаты лечения детей и подростков с ДВККЛ несколько хуже в сравнении с данными группы BFM, однако результаты лечения ПМВККЛ сопоставимы. Лечение больных с локальными стадиями требует проведения ПХТ в минимальном объеме и является высокоэффективным вне зависимости от используемой программы. Основная причина летальных исходов в анализируемой группе связана с возвратом заболевания у больных группы высокого риска, что оправдывает интенсификацию лечения (метотрексат 5 г/м²) для больных с III – IV стадией ДВККЛ. Остается открытым вопрос о целесообразности введения ритуксимаба в индукционную терапию ДВККЛ у детей. Однако хорошая переносимость препарата, более низкая токсичность 2-х первых блоков и продолжительная ремиссия у 3 пролеченных с его использованием больных высокой

группой риска являются хорошей предпосылкой для продолжения исследования.

Малое количество пациентов, а также разный объем и интенсивность лечения не позволяют сделать какие-либо выводы в отношении факторов прогноза и оптимизации терапевтических программ. Изучение биологических особенностей опухоли (в том числе цитогенетический анализ), использование современных методов рентгеновского и радиоизотопного исследований для улучшения качества первичной диагностики и мониторингования, оптимизация режимов ПХТ, а также определение значения и места моноклональных антител в лечении ДВККЛ у детей являются задачами, на которые можно получить ответ только при проведении многоцентровых кооперативных исследований.

Литература

1. Sandlung J., Downing J., Crist W. Non-Hodgkins lymphomas in childhood. *N Engl J Med* 1996; 334: 1238-1248.

2. Cairo M., Sposto R., Hoover-Regan M., et al. Childhood and adolescent large-cell lymphoma: a review of the Children's Cancer Group experience. *Am J Hematol* 2003; 72: 53-63.

3. Raetz E, Perkins S, Davenport V et al. B large-cell lymphoma in children and adolescents. *Cancer Tr Reviews* 2003; 29:91-98.

4. Goldsby R, Carroll W: The molecular biology of pediatric lymphomas. *J Pediatr Hematol Oncol* 1998; 20:282-296.

5. Spagnolo D, Ellis D, Juneja S et al. The role of molecular studies in lymphoma diagnosis: a review. *Pathology* 2004; 36:19-44.

6. Mora J., Filippa D., Thaler H., et al. Large cell non-Hodgkin lymphoma of childhood: analysis of 78 consecutive patients enrolled in 2 consecutive protocols at the Memorial Sloan-Kettering Cancer Center. *Cancer*. 2000; 88: 186-197.

7. Laver J, Kravcka J, Hutchison R, et al. Advanced-stage large-cell lymphoma in children and adolescents: results of a randomized trial incorporating intermediate-dose methotrexate and high-dose cytarabine in the maintenance phase of the APO regimen: a Pediatric Oncology Group phase III trial. *J Clin Oncol* 2005; 23:541-547.

8. Jaffe E., Harris N., Stein H., et al. Pathology and genetics of tumours of haematopoietic and lymphoid tissues. Lyon, France: IARC Press; 2001. World Health Organization Classification of Tumours.

9. Maes B., Anastasopoulou A., Kluin-Nelemans J.C., et al. Among diffuse large B-cell lymphomas, T-cell-rich/histiocyte-rich BCL and CD30+ anaplastic B-cell subtypes exhibit distinct clinical features. *Annals of Oncology* 2001; 12: 853-858.

10. Cazals-Hatem D., Lepage E., Brice P., et al. Primary mediastinal large B-cell lymphoma: A clinicopathologic study of 141 cases compared with 916 nonmediastinal large B-cell lymphomas, a GELA ("Groupe d'Etude des Lymphomes de l'Adulte") Study. *Am J Surg Pathol* 1996; 20: 877 – 888.

11. Gascoyne R.D., Lamant L., Martin-Subero J., et al. ALK-positive diffuse large B-cell lymphoma is associated with Clathrin-ALK rearrangements: report of 6 cases. *Blood* 2003; 102: 2568-73.

12. Gesk S., Gascoyne R.D., Schnitzer., et al. ALK-positive diffuse large B-cell lymphoma with ALK-Clathrin fusion belongs to the spectrum of pediatric lymphomas. *Leukemia* 2005; 19: 1839-1840.

13. Isimbaldi G., Bandiera L., Gerardo O., et al. ALK-positive plasmablastic B-cell lymphoma with the Clathrin-ALK gene rearrangement. *Pediatr Blood Cancer* 2006; 46:

390-391.

14. Bubala H., Malyk J., Wlodarska I., et al. ALK-positive diffuse large B-cell lymphoma. *Pediatr Blood Cancer* 2006; 46: 649-653.

15. Seidemann K, Tiemann M, Lauterbach I, et al. Primary mediastinal large B-cell lymphoma with sclerosis in pediatric and adolescent patients: treatment results from three therapeutic studies of the Berlin-Frankfurt-Munster Group. *J Clin Oncol* 2003; 21:1782-89.

16. Gerrard M, Cairo M, Weston C, et al. Primary mediastinal large B-cell lymphoma: results of the FABLMB 96 study. *Med Pediatr Oncol* 2004;29: 361, abstr of the SIOP XXXVI meeting.

17. Savage K., Monti S., Kutok J., et al. The molecular signature of mediastinal large B-cell lymphoma differs from that of other diffuse large B-cell lymphomas and shares features with classical Hodgkin lymphoma. *Blood* 2003; 102: 3871-3879.

18. Rosenwald A, Wright G, Leroy K et al. Molecular diagnosis of primary mediastinal B cell lymphoma identifies a clinically favorable subgroup of diffuse large B cell lymphoma related to Hodgkin lymphoma. *J Exp Med* 2003; 198: 851-862.

19. Dave B, Weisenburger D, Higgins C, et al. Cytogenetics and fluorescence in situ hybridization studies of diffuse large B-cell lymphoma in children and young adults. *Cancer Genet Cytogenet* 2004; 153: 115-121.

20. Heerema N, Bernheim A, Lim M, et al. State of the art and future needs in cytogenetic/molecular genetics/arrays in childhood lymphoma: Summary report of workshop at the First International Symposium on Childhood and Adolescent Non-Hodgkin Lymphoma, april 9, 2003, New York city, NY. *Pediatr Blood Cancer* 2005; 45: 616-622.

21. Dave B.J., Nelson M., Pickering D.L., et al. Cytogenetic characterization of diffuse large cell lymphoma using multi-color fluorescence in situ hybridization. *Cancer Genet Cytogenet* 2002;32(2):125-32.

22. Alizade A., Eisen M., Davis R., et al. Distinct types of diffuse large B-cell lymphoma identified by gene expression profiling. *Nature* 2000; 403: 503-511.

23. Rosenwald A., Wright G., Chan W., et al. The use of molecular profiling to predict survival after chemotherapy for diffuse large-B-cell lymphoma. *N Engl J Med.* 2002; 346: 1937-1947.

24. Shipp M., Ross K., Tamayo P., et al. Diffuse large B-cell lymphoma outcome prediction by gene-expression profiling and supervised machine learning. *Nat Med* 2002; 8: 68-74.

25. Saez A.I., Saez A.J., Artiga M., et al. Building an outcome predictor model for diffuse large B-cell lymphoma. *Am J Pathol* 2004; 164: 613-622.

26. Tagawa H., Suguro M., Tsuzuki S. Comparison of genome profiles for identification of distinct subgroups of diffuse large B-cell lymphoma. *Blood* 2005; 106: 1770-1777.

27. Sposto R, Meadows A, Chilcote R et al. Comparison of long-term outcome of children and adolescents with disseminated non-lymphoblastic non-Hodgkin lymphoma treated with COMP or daunomycin-Comp: a report from the Children's Cancer Group. *Med Pediatr Onc* 2001; 37: 432 – 441.

28. Hutchison R, Berard C, Shuster J, et al. B-cell lineage confers a favorable outcome among children and adolescents with large-cell lymphoma: a Pediatric Oncology Group study. *J Clin Oncol* 1995; 13:2023-32.

29. Woessmann W., Seidemann K., Mann G., et al. The impact of the methotrexate

administration schedule and dose in the treatment of children and adolescents with B-cell neoplasms – a report of the BFM group study NHL-BFM 95. *Blood* 2005; 105: 948-958.

30. Murphy SB. Classification, staging and end results of treatment of childhood non-Hodgkins lymphomas: dissimilarities from lymphomas in adults. *Semin Oncol* 1990, 7:332-338.

31. Oschlies I., Klapper W., Zimmermann M., et al. Diffuse large B-cell lymphoma in pediatric patients belongs predominantly to the germinal-center type B-cell lymphomas: a clinicopathologic analysis of cases included in the German BFM (Berlin-Frankfurt-Munster) Multicenter Trial. *Blood* 2006; 107: 4047-4052.

32. Peggs K, Mackinnon S, Linch D. The role of allogenic transplantation in non-Hodgkin's lymphoma. *Br J Haemat* 2004; 128: 153-168.

33. Naparstek E. The role of the anti-CD20 antibody rituximab in hematopoietic stem cell transplantation for non-Hodgkin's lymphoma. *Curr Hematol Rep* 2005; Jul; 4: 276-283.

34. Самочатова Е.В., Мякова Н.В., Литвинов Д.В. и др. Применение ритуксимаба (МабТеры) в комбинированном лечении В-клеточных неходжкинских лимфом у детей: предварительные результаты. *Вопросы гематологии/онкологии и иммунопатологии в педиатрии* 2004; 3 (4): 54-59.

35. Tiemann M., Riener M.O., Claviez A., et al. Proliferation rate and outcome in children with T-cell rich B-cell lymphoma: a clinicopathologic study from the NHL-BFM-study group. *Leuk Lymphoma* 2005; 46: 1295-1300.

36. Murphy S.B. Classification, staging and end results of treatment of childhood non-Hodgkins lymphomas: dissimilarities from lymphomas in adults. *Semin Oncol* 1990, 7:332-338.