

ИЗМЕНЕНИЕ УЛЬТРАСТРУКТУРЫ АДРЕНОКОРТИКОЦИТОВ ПУЧКОВОЙ ЗОНЫ КОРКОВОГО ВЕЩЕСТВА НАДПОЧЕЧНЫХ ЖЕЛЕЗ КРЫС ПОСЛЕ ИНГАЛЯЦИЙ ТОЛУОЛА

УО «Белорусский государственный медицинский университет»¹,
ГУ «Луганский государственный медицинский университет»², Украина

Изучено ультрамикроскопическое строение adrenocorticoцитов пучковой зоны коркового вещества надпочечных желез половозрелых крыс-самцов после шестидесятидневной заправки толуолом. Установлено, что ингаляционная заправка толуолом приводит к выраженным изменениям ультрамикроскопического строения надпочечных желез крыс на первые сутки после завершения ингаляций толуола с дальнейшим восстановлением структуры к шестидесятому суткам.

Ключевые слова: надпочечные железы, ультрамикроскопическое строение, толуол.

S. N. Smirnov, I. A. Belik, O. S. Reshetnikova

ULTRAMICROSCOPIC STRUCTURE OF ADRENOCORTICAL CELLS OF ZONA FASCICULATA OF THE CORTEX OF ADRENAL GLANDS RAT AFTER INHALATION OF TOLUENE

Ultramicroscopic structure adrenocortical cells of zona fasciculata of the cortex of adrenal glands intact rat and after inhalation exposure of toluene was studied. It revealed, that inhalation exposure of toluene leads to marked changes ultramicroscopic structure of adrenal glands in rats on the first day after inhalation exposure of toluene with a further reduction of the structure to 60-th day.

Key words: adrenal glands, ultramicroscopic structure, toluene.

Прогресс науки и техники сопровождается разработкой новых технологий и появлением новых материалов. Всё чаще натуральные материалы заменяются синтетическими полимерами, которые используются в современных жилых помещениях [1, 7]. Компонентом строительных отделочных материалов (клеи, растворители, лакокрасочные изделия, лаковые покрытия), косметических средств (лак для ногтей, краска для волос), синтетических тканей, является толуол [1, 8]. Антропогенными источниками поступления толуола в окружающую среду служат продукты нефтепродуктов, выхлопные газы, табачный дым. Контакт людей с толуолом часто происходит на производстве, связанном с эпоксидными смолами [9]. Следует подчеркнуть, что хроническое действие толуола встречается значительно чаще, чем острое его влияние [3].

С учетом того, что мишенью для толуола могут быть железы внутренней секреции, особый интерес представляет исследование индуцированных им морфологических изменений в надпочечных железах – железах, функционирование которых во многом обеспечивает адекватность реакции организма на стрессовую ситуацию [2, 3, 4, 6]. Несмотря на наличие большого количества данных о негативном влиянии эпоксидных смол, в значительной мере связанном с действием толуола, на здоровье людей, морфологические особенности этих процессов в надпочечных железах на ультрамикроскопическом уровне практически не изучены.

Целью работы является изучение ультрамикроскопического строения adrenocorticoцитов пучковой зоны коркового вещества надпочечных желез половозрелых крыс-

самцов и после завершения 60-дневного ингаляционного поступления в организм толуола.

Материал и методы. Исследование проведено на 60 белых беспородных половозрелых лабораторных крысах – самцах с массой 200–230 г. Животные были получены из вивария ГУ «Луганский государственный медицинский университет» и на протяжении эксперимента содержались согласно требованиям и положениям, установленных «Европейской Конвенцией по защите позвоночных животных, используемых для экспериментальных и научных целей» (Страсбург, 1986 год). Постановления экспериментов отвечало нормативам «Конвенции по биоэтике Рады Европы» (1997 г.), Хельсинской декларации Международной Медицинской Ассоциации «О гуманном отношении к животным» (1996–2000), «Общим этическим принципам экспериментов на животных», утвержденных I Национальным конгрессом по биоэтике (Киев, 2001) [5].

Животные были разделены на две группы: первая группа – половозрелые интактные крысы-самцы (контрольная группа), вторая группа (исследуемая) – крысы-самцы, которые ежедневно на протяжении двух месяцев в установке для ингаляционного введения веществ получали ингаляции толуола с экспозицией 4 часа. Для электронномикроскопического исследования фрагменты надпочечных желез размером 1 мм³ фиксировали в 2,5% растворе глутарового альдегида на 0,1 М фосфатном буфере pH 7,2 на 24 часа, а затем в 1% осмиевом фиксаторе по Палладе на 1 час. После дегидратации в растворах этанола нарастающей концентрации и абсолютном ацетоне материал заливали смесью эпоксидных смол эпон-аралдит. На ультратонкотоме УМТП-4 Сумского ПО «Электрон» (Украина) изготавливали полутонкие срезы толщиной 1–2 мкм и окрашивали метиленовым синим. Ультратонкие срезы, которые контрастировали уранилацетатом и цитратом свинца по Рейнольдсу. Препараты просматривали под электронным микроскопом ЭМ-125 при ускоряющем напряжении 75 кВ. Изученный материал документировали в виде негативных и позитивных фотоотпечатков.

Результаты и обсуждение. При изучении электронограмм пучковой зоны коркового вещества надпочечных

желез интактных крыс контрольной группы была выявлена характерная для этого органа картина. Адренкортикоциты пучковой зоны коркового вещества имели полигональную форму. Ядро округлой формы, как правило, локализовалось в центре, клеточная оболочка характеризовалась наличием микровиллей. Ядерная оболочка была умеренно извита. Гетерохроматин в виде глыбок конденсировался вблизи внутренней ядерной мембраны. Ядрышко, как правило, лежало эксцентрично.

В цитоплазме наблюдалось большое количество митохондрий различного размера преимущественно с везикулярными кристами. Крупные митохондрии занимали практически всю свободную площадь цитоплазмы. Эндоплазматическая сеть была развита хорошо, представлена короткими уплощенными канальцами или округлыми пузырьками. Некоторые элементы гладкого эндоплазматической сети тесно контактировали с митохондриями и липосомами. Наблюдалось небольшое количество липидов (рис. 1, 2).

При изучении электронограмм после двухмесячного периода ингаляции толуола на первые сутки после прекращения этого влияния в цитоплазме адренкортикоцитов пучковой зоны было обнаружено большое количество липидов, много митохондрий небольшого размера с преобладанием крист тубулярного типа, матрикс которых был электронно нечетким. Встречались митохондрии с разрушенными кристами, а также внутренней и наружной мембранами. В адренкортикоцитах отмечалась слабая степень развития гладкого эндоплазматического ретикулаума (рис. 4, 6). В адренкортикоцитах наблюдалось усиление процессов аутофагии, что проявлялось появлением вторичных лизосом и фагосом. Были обнаружены клетки с нейтрофилами (рис. 3). Встречались погибающие клетки (рис. 5). В синусоидах отмечались эритроциты. К шестидесятым суткам структура адренкортикоцитов в целом восстанавливалась, но в них сохранялось значительное количество липидов (рис. 7).

Выводы

1. На первые сутки после завершения шестидесятидневного ингаляционного поступления в организм толуола

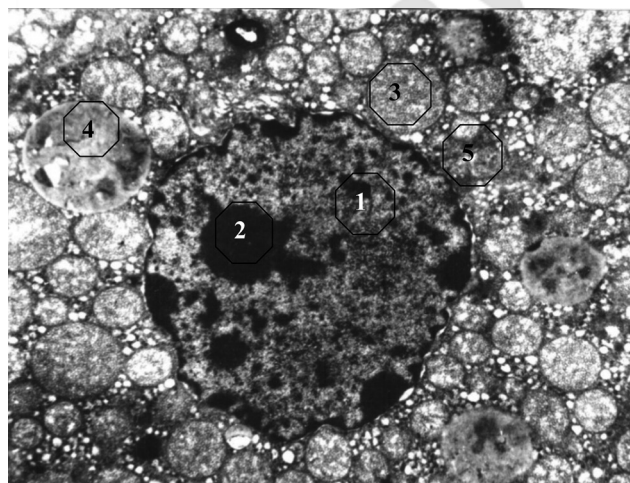


Рис. 1. Ультрамикроскопическое изображение адренкортикоцита пучковой зоны коркового вещества надпочечной железы интактной половозрелой крысы-самца контрольной группы на первые сутки. Увеличение×8000. 1 – ядро, 2 – ядрышко, 3 – митохондрия, 4 – липидная капля, 5 – эндоплазматическая сеть

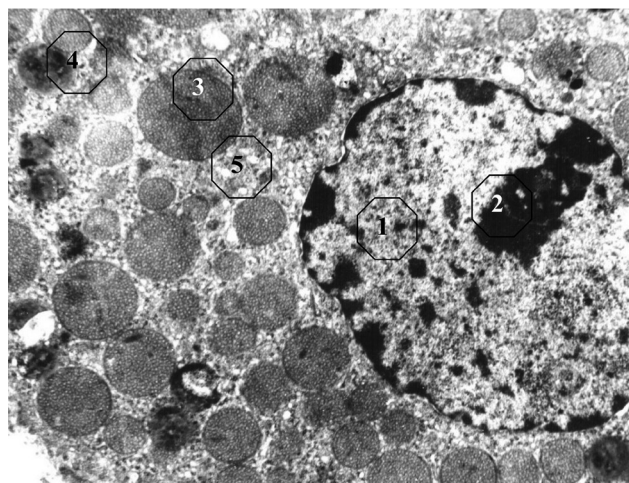


Рис. 2. Ультрамикроскопическое изображение адренкортикоцита пучковой зоны коркового вещества надпочечной железы интактной половозрелой крысы-самца контрольной группы на шестидесятые сутки. Увеличение×8000. 1 – ядро, 2 – ядрышко, 3 – митохондрия, 4 – липидная капля, 5 – эндоплазматическая сеть

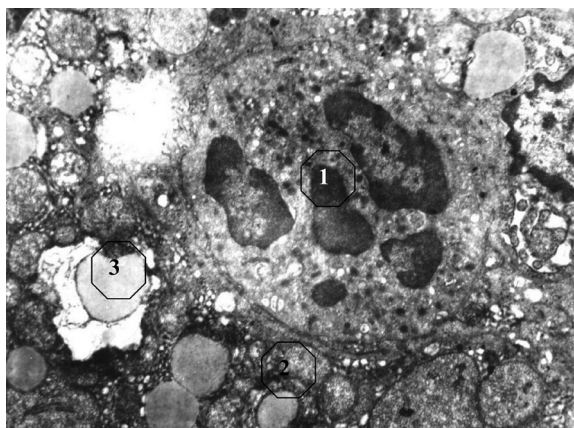


Рис. 3. Ультрамикроскопическое изображение адренокортикоцита пучковой зоны коркового вещества надпочечной железы половозрелой крысы-самца после ингаляции толуола на первые сутки. Увеличение×8000. 1 – нейтрофил, 2 – митохондрия, 3 – липидная капля




Рис. 4. Ультрамикроскопическое изображение адренокортикоцита пучковой зоны коркового вещества надпочечной железы половозрелой крысы-самца после ингаляции толуола на первые сутки. Увеличение×8000. 1 – синусоид, 2 – митохондрия с разрушенными кристами, 3 – липидная капля

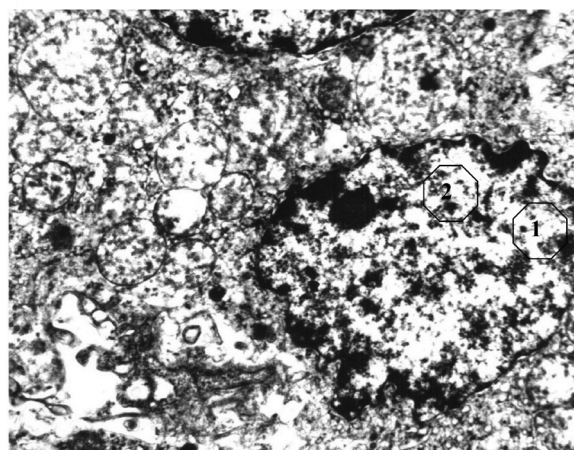


Рис. 5. Ультрамикроскопическое изображение разрушающегося адренокортикоцита пучковой зоны коркового вещества надпочечной железы половозрелой крысы-самца после ингаляции толуола на первые сутки. Увеличение×8000. 1 – ядро, 2 – ядрышко

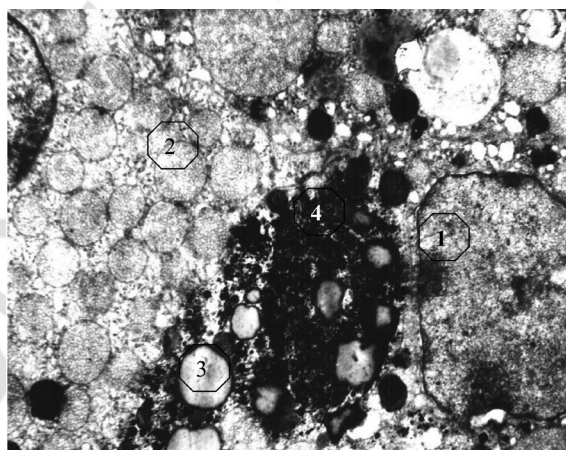


Рис. 6. Ультрамикроскопическое изображение адренокортикоцита пучковой зоны коркового вещества надпочечной железы половозрелой крысы-самца после ингаляции толуола на первые сутки. Увеличение×8000. 1 – ядро, 2 – митохондрия, 3 – липидная капля, 4 – фагоцитарный пузырь у ядра

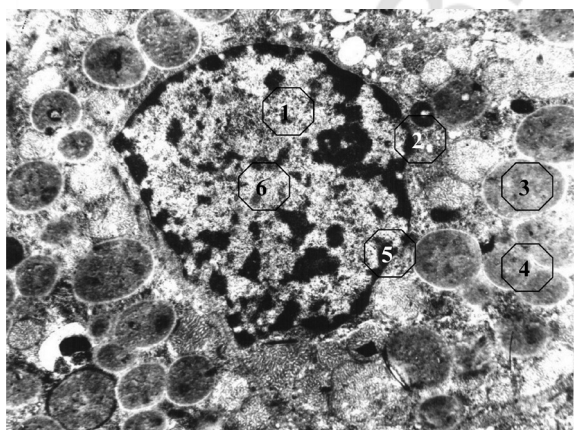


Рис. 7. Ультрамикроскопическое изображение адренокортикоцита пучковой зоны коркового вещества надпочечной железы половозрелой крысы-самца после ингаляции толуола на шестидесятые сутки. Увеличение×8000. 1 – ядро, 2 – ядрышко, 3 – митохондрия с кристами тубулярного типа, 4 – липидная капля, 5 – гетерохроматин, 6 – эухроматин

наблюдались выраженные изменения ультрамикроскопического строения адренокортикоцитов пучковой зоны коркового вещества надпочечных желез крыс, проявившиеся увеличением количества липидов, нарушениями структуры внутренней и наружной мембран и крист, слабой степенью развития гладкого эндоплазматического ретикулума. Установленные нарушения могут свидетельствовать о том, что длительное воздействие ингаляций толуола приводит к истощению адаптационного потенциала надпочечных желез.

2. К шестидесятым суткам после прекращения ингаляций нарушения ультрамикроскопического строения адренокортикоцитов пучковой зоны коркового вещества надпочечных желез крыс в основном исчезают, но в цитоплазме сохраняется значительное количество липидов. Полученные результаты могут свидетельствовать о восстановлении адаптационный потенциала надпочечных желез.

Литература

1. Безрукова, Г. А., Спирин В. Ф. Патологические аспекты развития профессиональных заболеваний и их лабораторная диагностика // Медицина труда и промышленная экология. – 2003. – № 11. – С. 7–12.

2. Геращенко, Г. В., Сергієнко Л. Ю., Малова Н. Г. Гістоструктурні характеристики функціонального стану та реакції на стрес надниркових залоз нащадків стресованих матерів // Пробл. ендокринної патології. – 2004. – № 2. – С. 69–75.

3. Кириллов, О. И., Хасина Э. И., Дуркина В. Б. Влияние стресса на постнатальный рост массы тела и надпочечников крыс // Онтогенез. – 2003. – Т. 34, № 5. – С. 372–377.

4. Berry, M. E. Adrenal gland disorders // Radiol. Technol. – 2009. – Vol. 81 (1). – P. 57–73.

5. European Convention for the protection of vertebrate animals used for experimental and other scientific purpose: Council of Europe 18.03.1986. – Strasbourg, 1986. – 52 p.

6. Hammer, G. D., Parker K. L., Schimmer B. P. Transcriptional regulation of adrenocortical development: Minireview // J. Endocrinol. – 2005. – Vol. 146, № 3. – P. 1018–1024.

7. Hillefors, P., Euler M. V., Plam T. M., et al. Inhalation of low concentration of toluene induces persistent effects on a learning retention task, beam-walk performance, and cerebrocortical size in the rat // Exp. Neurol. – 2000. – Vol. 163, Issue 1. – P. 1–8.

8. Liu, Y., Zhou Q., Xie X., et al. Oxidative stress and DNA damage in the earthworm *Eisenia fetida* induced by toluene, ethylbenzene and xylene // Ecotoxicology. – 2010. – Vol. 19 (8). – P. 1551–1559.

9. Zhestkov, A. V., Kosarev V. V., Kurkin V. A. The study of immunotropic activity of the *Echinacea purpurea* tincture's: Archives of Pharmacology // Abstracts of XIIIth International Congress of Pharmacology. – Germany, 1998. – Vol. 358. – № 1. – P. 482.

Поступила 4.12.2014 г.