

Особенности хирургического лечения последствий травматического повреждения плечевого сплетения методом экстраплексальной невротизации

Республиканский научно-практический центр неврологии и нейрохирургии

На основании анализа результатов экстраплексальной невротизации разработаны показания, изучены особенности оперативного вмешательства и динамики восстановления двигательной функции верхней конечности у 32 больных с последствиями травматического повреждения плечевого сплетения. Выбор невротизируемой структуры определялся характером клинических проявлений (тотальный, субтотальный паралич), данными параклинических методов обследования, позволяющими установить уровень повреждения плечевого сплетения. Выбор нервов-невротизаторов зависел от анатомической и функциональной сохранности предполагаемых нервов-невротизаторов, локализации невротизируемых структур плечевого сплетения. Основными особенностями оперативного вмешательства являлся дифференцированный подход к выбору невротизируемой структуры, нервов-невротизаторов в зависимости от характера и уровня повреждения. При невротизации стволов плечевого сплетения двигательными ветвями шейного сплетения реиннервировались фасцикулярные группы, представляющие различные нервы верхней конечности, межреберные нервы имплантируются согласно очередности: вначале в нервы, иннервирующие мышцы-синергисты, затем – антагонисты. Более эффективным было восстановление силы в мышцах проксимальных отделов верхней конечности. Восстановление функции кисти не превышало удовлетворительного функционально значимого результата.

Ключевые слова: травматическое повреждение плечевого сплетения, экстраплексальная невротизация, нервы-невротизаторы.

Травма плечевого сплетения (ПС) занимает третье место среди повреждений периферических нервов, в 75 – 80% случаев приводит к стойкой инвалидизации, превалирует у лиц молодого трудоспособного возраста, что определяет актуальность повышения эффективности методов хирургического лечения последствий травматического повреждения ПС [2, 3].

Если при сдавлении или повреждении структур ПС на небольшом протяжении положительные результаты оперативных вмешательств с целью восстановления функции верхней конечности отмечены у 58,0 – 86,5% пострадавших, то при отрыве корешков от спинного мозга или при повреждении ПС одновременно на нескольких уровнях результаты хирургического вмешательства менее значимы – 33,3 – 43,8% положительных функционально значимых результатов [7 – 9, 12]. В этих случаях с целью восстановления функции верхней конечности выполняется экстраплексальная невротизация, заключающаяся в имплантации ветвей сохранного анатомически и функционально обособленного сплетения или нервов в структуры поврежденного ПС. В качестве нервов-невротизаторов при экстраплексальной невротизации используются двигательные мышечные ветви шейного сплетения, диафрагмальный нерв, межреберные нервы [1, 4].

Цель исследования – разработка показаний, изучение особенностей оперативного вмешательства и динамики восстановления двигательной функции верхней

конечности у больных с последствиями травматического повреждения ПС при экстраплексальной невротизации.

Материал и методы

Нами наблюдались 32 больных (28 мужчин, 4 женщины) с повреждением ПС в возрасте от 16 до 55 лет. Распределение больных по возрасту было следующим: до 20 лет – 5 (15,6%), от 21 до 40 лет – 19 (59,4%), от 41 до 50 лет – 7 (21,9%), свыше 50 лет – один (3,1%) пациент. У 31 пострадавшего имело место закрытое, у одного – открытое повреждение ПС. Причинами закрытых травм ПС были автомобильная (11 – 35,5%), мотоциклетная (13 – 41,9%) авария, в 7 (22,6%) случаях – травма надплечья в быту (ушиб, затягивание руки в движущийся механизм, падение с высоты).

Оперативные вмешательства в сроки до 3 мес. с момента травмы выполнено одному (3,1%), 4 – 6 мес. – 4 (12,5%), 7 – 9 мес. – 8 (25,0%), от 10 до 12 мес. – 19 (59,4%) больным.

Для уточнения характера и уровня повреждения ПС использовали клинико-неврологическое обследование и комплекс параклинических методов, включавший электродиагностику, тепловизионное исследование, изучение скорости регионарного кровотока в паретичных мышцах с помощью радиофармпрепарата, шейную миелорадикулографию, КТ миелорадикулографию шейного отдела, МРТ структур ПС. Большое значение имела интраоперационная ревизия ПС, в ходе которой выявлялась степень нарушения целостности его структур. Надключичное повреждение ПС выявлено у 23 (71,9%), подключичное – у 5 (15,6%), сочетание надключичного и подключичного повреждений – у 4 (12,5%) пациентов. У 13 (40,6%) больных имел место отрыв корешков ПС от спинного мозга, у 14 (43,8%) – сочетание отрыва корешков и повреждение стволов, у 4 (12,5%) – повреждение вторичных стволов ПС, у одного (3,1%) – изолированное повреждение подкрыльцового нерва.

Выраженность двигательных нарушений в дооперационном периоде оценивалась по пятибалльной шкале Н. Millesi (1984) (табл.).

Таблица

Оценка результатов экстраплексальной невротизации плечевого сплетения при последствиях его травматического повреждения

Результат		Восстановление мышечной силы
Отрицательный		M0 – отсутствие мышечных сокращений
Удовлетворительный	Функционально незначимый	M1 – слабые сокращения мышц без убедительных признаков движений в суставах M2 – движения в суставах при исключении тяжести конечности
	Функционально значимый	M3 – движения с преодолением тяжести конечности, незначительные движения в межфаланговых суставах
Хороший		M4 – движения с преодолением сопротивления
Отличный		M5 – полное клиническое восстановление

У 19 (59,4%) пострадавших в дооперационном периоде с закрытым повреждением ПС имели место клинические признаки паралича всех мышц верхней конечности (тотальный паралич). У 12 (37,5%) больных при наличии паралича одних мышц отмечались сокращения других мышц верхней конечности, не приводящие к активным движениям в суставах (M1), что свидетельствовало о частичном повреждении структур ПС, обеспечивающих их иннервацию, и подтверждалось данными электродиагностики, ЭНМГ (субтотальный паралич). У одного (3,1%) больного с открытой травмой имело место изолированное повреждение подкрыльцового нерва на уровне вторичного заднего ствола ПС, что проявлялось параличом дельтовидной мышцы (ДМ) на фоне сохранения функции других мышц верхней конечности.

При проведении электродиагностики у 19 (59,4%) пациентов с тотальным параличом отмечено нарушение проводимости по поврежденным структурам ПС, иннервирующим мышцы, находящиеся в состоянии паралича (M0). У 12 (37,5%) больных с субтотальным параличом наряду с полным нарушением проводимости в одних нервах выявлено частичное нарушение проводимости по другим нервам ПС. У одного (3,1%) больного имело место нарушение проводимости по подкрыльцовому нерву вследствие его открытого изолированного повреждения.

Тепловизионное исследование установило термоасимметрию с гипотермией в зоне денервированных мышц. В них же была снижена скорость кровотока, исследовавшаяся с помощью радиофармпрепарата. При шейной миелорадикулографии, КТ миелорадикулографии, МРТ у 27 (84,4%) пациентов выявлен преганглионарный уровень повреждения ПС с отрывом корешков шейного отдела спинного мозга.

Экстраплексальная невротизация была направлена на реиннервацию структур ПС дистальнее их повреждения путем имплантации в них сохранных, анатомически

близко расположенных, менее функционально значимых нервов, не относящихся к данному сплетению, или двигательными ветвями другого сплетения.

Результаты оценивали через 6 – 12 мес. (1 этап послеоперационного наблюдения) и 13 мес. И более после операции (2 этап послеоперационного наблюдения) с учетом восстановления мышечной силы по шкале Н. Millesi (1984). Как видно из табл., восстановление мышечной силы до М5 (полное клиническое восстановление) расценивали как отличный, до М4 (движения с преодолением сопротивления) – как хороший результат операции. При наличии самостоятельных движений с преодолением тяжести конечности, незначительных движений в межфаланговых суставах (М3) результат операции считали удовлетворительным функционально значимым. Удовлетворительный результат оценивали как функционально незначимый при появлении слабых сокращений мышц без убедительных признаков движений в суставах (М1) или движений в суставах при исключении тяжести конечности (М2). Положительным функционально значимым результатом оперативного вмешательства считали восстановление мышечной силы до М3, М4, М5, положительным функционально незначимым – до М1, М2. Отрицательный результат соответствовал М0.

Учитывая обширный характер повреждения с вовлечением многих мышц верхней конечности, в большинстве случаев общим показателем восстановления двигательной функции в каждом конкретном наблюдении служило восстановление одной или нескольких мышц, где достигалась наибольшая мышечная сила при условии наличия признаков реиннервации в других, ранее парализованных мышцах.

Результаты и обсуждение

Показанием для экстраплексальной невротизации являлось повреждение структур ПС на преганглионарном уровне, на постганглионарном уровне протяженностью более 7 см или сочетание повреждений на пре-и постганглионарном уровнях; невозможность использования в качестве невротизаторов коротких ветвей ПС вследствие их повреждения; сохранность анатомически близко расположенных нервов-невротизаторов, не относящихся к структурам ПС.

Операция экстраплексальной невротизации структур ПС выполнялась под увеличением х 5; 8; 12,5; 20 с использованием микрохирургической техники и состояла из 3 этапов.

1 этап. Выделение стволов и/или невротизируемых нервов ПС. При надключичном повреждении ПС использовался боковой доступ от границы верхней и средней трети заднего края грудино-ключично-сосцевидной мышцы до верхнего края средней трети ключицы. При подключичном повреждении для выделения вторичных стволов и проксимальных отделов длинных нервов осуществлялся передний доступ от нижнего края средней трети ключицы по дельтовидно-грудной борозде до верхней трети передневнутренней поверхности плеча с внепроекционным пересечением большой и малой грудных мышц.

После рассечения мягких тканей проводилась ревизия спинальных нервов, первичных и/или вторичных стволов ПС и исходящих из них проксимальных отделов длинных нервов с оценкой их целостности. В случаях необходимости выполнялся наружный невролиз, иссекался дегенеративно измененный участок поврежденных структур ПС до сохранного, характеризующегося хорошо дифференцирующимися фасцикулами, наличием сосудистой сети и отсутствием признаков уплотнения – невром.

2 этап. Выделение нервов-невротизаторов. В качестве нервов-невротизаторов использовали межреберные нервы (в 20 случаях – 62,5%), двигательные ветви шейного сплетения (в 9 случаях – 28,1%), двигательные ветви шейного сплетения и диафрагмальный нерв (в 2 случаях – 6,3%), диафрагмальный нерв (в одном случае – 3,1%).

С целью выделения межреберных нервов доступ к вторичным стволам ПС и исходящим из них нервам продлевался по средней подмышечной линии до восьмого ребра. После отведения наружных отделов большой грудной мышцы к средней линии (грудине) выполнялась мобилизация межреберных нервов. Выделение межреберных нервов начинали от средней ключичной линии в дорзальном направлении. При выделении третьего межреберного нерва зубец передней зубчатой мышцы, который крепится к третьему ребру, как правило, пересекался, а при выделении четвертого, пятого, шестого, седьмого межреберных нервов зубцы передней зубчатой мышцы, которые крепятся к четвертому, пятому, шестому, седьмому ребрам, разводили в стороны. Затем по нижнему краю ребра с помощью микроинструментария и коагуляции рассекались наружные и внутренние межреберные мышцы на протяжении, необходимом для выделения межреберного нерва. В последующем микрокрючком выделяли межреберный нерв из реберной борозды, как правило, совместно с межреберными артерией и веной на протяжении 7 – 8 см. После отделения нерва от сосудов он пересекался максимально кпереди, проводилась дифференцировка его мышечных и кожных ветвей. В качестве нервов-невротизаторов использовались мышечные ветви межреберных нервов.

Выделение шейного сплетения и его двигательных ветвей осуществлялось из доступа к первичным стволам ПС, продлевая его краниально до верхней трети заднего края грудино-ключично-сосцевидной мышцы. После рассечения кожи, фасций шеи, подкожной мышцы шеи отводили грудино-ключично-сосцевидную мышцу кпереди и медиально. На передней поверхности средней лестничной мышцы, мышцы поднимающей лопатку, на уровне С2 – С4 позвонков выявляли стволы, петли шейного сплетения и исходящие из них двигательные нервы: ветви к трапециевидной, грудино-ключично-сосцевидной мышцам, а также диафрагмальный нерв. Для идентификации двигательных нервов они выделялись на протяжении до вхождения в соответствующую мышцу; с этой же целью проводили интраоперационную электродиагностику. Двигательная ветвь шейного сплетения к грудино-ключично-сосцевидной мышце в большинстве случаев являлась наиболее короткой. Она располагалась под иннервируемой мышцей и входила в нее в верхней трети вместе с добавочным нервом. После отведения грудино-ключично-сосцевидной мышцы иннервирующая ее ветвь шейного сплетения выделялась, начиная с места отхождения от шейного сплетения до вхождения в мышцу, где отсекалась. Двигательная ветвь шейного сплетения к трапециевидной мышце выделялась на передней поверхности средней лестничной мышцы, а также мышцы, поднимающей лопатку, до медиального угла лопатки или добавочного нерва. Диафрагмальный нерв, располагающийся на передней поверхности передней лестничной мышцы, выделялся от уровня шейного сплетения до подключичных сосудов, где он пересекался и являлся наиболее длинной двигательной ветвью. В случаях необходимости и при достаточной выраженности использовались также ветви шейного сплетения к лестничным мышцам и мышце, поднимающей лопатку.

Для исключения расхождения швов длина выделенного нерва-невротизатора была, как правило, на 10% больше длины, при которой его периферический конец без натяжения соприкасался с центральным концом невротизируемого ствола (нерва) ПС.

В 3 случаях в связи с большим (от 4 до 8 см) диастазом между ветвями шейного сплетения и структурами ПС применяли аутонейропластику. В качестве трансплантатов между ветвями шейного сплетения и первичным верхним стволом в одном, вторичными медиальными, латеральным и задним стволами – в другом, вторичным латеральным стволом, а также проксимальными отделами локтевого и лучевого нервов в третьем случае использовали чувствительные ветви шейного сплетения.

3 этап. Наложение анастомоза между нервом-невротизатором и структурами (стволами и/или нервами) поврежденного ПС. Выполнялась дифференцированная невротизация, которая заключалась в том, что нервы-невротизаторы (двигательные ветви шейного сплетения, иннервирующие отдельные мышцы) имплантировались в анатомически установленные фасцикулярные группы стволов ПС, формирующие определенные двигательные нервы. Межреберные нервы имплантировались в структуры ПС согласно очередности: вначале в нервы, иннервирующие мышцы-синергисты (мышечно-кожный, срединный, локтевой), затем – антагонисты (лучевой нерв).

Шовным материалом 8/0 – 10/0 с применением микроинструментария накладывали 2 – 3 шва между эпиневрием нерва-невротизатора и периневрием фасцикул или фасцикулярных групп, расположенных внутри невротизируемой структуры ПС. В последующем проводили наложение швов между эпиневрием нервов-невротизаторов и оболочками фасцикул, расположенных по периферии невротизируемой структуры ПС: к периневию по внутренней поверхности и к эпиневию с периневрием по наружной поверхности невротизируемого нерва или ствола ПС.

Невротизацию структур ПС и невротизаторов проводили с учетом характера и уровня повреждения. При субтотальном параличе верхней конечности (12 больных) выполнялась дифференцированная невротизация проксимальных отделов длинных нервов ПС, невротизировались те нервы, функция которых была нарушена полностью, при этом для невротизации в первую очередь выбирались нервы, имеющие большую функциональную значимость. При тотальном параличе верхней конечности вследствие повреждения на уровне корешков, спинальных нервов, проксимальных отделов первичных стволов ПС у 10 больных проводилась дифференцированная невротизация сохранных отделов первичных стволов ПС двигательными ветвями шейного сплетения. При этом отдельными двигательными ветвями шейного сплетения реиннервировались фасцикулярные группы, представляющие разные нервы. При тотальном параличе верхней конечности вследствие повреждения на уровне корешков, спинальных нервов, первичных стволов, проксимальных отделов вторичных стволов ПС у двух пациентов выполнялась дифференцированная невротизация сохранных отделов вторичных стволов, у одного – вторичных стволов и проксимальных отделов длинных нервов ПС. При тотальном параличе верхней конечности вследствие повреждения на уровне корешков, спинальных нервов, первичных и вторичных стволов у 6 больных проводилась дифференцированная невротизация проксимальных отделов длинных нервов ПС.

Невротизация проксимальных отделов длинных нервов проводилась межреберными нервами (19 случаев – 59,4%), первичных стволов – двигательными ветвями шейного сплетения (9 случаев – 28,1%, в двух из них – в комбинации с диафрагмальным нервом), диафрагмальным нервом (в одном случае – 3,1%), вторичных стволов с учетом их более дистального расположения – ветвями шейного сплетения с аутонейропластикой (в двух случаях – 6,2%) или межреберными нервами (в одном случае – 3,1%).

С учетом максимальной силы восстановления парализованных мышц после проведения экстраплексальной невротизации получен 21 (65,6%) положительный функционально значимый результат, причем – 8 (25,0%) – хороших, 13 (40,6%) – удовлетворительных функционально значимых. У 5 (15,6%) больных имели место удовлетворительные функционально незначимые, у 6 (18,8%) – отрицательные результаты.

С целью изучения особенностей восстановления функционально значимых движений в верхней конечности проведен анализ динамики восстановления силы отдельных мышц после оперативного лечения травматического повреждения ПС методом экстраплексальной невротизации, основывающийся на изучении результатов на 1 и 2 этапах послеоперационного наблюдения (рисунок).

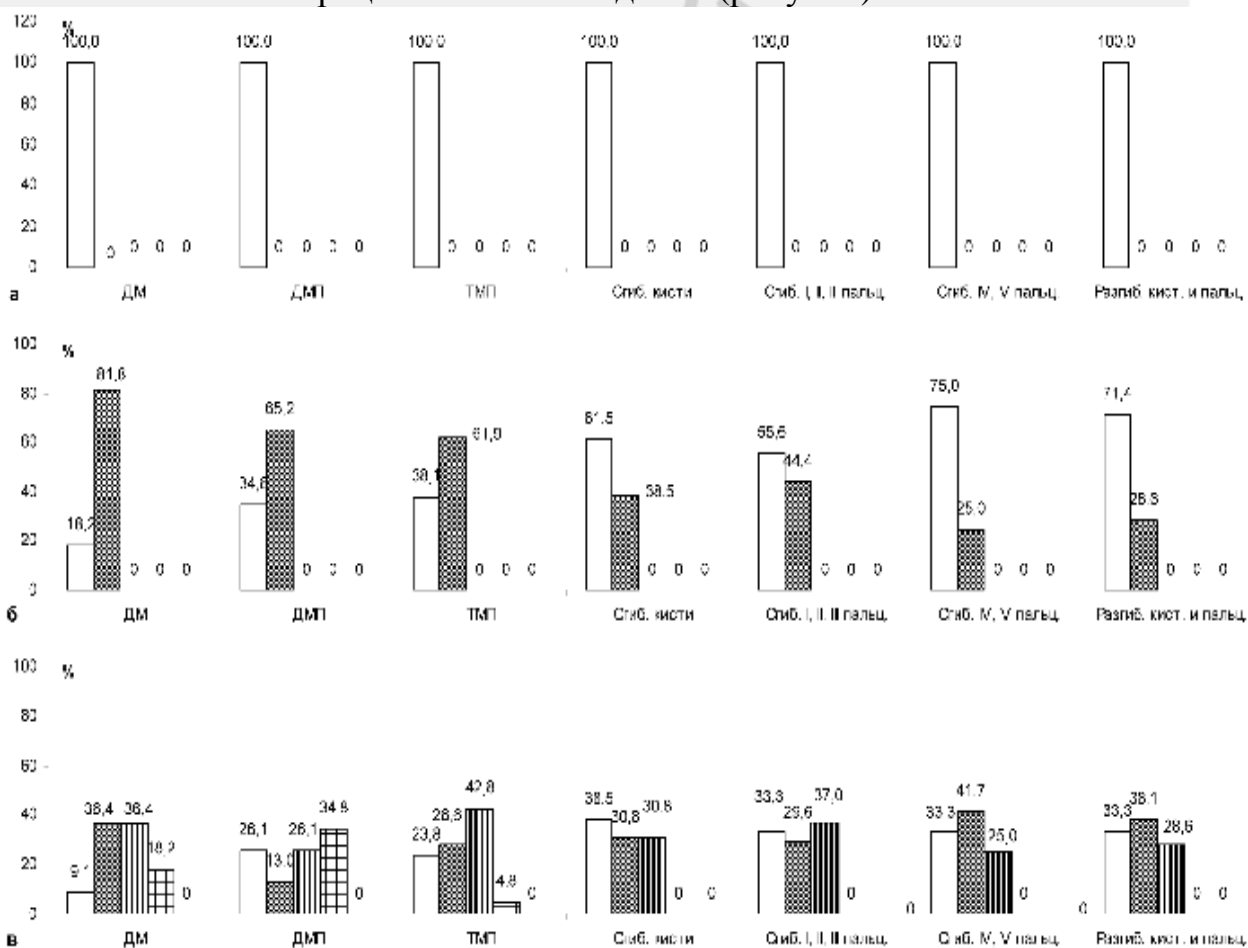


Рис. Динамика восстановления силы мышц верхней конечности при последствиях травматического повреждения плечевого сплетения.

а - распределение больных (%) по силе мышц верхней конечности до операции.

б- распределение больных (%) по силе мышц верхней конечности через 6-12 месяцев после операции.

в- распределение больных (%) по силе мышц верхней конечности через 13 и более месяцев после операции.

- M0 отрицательный
- M1, M2 удовлетворительный функционально незначимый
- M3. удовлетворительный функционально значимый
- M4, хороший
- M5. отличный

ДМ – дельтовидная мышца

ДМП – двуглавая мышца плеча

ТМП – трехглавая мышца плеча

ДМ была полностью денервирована у 11 больных (M0). На 1 этапе послеоперационного наблюдения у двух (18,2%) из них восстановления силы мышц не отмечено (отрицательный результат), у 9 (81,8%) больных имел место удовлетворительный функционально незначимый результат (M1, M2). На 2 этапе послеоперационного наблюдения у двух (18,2%) больных получен хороший (M4), у 4 (36,4%) – удовлетворительный функционально значимый, у 4 (36,4%) – удовлетворительный функционально незначимый, у одного (9,1%) – отрицательный результат.

Функция ДМП была полностью нарушена у 23 больных (M0), на 1 этапе послеоперационного наблюдения у 15 (65,2%) из них отмечено восстановление силы ДМП до M1, M2 (удовлетворительный функционально незначимый результат), у 8 (34,8%) – восстановления сокращения мышцы не отмечено (M0). На 2 этапе послеоперационного наблюдения хороший (M4) результат восстановления функции ДМП имел место у 8 (34,8%), удовлетворительный функционально значимый – у 6 (26,1%), удовлетворительный функционально незначимый (M1, M2) – у трех (13,0%), отрицательный результат (M0) – у 6 (26,1%) больных.

В дооперационном периоде у 21 больного отмечалось отсутствие сокращений ТМП (M0). На 1 этапе послеоперационного наблюдения у 13 (61,9%) больных имел место удовлетворительный функционально незначимый (M1, M2) результат, у 8 (38,1%) – отрицательный (M0) результат. На 2 этапе послеоперационного наблюдения у одного (4,8%) больного отмечен хороший (M4), у 9 (42,8%) – удовлетворительный функционально значимый (M3), у 6 (28,6%) – удовлетворительный функционально незначимый (M2, M1), у 5 (23,8%) – отрицательный (M0) результат.

Сила сгибателей Й – ЙЙЙ пальцев в дооперационном периоде составляла M0 у 27 больных. На 1 этапе послеоперационного наблюдения у 12 (44,4%) пациентов сила сгибателей Й – ЙЙЙ пальцев соответствовала M1 или M2 (удовлетворительный функционально незначимый результат), у 15 (55,6%) – M0 (отрицательный результат). На 2 этапе послеоперационного наблюдения у 10 (37,0%) больных сила сгибателей кисти восстановилась до M3 (удовлетворительный функционально значимый результат), у 8 (29,6%) – до M1 или M2 (удовлетворительный функционально незначимый результат), у 9 (33,3%) имел место отрицательный (M0) результат.

Функция сгибателей ЙV, V пальцев была полностью нарушена (M0) у 12 больных; на 1 этапе послеоперационного наблюдения у трех из них (25,0%) отмечен удовлетворительный функционально незначимый (M1 или M2), у 9 больного (75,0%) – отрицательный результат. На 2 этапе послеоперационного наблюдения у трех (25,0%) пациентов имел место удовлетворительный функционально значимый (M3), у 5 (41,7%) – удовлетворительный функционально незначимый (M1 или M2), у 4 (33,3%) – отрицательный (M0) результат.

Функция сгибателей кисти в дооперационном периоде была полностью нарушена у 26 больных. На 1 этапе послеоперационного наблюдения удовлетворительный

функционально незначимый результат (M1 или M2) имел место у 10 (38,5%), отрицательный (M0) – у 16 (61,5%) больных. На 2 этапе послеоперационного наблюдения у 8 (30,8%) больных отмечен удовлетворительный функционально значимый (M3), у 8 (30,8%) – отмечен удовлетворительный функционально незначимый результат (M1 или M2), сила сгибателей кисти не восстановилась у 10 (38,5%) больных (M0).

Функция разгибателей кисти и пальцев в дооперационном периоде была утрачена у 21 больного (M0). На 1 этапе послеоперационного наблюдения у 6 (28,6%) из них был отмечен удовлетворительный функционально незначимый (M1, M2), у 15 (71,4%) – отрицательный результат (M0). На 2 этапе послеоперационного наблюдения у 6 (28,6%) больных имел место удовлетворительный функционально значимый (M3), у 8 (38,1%) – удовлетворительный функционально незначимый (M1 или M2), у 7 (33,3%) отрицательный результат.

Резервом повышения эффективности экстраплексальной невротизации при последствиях травматического повреждения ПС является разработка четких показаний для ее выполнения, определение особенностей проведения невротизации с индивидуальным выбором невротизируемой структуры, нервов-невротизаторов и соблюдением принципа дифференцированной реиннервации структур ПС.

Выбор структуры ПС, которую было необходимо невротизировать, определялся характером клинических проявлений (наличием тотального или субтотального паралича верхней конечности). Особенностью оперативного вмешательства при субтотальном параличе ПС, когда имелись мышцы, сохранившие способность к сокращению, а, следовательно, и иннервацию, являлась дифференцированная невротизация проксимальных отделов длинных нервов ПС. При этом для невротизации выбирались те нервы, в которых имело место полное нарушение проводимости, что подтверждалось клиническими и параклиническими методами обследования. В частично денервированных мышцах, нервы которых не невротизировались, на втором этапе послеоперационного наблюдения отмечено самостоятельное восстановление силы. У 4 (33,3%) больных сила мышц восстановилась – с M1 до M2, у 7 (58,3%) с M1 до M3, у одного – (8,3%) – до M4.

При одновременном полном нарушении проводимости различных нервов применялся дифференцированный подход в выборе невротизируемого нерва в зависимости от его функциональной значимости. С учетом функциональной значимости ДМП для восстановления активных движений в проксимальном отделе верхней конечности с полным нарушением функции мышечно-кожного нерва невротизация была направлена в первую очередь на восстановление данного нерва и, по возможности, других нервов верхней конечности (срединного, лучевого, локтевого), функция которых была утрачена. При этом было отмечено более выраженное восстановление функции ДМП (50,0% хороших результатов) по сравнению со степенью восстановления мышечной силы дистальных отделов верхней конечности. При частичном сохранении функции мышечно-кожного нерва (сила ДМП – M1) и полном нарушении функции срединного, локтевого и лучевого нервов выполнялась их избирательная невротизация с целью восстановления активных движений в дистальных отделах верхней конечности с учетом возможности самостоятельного восстановления движений в ДМП.

Дифференцированная невротизация проксимальных отделов длинных нервов ПС позволяла избежать феномена рассеивания, заключающегося в проращении волокон

невротизаторов в нервные структуры, иннервирующие функционально незначимые мышцы, а также коактивации мышцы антагонистов, что ограничивает возможности активных движений в конечностях даже при успешной регенерации нервных волокон.

В качестве нервов-невротизаторов проксимальных отделов длинных нервов ПС использовали преимущественно межреберные нервы, что определялось близостью их анатомо-топографического расположения. Невротизация первичных стволов в большинстве случаев проводилась двигательными ветвями шейного сплетения, вторичных стволов с учетом их более дистального расположения – ветвями шейного сплетения с аутонейропластикой или межреберными нервами. Соблюдался принцип дифференцированной реиннервации с учетом очередности имплантации межреберных нервов в нервы, иннервирующие синергисты, а затем антагонисты. При реиннервации стволов ПС дифференцированный подход заключался в имплантации ветвей шейного сплетения в фасцикулярные группы, представляющие отдельные нервы. Это исключало попадание волокон одного нерва в фасцикулярные группы нервов-антагонистов и позволяло избежать проявления патологической коактивации.

Анализ динамики восстановления силы отдельных мышц верхней конечности при последствиях травматического повреждения ПС в результате операции экстраплексальной невротизации показал, что в целом имело место постепенное нарастание силы паретичных мышц на 1 и 2 этапах послеоперационного наблюдения. На 1 этапе послеоперационного наблюдения во всех мышцах, восстановление функции которых ожидалось вследствие невротизации иннервирующих их структур ПС, отмечались либо отрицательные, либо удовлетворительные функционально незначимые результаты. При этом имела место тенденция более раннего восстановления функции мышц проксимальных отделов верхней конечности. В то время как на 1 этапе послеоперационного наблюдения в ДМ, ДМП и ТМП у большинства больных отмечалось восстановление силы до М1, М2 (81,8, 65,2, 61,9%), то в мышцах дистальных отделов верхней конечности (сгибателях кисти, I – III, IV, V пальцев, разгибателях кисти и пальцев преобладали отрицательные результаты (61,5, 55,6, 75,0, 71,4% случаев соответственно).

На 2 этапе послеоперационного наблюдения сила ДМ, ДМП и ТМП стала хорошей и удовлетворительно функционально значимой (М4 и М3) у 54,6, 60,9, 47,6% пациентов, причем в 18,2, 34,8, 4,8% случаях соответственно имели место хорошие результаты. Наибольшее количество хороших результатов получено в восстановлении силы ДМП, обеспечивающей сгибание предплечья в локтевом суставе и являющейся наиболее функционально значимой из всех мышц проксимального отдела верхней конечности. В то же время в мышцах дистального отдела верхней конечности хорошие результаты восстановления силы не были получены, а удовлетворительные функционально значимые результаты уступали по частоте удовлетворительным функционально незначимым, отрицательным и составляли 30,8, 37,0, 25,0, 28,6 в сгибателях кисти, I – III; IV, V пальцев, разгибателях кисти и пальцев соответственно.

Отсутствие хороших результатов при восстановлении функции кисти, а также меньшее количество удовлетворительных функционально значимых результатов по сравнению с проксимальной группой мышц объясняется тем, что нервы, обеспечивающие иннервацию мышц кисти, содержат от 16000 (локтевой) до 19000 (лучевой), в то время как мышечно-кожный нерв – 6000, подкрыльцовый – 6500 миелинизированных волокон. Количество миелинизированных волокон в нервах-невротизаторах всегда меньше, чем в невротизируемых нервах: в межреберном нерве

– от 1121 до 1333, сумма Th3 – Th6 межреберных нервов содержит 5332 волокна, в двигательных ветвях шейного сплетения – до 4000 миелинизированных волокон [5, 6, 10]. Невротизация мышечно-кожного и подкрыльцового нервов более успешна в связи с наиболее оптимальным соответствием количества их миелинизированных волокон волокнам невротизаторов. Сложность восстановления движений в разгибателях и сгибателях кисти, пальцев объясняется также широким центральным представительством дистальных отделов верхней конечности в коре головного мозга, обеспечивающим высоко дифференцированные, сложные движения в кисти. Корковое представительство мышц нервов-невротизаторов, иннервирующих функционально менее значимые мышцы, не может обеспечить достаточного восстановления функции в кисти даже при условии успешного их прорастания в невротизируемые нервы.

Таким образом, экстраплексальная невротизация ПС позволила получить функционально значимые результаты у 65,6% оперированных. Решение о выполнении данного вида оперативного вмешательства основано на результатах клинико-параclinicalического обследования, определяющих характер и уровень повреждения ПС. Основным условием выполнения экстраплексальной невротизации является функциональная сохранность нервов, использующихся в качестве невротизаторов. На основании анализа результатов оперативного вмешательства показано, что особенно важное значение для повышения эффективности экстраплексальной невротизации имеет правильный выбор невротизируемой структуры, нервов – невротизаторов, применение принципа дифференцированной невротизации проксимальных отделов длинных нервов или стволов ПС с применением микрохирургической техники.

Выводы

1. Показанием для экстраплексальной невротизации является: повреждение структур ПС на преганглионарном уровне, на постганглионарном уровне протяженностью более 7 см или сочетание повреждений на пре-и постганглионарном уровнях.

2. Условием выполнения экстраплексальной невротизации является сохранность анатомически близко расположенных нервов-невротизаторов, не относящихся к структурам ПС, при невозможности использования в качестве невротизаторов коротких ветвей ПС вследствие их повреждения.

3. Выбор нервов-невротизаторов определяется их анатомической и функциональной сохранностью, а также локализацией невротизируемых структур ПС.

4. Выбор невротизируемой структуры определяется характером клинических проявлений (тотальный, субтотальный паралич), данными параclinicalических методов обследования, позволяющими установить уровень повреждения ПС.

5. Основными особенностями дифференцированного принципа экстраплексальной невротизации являются:

- при субтотальном параличе верхней конечности невротизируются нервы, функция которых нарушена полностью;
- при полном нарушении функции нескольких нервов выбор структур ПС, невротизируемых в первую очередь, определяется их функциональной значимостью;
- при невротизации стволов ПС отдельными двигательными ветвями шейного сплетения реиннервируются фасцикулярные группы, представляющие разные нервы верхней конечности;
- межреберные нервы имплантируются согласно очередности: вначале в нервы, иннервирующие мышцы-синергисты, затем – антагонисты.

6. Более эффективным было восстановление силы в мышцах проксимальных отделов верхней конечности (ДМ, ДМП, ТМП). Восстановление функции кисти не превышало удовлетворительного функционально значимого результата (МЗ).

7. Оперативное вмешательство должно проводиться с учетом анатомо-топографических особенностей структур ПС, применением микрохирургической техники и соответствующего увеличения.

Литература

1. Цымбалюк В. І., Сулій М. М., Ломако Л. О. з співав. Мікрохірургічне лікування закритих тотальних пошкоджень плечевого сплетення // Актуальні проблеми неврології та нейрохірургії. Львів, 1996. С. 329 – 330.

2. Шевелев И. Н., Сафронов В. А., Лыкошкина Л. Е. и др. Микрохирургическое лечение травматических поражений плечевого сплетения // Журн. вопросы нейрохирургии им. Н. Н. Бурденко. 1989. № 6. С. 23 – 27.

3. Шевелев И. Н., Сафронов В. А., Лыкошкина Л. Е. и др. Клиника диагностика и микрохирургическое лечение травматических поражений плечевого сплетения // Реабилитация больных с повреждением периферической нервной системы. Прокопьевск, 1999. С. 29 – 34.

4. Шевелев И. Н. Травматические поражения плечевого сплетения (диагностика, микрохирургия). М., 2005.

5. Vonnell F., Rabischong P. Anatomie et systematization du plexus brachial de l'adulte // Anat.Clin. 1980. Vol. 2, N 3. P. 280 – 298.

6. Vonnell F. Structure fasciculaire des nervs peripheriques // J. Neurochirurgie. 1982. Vol. 28, N 2. P. 71 – 76.

7. Friedman A. N., Nunley J. A., Goldner R. D. et al. Nerve transplantation for the restoration of elbow flexion following brachial avulsion injuries // J. Neurosurg. 1990. Vol. 72. P. 59 – 64.

8. Gousheh J. The treatment of War injuries of the Brachial Plexus // The Journal of Hand Surgery. 1995. Vol. 20A, N 3. P. 68 – 76.

9. Kanaya F., Gonzalez, Park C. M. et al. Improvement in motor function after brachial plexus surgery // J. Hand Surg. Am. 1990. Jan. 15 (1). P. 30 – 36.

10. Kotani T., Matsuda H., Suzuki T. Trial surgical procedures of nerve transfer to avulsion injuries of plexus brachialis // 12th Internat. Congr. Soc. Orthop. Surg. Traumat. Tel-Aviv, 1972. P. 348 – 350.

11. Milesi H. Brachial plexus injuries. Management and results // Clin. Plast. Surg. 1984. Vol. ??, N 11. P. 115 – 120.

12. Narakas A., Hentz V. Neurotization in brachial plexus injuries, indication and results // Clin. Orthop. 1998. Vol. 237. P. 43 – 56.