

*Бордаков В.Н., Чайка Ю.А., Кащук А.А., Зайковский С.С., Самсонов Д.В.,
Трико А.Н., Бордаков П.В.*

Применение препарата флебодиа-600 в комплексном лечении варикозной болезни нижних конечностей

*Государственное учреждение «432 ордена Красной Звезды Главный военный
клинический медицинский центр Вооруженных Сил Республики Беларусь»*

Ключевые слова: Флебодиа-600, варикозная болезнь, комплексное лечение. Препарат Флебодиа-600 применялся у 44 пациентов с хронической венозной недостаточностью нижних конечностей. Больные были разделены на 2 группы. Первая группа состояла из 28 пациентов, которым проводилось консервативное лечение. Вторая группа из 16 пациентов, которым проводилось хирургическое лечение. Результаты: комплексное лечение с использованием препарата Флебодиа-600 приводит к снижению интенсивности субъективных симптомов, ускоряет эпителизацию трофических язв и улучшает качество жизни пациентов.

Варикозная болезнь (ВБ) в настоящее время является одной из самых распространенных патологий сосудистой системы человека. Признаки хронической венозной недостаточности (ХВН) по данным отечественной и зарубежной литературы имеют от 15 % до 40 % населения европейских стран [1, 2, 3]. Лечение этой категории больных значительно выходит за рамки возможностей не только сосудистой, но и общей хирургии, становясь также проблемой амбулаторной терапии [4].

До недавнего времени консервативное лечение хронической венозной недостаточности находилось в тени более радикальных лечебных подходов – хирургической операции и склерооблитерации. Между тем, один из методов консервативного лечения – эластическая компрессия, первым начал применяться при заболеваниях вен нижних конечностей еще во времена Гиппократата. Затем стали использовать различные топические средства для лечения венозных трофических язв. В дальнейшем, в течение длительного времени консервативное лечение применялось в основном в качестве предоперационной подготовки и послеоперационной реабилитации больных с хронической венозной недостаточностью. Использование его в качестве самостоятельного вида лечения вызывало у врачей чувство неудовлетворенности и скепсиса, главным образом из-за отсутствия эффективных лекарственных средств.

Ситуация в корне изменилась в последние десятилетия с внедрением в клиническую практику нового поколения флеботропных препаратов, обладающих поливалентным механизмом действия. В то же время, консервативное лечение венозной недостаточности, в особенности ее осложненных форм, требует использования препаратов многих фармакологических групп, действие которых направлено на различные звенья патогенеза венозной недостаточности.

В 432 ордена Красной Звезды главном военном клиническом медицинском центре Вооруженных Сил Республики Беларусь лечение варикозной болезни (ВБ) нижних конечностей проводится комплексно и системно на всех стадиях

развития болезни: от начальных проявлений без признаков хронической венозной недостаточности, до тяжелых форм - множественных, обширных, длительно незаживающих трофических язв, занимающих более 50 % площади голени.

При ретикулярном варикозе и телеангиэктазиях, при соответствующем отборе, пациентам проводятся сеансы склеротерапии амбулаторно. Молодым лицам с ВБ без сопутствующих заболеваний и при наличии соответствующих бытовых условий, проводятся амбулаторные операции [5].

Оперативные вмешательства выполняются с использованием всего доступного спектра современных операционных технологий. От традиционного удаления вен по Бэбкокку, Нарату, до инвагинации или эндовенозной лазерной коагуляции (ЭВЛК) стволов подкожных вен, несостоятельных коммуникантов с интраоперационной склерооблитерацией варикозно измененных их ветвей и пересадкой кожнофасциальных лоскутов на сосудистой ножке [6].

Консервативное лечение проводится пациентам, которым по разным причинам не может быть выполнено оперативное вмешательство, в основе которого лежит эластическая компрессия с другими общими и местными видами консервативного лечения.

В настоящее время базисной фармакотерапией больных ВБ нижних конечностей является применение флеботропных препаратов. Несмотря на то, что у большинства препаратов этой группы основным механизмом действия является повышение тонуса вен, они влияют и на многие другие звенья патогенеза хронической венозной недостаточности. В частности, применение этих лекарственных веществ усиливает лимфоотток, вследствие увеличения, как частоты, так и амплитуды сокращений лимфангионов. Доказано благоприятное действие препаратов этой группы на реологические свойства крови. Их применение способствует снижению агрегации эритроцитов, предотвращению микротромбозов. Выраженное действие флеботропные препараты оказывают и на один из основных факторов в механизме возникновения трофических расстройств при хронической венозной гипертензии – активацию лейкоцитов [7]. Всем пациентам, проходящим лечение в нашем центре, рекомендуется применение флеботропных диосминсодержащих препаратов, которые являются основой системного медикаментозного лечения ХВН.

Диосмин является природным биофлавоноидом, благодаря его капилляропротективному, противоотечному, вено- и лимфостимулирующему действию, производные диосмина занимают одну из ключевых позиций в фармакотерапии хронических заболеваний венозной и лимфатической систем. В тоже время, общей проблемой препаратов на основе диосмина является низкая биодоступность, обусловленная плохой абсорбцией в желудочно-кишечном тракте.

Французской компании «Лаборатории Иннотера Шузи» удалось получить полусинтетический диосмин с улучшенными фармакокинетическими параметрами, по сравнению с природным аналогом. Этот препарат зарегистрирован в Республике Беларусь как Флебодиа 600.

В период с сентября по декабрь 2009 г. проведено открытое, проспективное, несравнительное исследование ряду пациентов проходящим лечение ХВН в

нашем центре препаратом Флебодиа 600. В исследовании участвовало 44 пациента – 39 женщин в возрасте от 24 до 82 лет и 5 мужчин от 38 до 63 лет с признаками ХВН: ночными судорогами, тяжестью и болями в ногах, отеками, трофическими изменениями на коже голеней.

В исследовании не участвовали пациенты с отсутствием признаков ХВН и не оперированные ранее по поводу ВБ. Наличие сопутствующих заболеваний, не препятствовавших лечению ВБ в 432 ГВКМЦ, во внимание не принималось. В группе с консервативным лечением наблюдалось 28 пациентов, 27 женщин и один мужчина, которые распределились по степени клинических проявлений (классификация СЕАР) [8, 9, 10] следующим образом: С2 – 11, С3 – 7, С4 – 4, С6 – 6. Препарат Флебодиа 600 применялся по 1 таблетке 1 раз в день по утрам общей продолжительностью приема 2 месяца. Оценка эффективности системного флеботропного лечения проводилась субъективно, мнение врачей так же учитывалось. Контрольные сроки осмотра пациентов – через 30 и 60 дней. Оценивались следующие симптомы: боль и ощущение тяжести в нижних конечностях к концу дня, снижение толерантности к статическим нагрузкам, судороги в икроножных мышцах.

Все проявления заболевания, оценивали в баллах по визуальной аналоговой шкале: 0 – отсутствие симптома; 2 – редкое появление, не влияющее на общее состояние; 4 – частое появление, не влияющее на общее состояние; 6 – выраженная степень, ухудшающая общее состояние, а также влияющая на повседневную активность и сон.

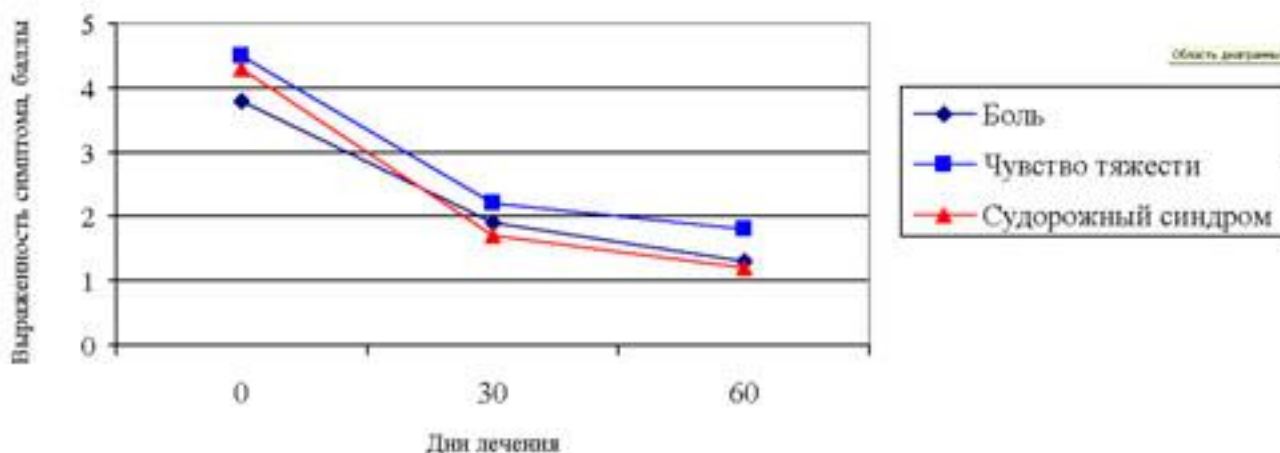
Пациентам, которым производились оперативные вмешательства или склеротерапия, препарат Флебодиа 600 назначался за 2 недели до планового вмешательства с последующим его приемом после вмешательства до 2 месяцев. Таким пациентам предлагалось провести сравнение течения послеоперационного периода ранее проведенного вмешательства без применения венотоников с послеоперационным течением на фоне полученного флеботропного лечения. Оценка проводилась по параметрам: «эффективно» и «неэффективно».

В группе с оперативным лечением наблюдалось 16 пациентов, 12 женщин и 4 мужчины: С1 – 2, С2 – 5, С3 – 3, С4 – 1, С5 – 1, С6 – 4.

РЕЗУЛЬТАТЫ:

Динамика основных клинических симптомов в процессе лечения в среднем по группе пациентов, получавших только консервативное лечение, представлена на рисунке 1.

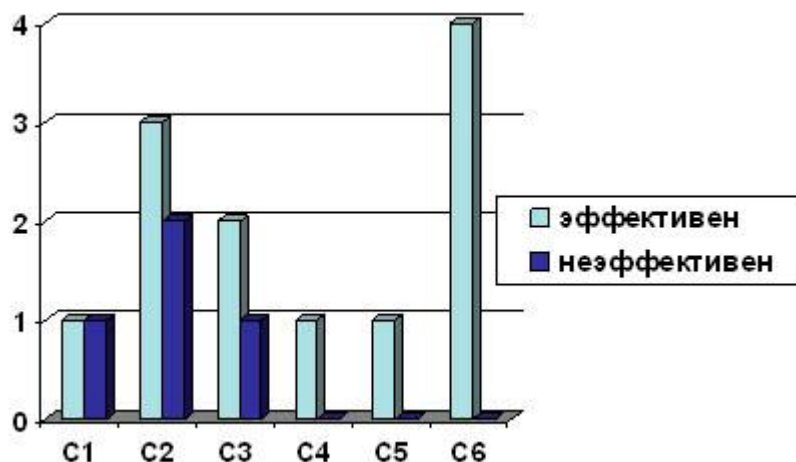
Рисунок 1. - Динамика клинических симптомов в исследуемой группе (n=30)



Анализ данных диаграммы свидетельствует об отчетливом уменьшении выраженности симптомов заболевания в процессе лечения (различия между значениями Д-0 и Д-60 достоверны при $p < 0.001$).

В двух случаях открытые трофические язвы уменьшились в размерах и по глубине, но, ни одна из них за время приема препарата полностью не эпителизовалась.

В группе с оперативным лечением на ранних стадиях ХВН не все пациенты смогли определить влияние препарата на оперативное лечение или склеротерапию. На поздних стадиях ХВН эффект отмечен всеми принимавшими препарат (данные представлены на рисунке 2). Открытые поверхностные трофические язвы до площадью до 10 см² (3 случая) зажили в сроки от 16 до 34 суток, обширная трофическая язва 140 см² за 1,5 месяца уменьшилась в размерах до 80 см².



C1 – телеангиэктазии или ретикулярные варикозные вены

C2 – варикозно измененные подкожные вены (диаметр более 3 мм)

C3 – отек

C4 – трофические изменения кожи и подкожных тканей (гиперпигментация и/или венозная экзема и липодерматосклероз и/или белая атрофия кожи)

C5 – зажившая венозная язва

C6 – открытая венозная язва

Рисунок 2. – Эффективность препарата Флебодиа 600 в зависимости от степени клинических проявлений в группе больных с оперативным лечением

Обсуждение:

Пациенты и врачи отметили, что препарат Флебодиа 600 удобен для приема, имеет небольшую частоту побочных явлений.

В консервативной группе пациенты при опросе отметили полное купирование симптомов ХВН после приема препарата Флебодиа 600 на ранних стадиях ХВН и уменьшение проявлений ее симптомов на более поздних стадиях. Большинство пациентов отметили уменьшение болевого синдрома и тяжести в ногах уже в течение первых двух недель приема Флебодиа 600, эффект лечения сохранялся еще в течение 1–1,5 месяца после окончания приема препарата, при условии ношения эластичного трикотажа в период дневной активности. У одной пациентки на первой неделе с начала приема препарата появились боли в эпигастральной области, которые не заставили ее прекратить его прием. В группе оперативного лечения более выраженный эффект комплексного лечения ВБ отмечен у больных с трофическими кожными изменениями. Послеоперационный период переносился больными более легко, отмечалась большая физическая активность, раньше проходила хромота. Сразу после операции снижался объем экссудата и уменьшался болевой синдром при открытых трофических язвах.

Заключая вышеизложенное, необходимо подчеркнуть, что консервативная терапия у пациентов с трофическими расстройствами нижних конечностей при хронической венозной недостаточности не является радикальным способом лечения. Однако она позволяет значительно уменьшить тяжесть проявлений заболевания. В то же время, нестабильность и недолговременность эффектов консервативного лечения настоятельно требует проведения регулярных повторных его курсов. Консервативную терапию нельзя противопоставлять другим, более радикальным способам, коррекции венозного оттока, учитывая то, что у пациентов с выраженными трофическими расстройствами мягких тканей она зачастую является первым этапом комплексного лечения.

Анализ проведенного исследования показывает, что препарат Флебодиа 600 является эффективным, удобным для приема флебопротектором в комплексном лечении больных варикозной болезнью с хронической венозной недостаточностью, приводит к достоверному уменьшению интенсивности субъективных симптомов, уменьшает сроки заживления трофических язв, положительно отражается на психологическом состоянии пациентов и качестве их жизни.

Литература

1. Баешко, А.А. Хроническая венозная недостаточность нижних конечностей / А.А. Баешко // Лечебное дело. 2008. № 1. С. 53–62.
2. Богачев, В.Ю. Начальные формы хронической венозной недостаточности нижних конечностей: эпидемиология, патогенез, диагностика, лечение и профилактика / В.Ю. Богачев // Consilium–Medicum. Хирургия. 2004. Т. 6. № 4.
3. Jawien, A. The influence of environmental factors in chronic venous insufficiency / A. Jawien / Angiology. 2003. № 54 (suppl. 1). P. 19–31.
4. Золотухин, И.А. Алгоритм ведения больного с хронической венозной недостаточностью нижних конечностей: терапевт – хирург / И.А. Золотухин // Consilium–Medicum. Справочник поликлинического врача. 2005. Т. 3. № 2.
5. Результаты хирургического лечения варикозной болезни нижних конечностей в амбулаторном центре 432 ГВКГ / Ю.А. Чайка [и др.] // Актуальные вопросы флебологии: материалы I Респ. науч.-практ. конф., Витебск, 30 марта 2007 г. / Витеб. гос. мед. ун-т; редкол.: В.А. Янушко (пред.) [и др.]. Витебск, 2007. С. 58–60.
6. Первый опыт применения нейроваскулярных лоскутов на дистальной сосудистой ножке для пластики дефектов мягких тканей голени / Г.Н. Вараницкий [и др.] // Современные технологии лечения ран и раневой инфекции: материалы респ. науч.-практ. конф., Гомель, 19–20 марта 2010 г. / Гомельский гос. мед. ун-т. Гомель, 2010. С. 18–20.
7. Богачев, В.Ю. Системная фармакотерапия хронической венозной недостаточности нижних конечностей. Современное состояние вопроса / В.Ю. Богачев // Русский медицинский журнал. 2004. Т. 12. № 17. С. 3–6.
8. Покровский, А.В. Классификация СЕАР и ее значимость для отечественной флебологии / А.В. Покровский, С.В. Сапелкин // Ангиология и сосудистая хирургия. 2006. № 1. С. 65–73.
9. Золотухин, И.А. Классификация хронических заболеваний вен СЕАР: инструкция по применению / И.А. Золотухин // Приложение к журналу Consilium Medicum. Хирургия. 2009. № 1. С. 64–68.
10. Сушков, С.А. Некоторые вопросы применения классификаций хронической венозной недостаточности нижних конечностей / С.А. Сушков // Новости хирургии. 2006. № 3. С. 2–10