

## **Теория единого выделительного органа в применении к развитию нефрогенного зачатка человека: II. Органно-тканевой уровень**

На основании результатов математического анализа органных параметров голонефроса выделено три периода эмбриогенеза единого экскреторного органа человека: мезонефральный: 14-20 стадии по O'Rahilly; переходный 21 (20-22) стадия; метанефральный (23 стадия). Метанефрос имеет признаки развивающейся системы. Мезонефрос же является устоявшейся, инертной системой, с низким уровнем взаимной детерминации и снижающимся разнообразием компонентов. Дегенеративные изменения мезонефроса в эмбриональном периоде не затрагивают общий объем органа, а проявляются во внутриорганных перестройках.

**Ключевые слова:** человеческий эмбрион, эмбриогенез, голонефрос, мезонефрос, метанефрос, развитие почки, морфометрия, количественные методы, математические методы.

N.V. Yanchenko

The theory of indivisible excretory organ (holonephros) in human development: II. Organic and tissue level

Basing on results of mathematical analysis or morphometry parameters, three periods of the indivisible excretory organ embryogenesis were revealed: mesonephric: 14-20 stages by O'Rahilly и Muller; transitional 21 (20-22) stages; metanephric (23 stage). Metanephros has features of the developing system. Mesonephros is stable and rigid system with low level of mutual determination and decreasing variety of its components. Degeneration of mesonephros during embryogenesis does not involve the whole volume of the organ but reveal intraorganic realignment.

Keywords: human embryo, embryogenesis, holonephros, mesonephros, metanephros, kidney development, morphometry, quantitative methods, mathematical analysis.

Многочисленные факты из различных областей биологической науки, свидетельствуют о том, что в процессе онтогенеза человека имеет место не смена трех различных поколений почек, а смена стадий развития единого выделительного органа (голонефроса, архинефроса). Однако исследования производных нефрогенного зачатка с позиции теории существования единого выделительного органа, имеющего морфогенетические особенности в различных сегментах эмбриона, единичны. В них показана ускоренная дифференцировка мезенхимы в мезонефросе по сравнению с метанефросом ?7? и одинаковая скорость дифференцировки нефрогенного эпителия ?4?. Интересны также косвенные указания на закономерности и тенденции изменения голонефроса в кранио-каудальном направлении: усиливаются разветвленность структурных единиц, индуцирующее влияние мочевыводящих путей на дифференцировку нефрогенного зачатка, роль гена опухоли Вильмса в нефроногенезе; метамерность, наоборот, исчезает ?2, 10, 11?. Количественные параметры развития голонефроса, динамика и характер внутриорганных связей между его «подсистемами» (первичной и окончательной почками) полностью не изучены.

В то же время анализ подобных связей, необходим при системном подходе к изучению развития выделительных органов в эмбриональном периоде, когда плацента (основной выделительный орган зародыша) еще не сформирована. При изучении

эмбриогенеза почки целесообразно объединение органного и тканевого уровней: на ранних стадиях, трудно провести границу между гисто- и органогенезом, а также указать, когда комплекс зачатковых структур оформляется в качестве органа. Таким образом, целью нашего исследования является выявление количественных нормативов нормального гисто- и органогенеза единого выделительного органа человека.

#### Материалы и методы

Материалом послужили 160 зародышей человека (теменно-копчиковая длина от 4 мм до 38 мм). Зародыши были распределены по стадиям Карнеги (в модификации O'Rahilly [12]). Для гистологического и морфометрического исследований изображения срезов вводились в компьютер посредством системы «Bioscan». 54 выделительных органа 27-ми эмбрионов (14-23 стадии по O'Rahilly) были исследованы при помощи морфометрического метода (программа «Scion Image»), метода построения графических компьютерных реконструкций и предложенного нами метода «сагиттальной развертки». В качестве методов математического анализа применялись: стандартная статистическая обработка, информационный анализ [4], определение критерия Колмогорова-Смирнова, корреляционный анализ, регрессионный анализ. Мы также предлагаем определять «эпителио-полостной» индекс (ЭПИ), который высчитывается как частное при делении объема эпителиального пласта в органе на объем полостей в эпителии. По нашему мнению, динамика ЭПИ отражает становление мочеобразовательной функции и особенности морфогенетических процессов в почке. Все вышеуказанные методы явились элементами системного анализа.

#### Результаты исследования

Длина голонефроса и мезонефроса (имеется в виде длина проекции на сагиттальную плоскость) достоверно уменьшаются в процессе развития. Длина метанефроса нарастает по линейному закону. Максимальная элонгация метанефроса отмечена на 18 стадии.

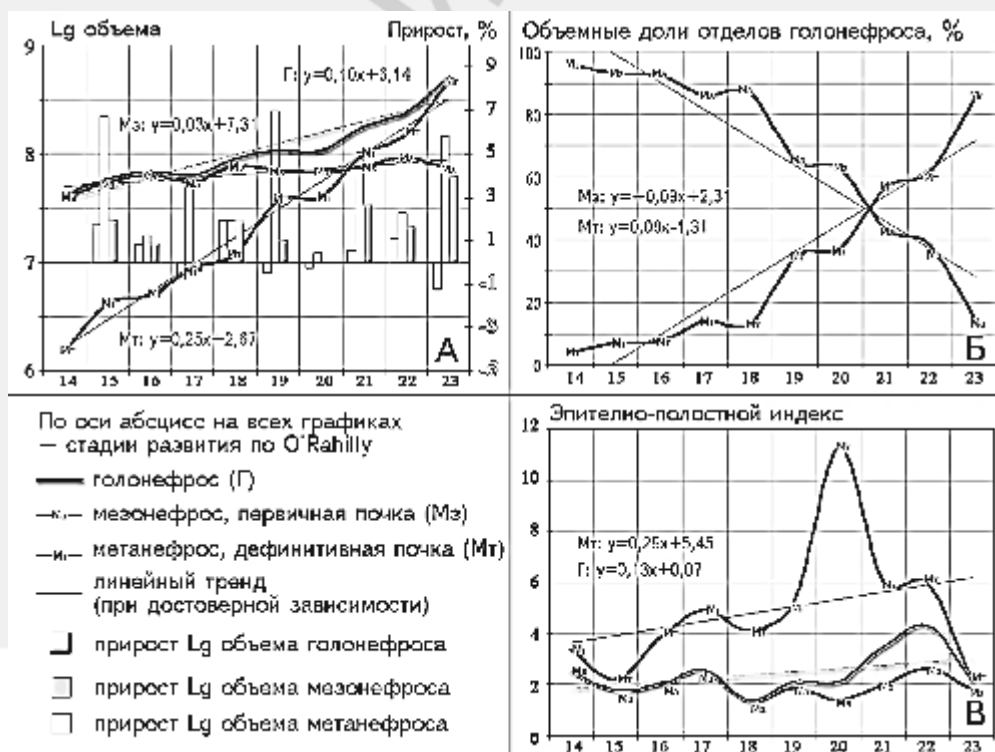


Рисунок 1. Динамика объема голонефроса и его отделов с относительными приростами (А). Вклад мезо- и метанефроса в голонефрос (Б). Динамика эпителиополостного индекса (В).

На рисунке 1А показано, что объем голонефроса и его отделов (мезо- и метанефроса) достоверно увеличиваются в процесс развития. Причем, метанефрос растет быстрее, что вытекает из сравнения коэффициентов регрессии и относительных приростов объема. Кажущееся противоречие между динамикой длины и объема мезо- и голонефроса объясняется тем, что мезонефрос утолщается в поперечном направлении в области каудального отдела, он как бы «сползает», переходя из сагиттальной плоскости в поперечную. Вследствие разной скорости роста отделов голонефроса изменяется их объемные доли: доля мезонефроса достоверно уменьшается, а метанефроса, соответственно, – растет (рисунок 1Б).

Выделение тканевых компонентов голонефроса вызывает ряд затруднений. Если в области первичной почки в эмбриональном периоде все ткани практически сформированы, и мы можем четко выделять: мезенхиму (зародышевую соединительную ткань) и эпителиальную ткань, то в области метанефроса к началу эмбриогенеза присутствуют два тканевых зачатка: нефрогенная бластема и мочеточниковый дивертикул. Причем, первый зачаток является источником развития не только почечного эпителия [2, 11,12], но, возможно, и мелких сосудов [1] и соединительной [3] ткани окончательной почки и часто называется «нефрогенная мезенхима». С другой стороны, и дивертикул, и формирующиеся структуры нефрона имеют эпителиальное строение. Выделяемые тканевые компоненты органной системы единого выделительного органа суммированы в таблице 1. Рассмотрение эпителиального пласта и полостей в эпителиальных структурах в качестве отдельных компонентов необходимо для более тонкого анализа морфогенетических процессов: полость с одной стороны является «неработающей» частью эпителия, а с другой – отражает его функциональную активность.

#### Таблица 1

Классы тканевых компонентов голонефроса, выделенные на основании их участия в мочеобразовании

Класс	Основание для выделения	Компоненты:	
		в области мезонефроса	в области метанефроса
Эпителиальный пласт.	Ткань, непосредственно предназначенная для выполнения выделительной функции.	Эпителий: (1) мезонефральных телец; (2) мезонефральных канальцев; (3) мезонефрального протока.	Эпителий: (1) структур нефрогенной бластемы, прошедших мезенхимно-эпителиальную трансформацию; (2) производных мочеточникового дивертикула.
Полости в эпителиальном пласте.	Компонент, отражающий активность эпителиального пласта.	Полости в указанных выше структурах.	Полости в указанных выше структурах.
«Неэпителизованный компонент».	Компонент, непосредственно не участвующий в мочеобразовании.	Мезенхима (затем соединительная ткань).	Неэпителизованная бластема; истинная мезенхима (с 18 стадии).

В голонефросе достоверно увеличиваются объемы всех тканевых компонентов (рисунок 2). Причем этот рост происходит за счет тканей окончательной почки, в то время как в мезонефросе достоверно увеличивается только объем мезенхимы. Исследование объемных долей различных тканей (рисунок 3) показывает, что в голонефросе:

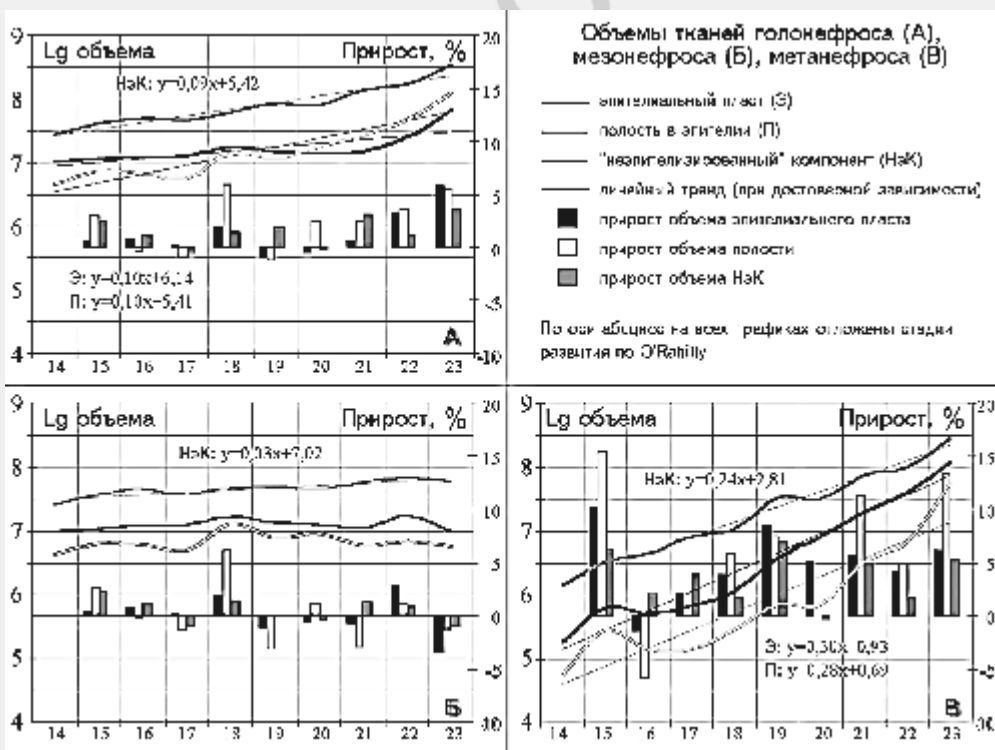


Рисунок 2. Динамика и относительные приросты объемов различных тканей в голонефросе (А), мезонефросе (Б), метанефросе (В).

- достоверно преобладает доля «неэпителизованного» компонента, не участвующего в образовании мочи. Однако, в области мезонефроса – это

соединительная ткань, преобладание которой мы предлагаем рассматривать как особенность провизорной структуры, выполняющей не только выделительную, но и другие функции [8]; в метанефросе же это, в основном, недифференцированная бластема;

- объемная доля полостей наименьшая, а доля эпителия немного больше;

- динамика объемных долей классов тканей не имеет достоверной зависимости от стадии развития. Это связано с противоположными тенденциями изменения объемных долей мезенхимы и эпителия в области мезо- и метанефроса. В мезонефросе, особенно его краниальном отделе, увеличивается доля соединительной ткани (мы рассматриваем это как нарастающие дегенеративные изменения), а в метанефросе – эпителия (а на последних стадиях и полостей). Последней факт объясняется быстрой мезенхимно-эпителиальной трансформацией бластемы и образованием полостей в эпителиальных структурах.

Вклад тканей мезонефроса в голонефрос достоверно уменьшается. На 20-22 стадиях доли тканей мезо- и метанефроса выравниваются: доли мезенхимы и эпителия между 20 и 21 стадиями, а полостей – на 22, что говорит о более медленном развитии последних в метанефросе.

Эпителио-полостной индекс (ЭПИ) мезонефроса является константой на всем протяжении эмбриогенеза (1,91±0,07), на постоянном уровне сохраняется и ЭПИ всего голонефроса (2,36±0,12), а ЭПИ метанефроса совершает «скачок» на 20 стадии, когда происходит массовая эпителизация бластемы, но полости в производных бластемы еще не сформированы. По мере их развития ЭПИ метанефроса снова снижается (рисунок 1В).

Относительная энтропия системы голонефроса по объемным долям тканевых компонентов не имеет достоверной зависимости и корреляции с возрастом зародыша (рисунок 3), что объясняется отсутствием достоверной динамики объемных долей различных тканей. Энтропия мезонефроса, напротив, имеет достоверную тенденцию к уменьшению, что связано с упомянутым выше увеличением доли соединительной ткани и свидетельствует о нарастании избыточности в системе. График энтропии метанефроса имеет форму перевернутой параболы: минимум приходится на 17 стадию (переломную в развитии производных дивертикула) [9]. После 18 стадии энтропия постоянно нарастает, что связано сначала с быстрым ветвлением дивертикула, а с 19 стадии – с быстрой дифференцировкой бластемы.

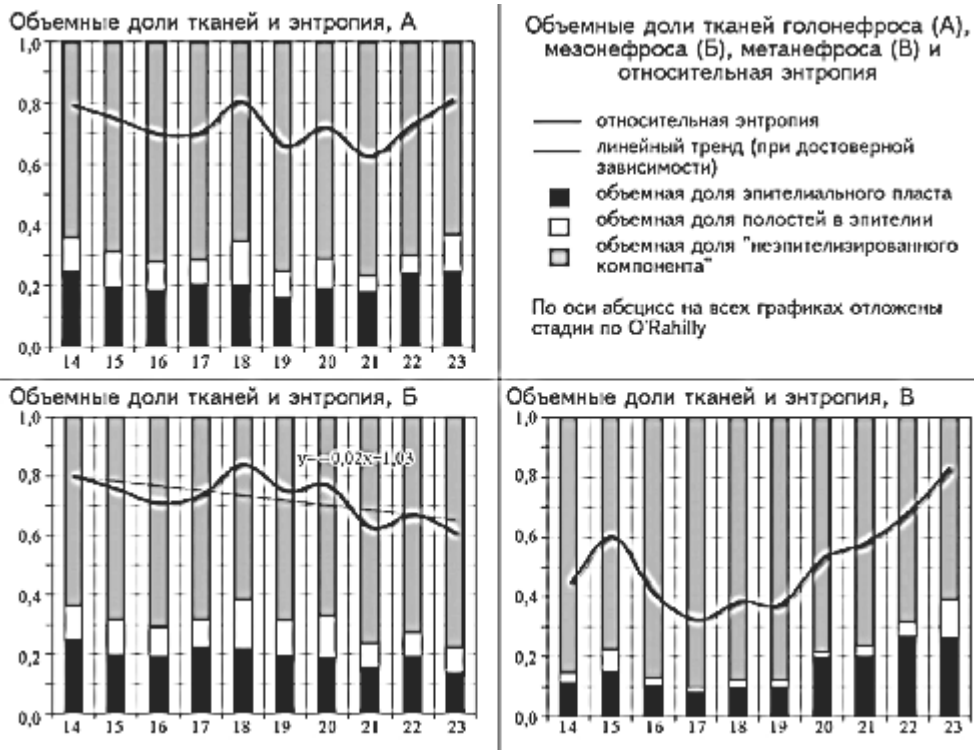


Рисунок 3. Объемные доли тканей (столбцы) и относительная энтропия системы тканей (график) голонефроса (А), мезонефроса (Б), метанефроса (В).

Критерий Колмогорова-Смирнова также отражает отсутствие внутриорганных тканевых перестроек в голонефросе, в целом, и в области мезонефроса, в частности (он недостоверен при сравнении распределения между всеми стадиями). В метанефросе наблюдается различия в распределении на более ранних (14-19 стадиях) и более поздних (22-23 стадиях), когда, как уже упоминалось, значительно снижается доля «неэпителизированного компонента».

Доля сильных корреляционных связей в системе голонефроса 64% из 716 (из них 35% положительных и 29% отрицательных), показатель интеграции 0,67. Средний уровень детерминации в системе, на наш взгляд, указывает на то, что рост метанефроса и дегенеративные изменения в мезонефросе не связаны жестко друг с другом. При корреляционном анализе систем мезонефроса и метанефроса по отдельности отмечена более низкая доля сильных связей (29%) в мезонефросе, чем в метанефросе (75%), что свидетельствует об «инертности» и более низкой интеграции в мезонефросе.

#### Выводы

В течение эмбриогенеза голонефрос является развивающейся системой, однако, его отделы (мезо- и метанефрос) развиваются по-разному. На основании соотношения их объемов мы можем выделить три периода эмбриогенеза голонефроса: мезонефральный: 14-20 стадии – объем мезонефроса и его тканей достоверно больше метанефральных; переходный 21 (20-22) стадия – равенство объемов и обеих почек (для разных тканей равенство наблюдается на 20-22 стадиях); метанефральный: 22-23 стадии – преобладает метанефрос. В целом, эта периодизация согласуется с «экскреторными периодами» развития выделительной системы, предлагаемыми на основании морфологических наблюдений [8]. Метанефрос имеет признаки развивающейся системы, что подтверждает известный факт прогрессивного роста метанефроса в течение эмбриогенеза. Мезонефрос же является устоявшейся, инертной системой, с низким уровнем взаимной детерминации и снижающимся разнообразием компонентов. Дегенеративные изменения мезонефроса в эмбриональном периоде не

затрагивают общий объем органа, а проявляются во внутриорганных перестройках (нарастает доля соединительной ткани, и, как следствие, избыточность системы).

### Литература

1. Валишин Э.С. О закладке клубочковых капилляров дефинитивной почки в пренатальном онтогенезе человека // Онтогенез. – 1986. – Т.12, №2. – С.212-217.
2. Волкова О.В., Пекарский М.И. Эмбриогенез и возрастная гистология внутренних органов человека. – М.: Медицина. – 1976. – 416 с.
3. Зуфарова Н.К. Количественный морфологический анализ формирования и роста почек в раннем постнатальном онтогенезе // Медицинский журнал Узбекистана. – 1983. – № 1. – С. 16-19.
4. Леонтьук А.С., Леонтьук Л.А., Сыкало А.И. Информационный анализ в морфологических исследованиях. – М: Наука и техника, 1981. – 159 С.
5. Молчанова В.В. Дифференцировка эпителиев канальцев первичной и вторичной почки человека у кролика // Архив анатомии, гистологии, эмбриологии. – 1972. – № 8. – С. 106-116.
6. О трансформации мезонефроса и его производных в сравнительно эмбриональном аспекте / Гоженко А.И., Марчук Ф.Д., Филиппова Л.О., Вербинец И.П. // Труды Крымского мед. института. – 1989. – Т. 125. – С. 67-69.
7. Шаповалов Ю. Н., Савчук Б.В. Развитие первичной почки у человека // Морфогенез и регенерация: Тр. / Крымск. мед. институт. – Симферополь, 1978. – С. 70-76.
8. Янин В.А. Мезонефрос. – Екатеринбург, 2000. – 135 с.
9. Янченко Н.В. Закономерности формирования производных мочеточникового дивертикула в эмбриогенезе человека // Труды молодых ученых. – Минск, 2004. – С. 158-161.
10. Differential regulation of two sets of mesonephric tubules by WT-1 / Sainio K, Hellstedt P., Kreidberg J.A. et al. // Development. – 1997. – Vol. 124, № 7. – P. 1293-1299.
11. Gilbert, Scott F. Developmental Biology, 6th ed. – Sunderland (MA): Sinauer Associates, Inc., 2000.
12. O’Rahilly F., Muller F. Developmental Stages in Human Embryos. – Washington: Carnegie Instit. Washington, 1987. – 263 p.