

Место межвертельной вальгизирующей остеотомии в лечении диспластического коксартроза



О.П. Кезля
Кафедра травматологии
и ортопедии БелМАПО

Межвертельная вальгизирующая остеотомия выполнена у 24 больных диспластическим коксартрозом. Хороший и удовлетворительный результат достигнут у 83,3% больных с периодом наблюдения более 10 лет. Ключевые слова: тазобедренный сустав, диспластический коксартроз, межвертельная вальгизирующая остеотомия.

Kezlya

O.P

The role of intertrochanteric valgus osteotomy in the treatment of displastic coxarthrosis.

Intertrochanteric valgus hip osteotomy was performed in 24 patients with displastic coxarthrosis. Good and satisfactory results have been observed in 83.3% of patients in the remote follow-up period of more than 10 years.

Key words: hip joint, displastic coxarthrosis, intertrochanteric valgus osteotomy.

Диспластический коксартроз у взрослых - одно из самых тяжелых и сложных для хирургического лечения ортопедических заболеваний, поскольку дисплазия компонентом тазобедренного сустава здесь сочетается с нарушением их пространственной ориентации. Нарушение углов соответствия, недоразвитие крыши вертлужной впадины, деформация проксимального отдела бедренной кости (избыточная торсия и увеличение шеечно-диафизарного угла) и децентрация, наступившая в суставе, в свою очередь вызывает дисбаланс околоуставных мышц и усугубляет имеющуюся патологию.

Основная цель в лечении диспластического коксартроза - нормализация биомеханических взаимоотношений в суставе, улучшение конгруэнтности сочленяющихся поверхностей. Учитывая молодой возраст больных, хирургическое лечение должно базироваться, прежде всего, на принципе сберегательного отношения к всем элементам сустава, включающем малотравматичные и патогенетически обоснованные воздействия, учитывающие характер патологических изменений максимально использующих сохранившиеся структуры и функциональные возможности. Эти операции осуществляются как на костях таза, так и на проксимальном конце бедренной кости (1,2,3,6). Среди хирургических методов лечения диспластического коксартроза большое распространение получили различные виды межвертельной остеотомии бедра (6,8,11,21).

В настоящее время известно 12 видов межвертельной коррекции (вальгизирующая, варизирующая, флексионная, эстензионная, медиализирующая, латерализирующая с ротацией кнутри и кнаружи, смещением дистального фрагмента кпереди и кзади, с удлинением или укорочением бедра и др. (10). Межвертельная остеотомия изменяет биомеханические условия функционирования тазобедренного сустава, что проявляется в изменении оси нагрузки, перераспределения длин плеч массы тела и тяги окружающих сустав мышц, снижении и более равномерном распределении внутрисуставного давления на единицу площади хрящевой поверхности, мышечной декомпрессии, устранении порочного положения конечности (9,25).

С целью коррекции увеличенного при дисплазии шеечно-диафизарного угла

F.Pauwels (1934) предложил межвертельную остеотомию с иссечением костного клина с основанием медиально. В результате вмешательства происходит увеличение площади суставных поверхностей, находящихся под нагрузкой, увеличение плеча силы мышц-абдукторов, ослабление тяги приводящих мышц за счет медиализации дистального фрагмента (14). Варизирующая остеотомия показана больным с 1-2 стадией коксартроза при условии улучшения анатомических соотношений по рентгенограмме, выполненной в положении отведения бедра, при условии умеренного ограничения движений в тазобедренном суставе и минимальных проявлениях рентгенологически видимого артроза (3). Оценка отдаленных результатов 368 МВО показала высокую эффективность варизирующе-медиализирующего смещения дистального отломка. Так, через 10 лет 47% больных не нуждались в каких-либо операциях, а через 20 лет таковых было 23% (24)? Аналогичные результаты остеотомии отмечены и другими ортопедами (16,17)? Недостатком вмешательства является возникающее вследствие удаления костного клина укорочение конечности. Однако, известно, что еще F.Pauwels (1959) отмечал, что предложенная им варизирующая остеотомия не приносит желаемого эффекта в случае выраженного дегенеративно-дистрофического процесса, особенно при наличии приводящей контрактуры тазобедренного сустава.

Межвертельная вальгизирующая остеотомия бедренной кости считается одной из ведущих операций в арсенале хирургических методов коррекции дисплазии бедренного компонента и ее эффективность достигает 70% при средних сроках наблюдения 15 лет и более (4,13,19,20,22,23). Нередко межвертельная вальгизирующая остеотомия применяется в сочетании с вмешательством на костях таза (5).

Задачи этой остеотомии следующие: 1.уменьшить компрессирующую силу на суставные поверхности; 2.стимулировать развитие основных остеофитов (нижнего отдела головки, крыши вертлужной впадины и ее нижнего отдела); 3.снизить компрессию на передневерхнелатеральный отдел головки бедра; 4.изменить положение верхнего квадранта головки в вертлужной впадине; 5.избежать удлинения ноги ,за исключением тех случаев ,когда больная нога короче; 6.не допустить вальгирования коленного сустава. Обязательным условием для выполнения подобного вмешательства является наличие выраженного остеофита нижнего отдела головки. Это показание оправдано тем, что в зону максимальных нагрузок выводится участок суставного хряща, ранее не нагружаемый и наиболее полноценный (15). Вальгизирующие остеотомии применяются для лечения больных с диспластическим коксартрозом 2-3 стадии в тех случаях, когда по результатам рентгенологических исследований в положении приведения бедра улучшается соотношение суставных поверхностей и происходит разгрузка головки от давления краем вертлужной впадины (3,12,21).

Высокая эффективность вальгизирующей остеотомии может быть достигнута только при полной адекватности данного варианта корригирующей остеотомии клинической ситуации. Для этого необходимо провести комплексную оценку различных факторов: степени развития оссификатов головки бедренной кости и вертлужной впадины, центрации головки, метаболизма костной ткани (6,7).

Выполнение вальгизирующей остеотомии показано только в тех случаях, когда после нее не нарушается конгруэнтность сустава. Для того чтобы натянуть круглую связку и ее синовиальную оболочку, краниальную часть капсулы, остеотомия должна выполняться под углом не менее 20-25 градусов. При выполнении этих условий суставные поверхности крыши вертлужной впадины и головки бедренной кости расходятся а точка вращения формируется за счет медиальных остеофитов- остеофитов головки и

вертлужной впадины. Остеофиты не иннервируются, поэтому точка соприкосновения безболезненна. Вначале остеофиты в точке соприкосновения рабочих участков поверхностей вертлужной впадины и головки не конгруэнтны, но постепенно под воздействием нагрузки они ремоделируются. Оссификаты удерживают суставные поверхности на достаточном расстоянии друг от друга, что способствует регенерации нового хряща в латеральном отделе сустава. Пространство между суставными поверхностями латеральных отделов заполняется синовиальной жидкостью, которая действует как буфер для равномерного распределения компрессирующих сил на переднее-верхнюю, нижнее-заднюю часть головки и шейки бедра, на всю вертлужную впадину и капсулу сустава. Площадь сустава увеличивается и нагрузка на единицу суставной поверхности уменьшается(18).

Материал и методы

Нами у 24 больных с диспластическим коксартрозом выполнена межвертельная вальгизирующая остеотомия. Со II стадией заболевания 7 больных, с III - 17, у 7 больных с III стадией межвертельная остеотомия сочеталась с чрескостной артропластикой. Чрескостная артропластика выполнялась у больных со значительным ограничением объема движений в тазобедренном суставе (объем движений в сагиттальной плоскости составлял не более 30-40°). Среди оперированных женщин 17 (70,8%), мужчин 7 (29,2%).

Все больные предъявляли жалобы на боли в обоих суставах, но с преимущественным поражением одного из них, нарушение походки, хромоту, использование дополнительной опоры при ходьбе. Длительность заболевания в большинстве случаев составляла от 10 лет и выше.

Результаты и обсуждение

После оперативного вмешательства в первый год наблюдения хороший результат установлен у 18 (75%), удовлетворительный у 4 (16,6%). Больные отмечали значительное уменьшение болевого синдрома, в отдельных случаях его полное исчезновение, улучшение походки, увеличение объема движений в суставе. У 2 (8,4%) установлен неудовлетворительный результат, который в одном случае был обусловлен развитием острой гнойной инфекции на месте остеотомии и во втором случае переломом металлоконструкции с развитием ложного сустава на месте остеотомии.

Через 5 лет хороший результат диагностирован у 15 (62,5%) больных.

Больные передвигались самостоятельно, практически не хромали. Только при длительной ходьбе использовали трость. После длительной физической нагрузки отмечали умеренный болевой синдром. Рентгенологически у всех больных этой группы сохранилась хорошая суставная щель, контуры головки более четкие. Симптомом прогрессирования артроза нет. У 6 (25,0%) больных диагностирован удовлетворительный результат, у 3 (12,5%) - неудовлетворительный.

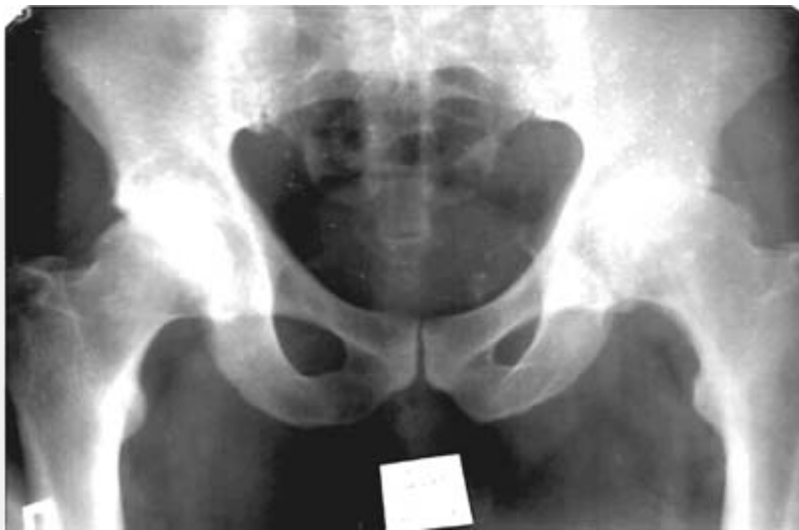


Рис.1.Б-ной Н. 49 лет, мужчина.

Болеет 10 лет. Жалуется на боли в левом тазобедренном суставе, ограничение движений в суставе. Объем движений:

разг./сгиб. 0/10/80; отв./прив. 10/0/5; ротац. нар./ротац. внутр. 10/0/10

Р-ки: головка бедренной кости округлой формы, однородна, по верхнему полюсу несколько склерозирована. Суставная щель сужена. Имеются краевые разрастания остеофитов по краям суставной щели.

Выполнена межвертельная вальгизирующе-медиализирующая остеотомия

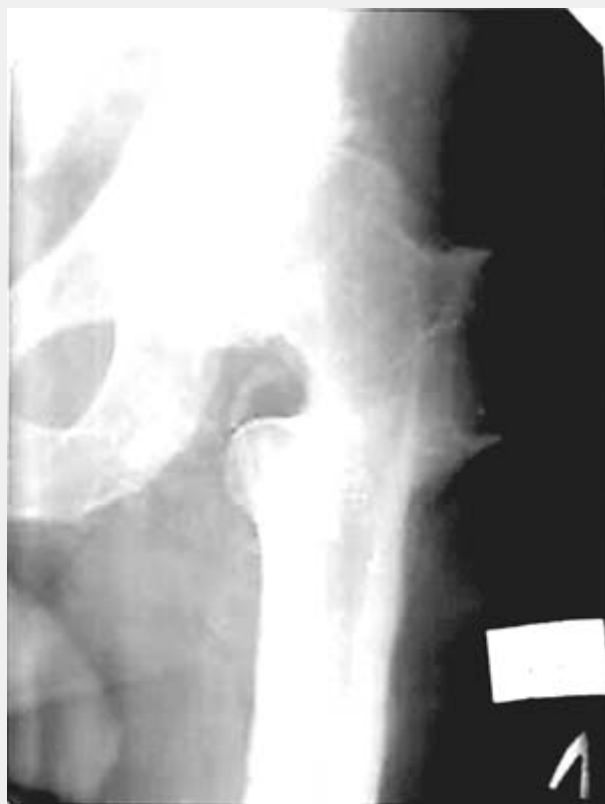

Рис.2. Через 5 лет. Жалоб нет. Ходит с полной нагрузкой на ногу. Объем движений в суставе:

разг./сгиб. 0/10/90;4 отв./прив. 15/0/15; ротац. нар./ротац. внутр. 15/0/15

Результат оценен – хорошо.

Отдаленные результаты прослежены в сроки свыше 10 лет.

Хороший результат установлен у 11 (45,8%) больных. Клинически больные данной

группы отмечали умеренный болевой синдром после длительной физической нагрузки. Объем движений в оперированном суставе сохранился на прежнем уровне. Только 2 больных при ходьбе использовали трость. Рентгенологическая стабилизация процесса установлена у всех больных этой группы. Четко просматривается впадина без особых изменений, головка бедра округлой формы. У 9 (37,5%) больных диагностирован удовлетворительный результат. У больных сохранился умеренный болевой синдром хромота при ходьбе. Рентгенологически определялись признаки прогрессирования дегенеративно-дистрофического процесса.

Неудовлетворительный результат у 4 (16,7%) обусловлен активным прогрессированием процесса сопровождающимся значительным поражением сустава, выраженным болевым синдромом и потерей функции.

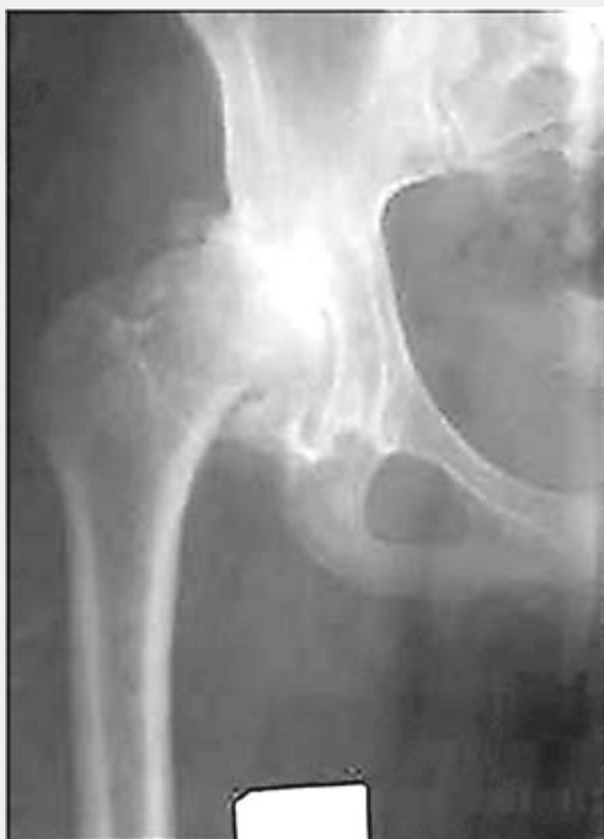

Рис.3. Б-ная К., 29 лет, женщина.

Болеет более 7 лет. Жалуется на боли в т/бедренном суставе, ограничение движений, хромоту. Объем движений:

разг./сгиб. 0/20/90; отв./прив. 35/0/35; ротац. нар./ротац. внутр. 5/0/0

Р-ки: головка бедренной кости округлой формы, выраженные краевые разрастания остеофитов по краям головки. Вертлужная впадина уплощена, эллипсоидной формы склероз у верхнего края вертлужной впадины. Суставная щель резко сужена, по верхнему краю головки бедра не просматривается. Степень покрытия головки бедра 60%.

Выполнена межвертельная вальгизирующе-медиализирующая остеотомия левого бедра.

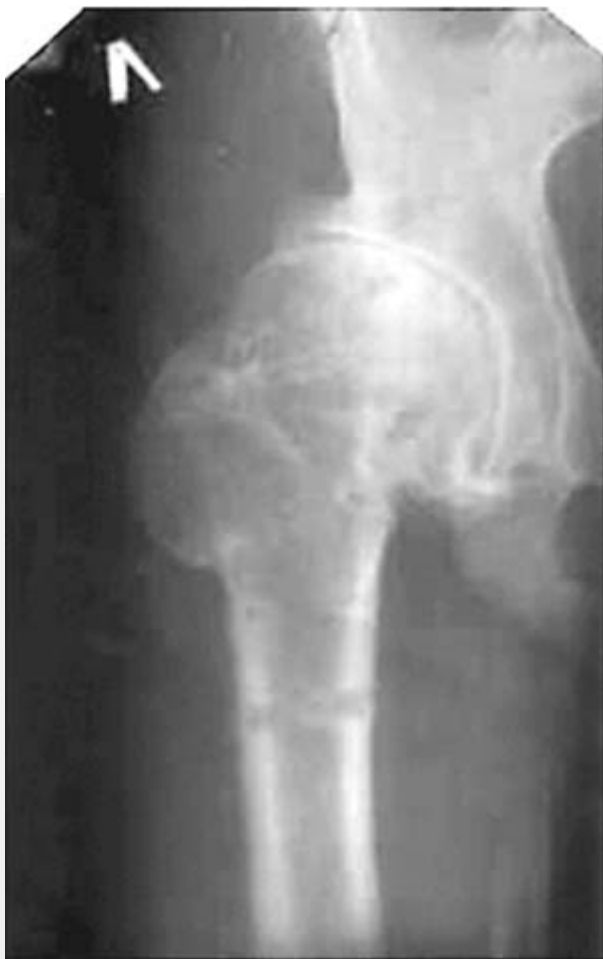

Рис.4.Через 10 лет. Состояние удовлетворительное. Жалоб нет. Объём движений в суставе:

разг./сгиб. 0/10/80; отв./прив. 15/0/15; ротац. нар./ротац. внутр. 5/0/5.

Р-ки: головка бедренной кости однородна, округлой формы, по нижнему краю имеется оссификат. Щель сустава равномерна на всём протяжении. Степень покрытия головки увеличилась за счёт оссификации края вертлужной впадины.

Таким образом, межвертельная остеотомия бедренной кости является достаточно эффективным методом лечения больных диспластическим коксартрозом, однако её результативность зависит от выраженности дисплазии, длительности заболевания, степени артрозных изменений в суставе. Эффективность межвертельных остеотомий тем выше, чем выше исходная амплитуда движений в суставе и меньше выражены артрозные изменения. Межвертельная вальгизирующая остеотомия позволяет в большинстве случаев отсрочить эндопротезирование на 10 и более лет. Ранее выполненные межвертельные остеотомии, при рецидиве болевого синдрома, не препятствуют выполнению эндопротезирования тазобедренного сустава.

Литература

1. Гудушаури О. Н., Тевдорашвили Н. Н. Оперативное лечение врожденного вывиха бедра у взрослых // Ортопедия, травматология и протезирование. -1991.-№9. -С. 1-5.
2. Ковалева И.Д. Биомеханические нарушения при дисплазии тазобедренного сустава и способы их оперативной коррекции // Травматология и ортопедия России.-1995.-№2.-С.18-21.
- 3.Корнилов Н.В., Войтович А.В., Машков В.М., Эпштейн Г.Г. Хирургическое лечение дегенеративно-дистрофических поражений тазобедренного сустава, -СПб: "ЛИТО Синтез", 1997. - 292 с.

4. Кулиш Н. И., Жигун А. И., Танькут В. А., Тарасенко В. И. Коксартроз: Клиника диагностика и лечение // Вестн. Рос. АМН.-1992.- №5.-31-33.
5. Левенец В.Н. Остеотомия в комплексе лечения коксартроза // Ор-педия травматология и протезирование.- 1989.-№10.-С.53-55.
6. Машков В.М. Хирургическое лечение диспластического коксартроза: Автореф дис. ... д-ра мед. наук.- СПб., 1993.- 81 с.
7. Машков В. М. Новые способы лечения диспластического коксартроза // Травматология и ортопедия России.- 1993.- № 2. - С.114-129.
8. Оноприенко Г.А., Буачидзе О.Ш., Волошин В.П. Хирургическое лечение дегенеративно - дистрофических поражений тазобедренного сустава // Современные технологии в травматологии и ортопедии: Материалы научн. конф. ~М, 1999.-С. 43-44. 9.
9. Плаксейчук А.Ю., Гиммельфарб А.Л. Основные принципы оперативного лечения деформирующего артроза тазобедренного сустава // Материалы 3 пленума правл. Ассоциации ортопедов и травматологов России. - СПб. - Уфа, 1998.-С. 215-217.
10. Соколовский А.М., Крюк А.С. Хирургическое лечение заболеваний тазобедренного сустава.- Мн.: Навука і тэхніка, 1993.- 248 с.
- 11.Шестаков А.В., Балезин А.М., Зайцев Ю.М. Остеотомии прокси-мального отдела бедра при лечении коксартрозов // Материалы 3 пленума правл. Ассоциации ортопедов и травматологов России. - СПб. - Уфа, 1998. - С. 268-269.
12. Aksoy M.C., Musdal Y. Subtrochanteric valgus-extension osteotomy for neglected congenital dislocation of the hip in young adults // Acta Orthop. Belg. -2000. - V.66 , № 2. - P. 181-186.
13. Enescu R. Intertrochanteric osteotomy - an alternative for surgical treatment of coxarthrosis, that we must not forget// 20th World congress SICOT: \Abstracts.- Amsterdam. 1996.-P.2279.
- 14.Fleissner H.K., Kuhnau V. Der Einfluss der varisierenden, detorguieren-der intertrochanteren Osteotomie auf die Entwicklung der dysplastischen Hüftpfanne // Beitr. Orthop, und Traumatol. - 1986. - Bd. 33, H 2. - S.57-63.
15. Goton E., Inao S., Okamoto T., Ando M., Valgus-extension osteotomy for advanced osteoarthritis dysplastic hips // J. Bone and Joint Surg. - 1997. - V.79-B. -P.609-615.
- 16.Iwase T., Hasegawa Y., Iwasada S., Iwata H. Twenty years' follow-up of intertrochanteric varus and valgus osteotomy for osteoarthritis of the dysplastic hip // 20th World congress SICOT: Abstracts.- Amsterdam, 1996.-P2281.
- 17.Kato T., Hosokawa M. Valgus Osteotomy for the treatment of Osteoarthritis of the hip in far advanced stage // 20th World congress SICOT: Abstracts.-Amsterdam, 1996.-P.2278.
- 18.Kummer B. Die klinische Relevanz biomechanischer Analysen der Hüftregion // Z.Orthop.-1991 .-Bd.129, №4.-S.285-294.
19. Lengsfeld M., Malzer U., Konder T. et al. L'osteotomie de valgisation et l'allongement du col femoral dans les coxa vara secondaires de l'adolescent et de l'adulte // Rev. Chir. Orthop.- 1991.- Vol.77, №7.-P.483-490.
- 20.Musdal Y., Aksoy M.C., Surat A. Subtrochanteric valgus-extension osteotomy for the neglected CDH// 20th World congress SICOT: Abstracts.-Amsterdam, 1996.-P.2282. .
- 21.Ohsawa S., Inamori Y., Matsushita S., Norimatsu H., Ueno R. Factors influencing joint-preserving operations in the treatment of the late stages of osteoarthritis of the hip // J Bone Jt. Surg. - 2000. - V.82-B, № 3. - P.369-374.
22. Pellicci P.M., Hu S., Garvin R.L. et al. Varus rotational femoral osteotomies in adults with hip dysplasia // Clin. Orthop. Rel.Res.-1991.-№272.-P.162-166.

23. Ueno R. Erfahrung mit der Pauwels-Osteotomie und ihre Weiterentwicklung in der letzten 20 Jahren // Z.Orthop.-1991.-Bd.129, №3.-S.217-224.

24. Wemers R., Vincent B., Bulstrode C. Osteotomy for osteoarthritis of the hip. A survivorship analysis // J.Bone Joint Surg. - 1990.-Vol.72-B, №6.-P.1010-1013.

25. Werners R., Vincent B., Bulstrode C. Osteotomy for osteoarthritis of the hip // J Bone Jt. Surg. - 1994. - V.72-B, № 6. - P. 1010-1013.

РЕПОЗИТОРИЙ БГМУ