

*В.Г. Богдан, В.Е. Корик, Ю.М. Гаин, Д.А. Ключко, Д.А. Толстов
V.G. Bogdan, V.E. Korik, Y.M. Gain, D.A. Kluiko, D.A. Tolstov*

Транспорт кислорода в мышечной ткани при различных вариантах герниопластики с применением хирургического сетчатого имплантата (экспериментальная оценка)

*Кафедра военно-полевой хирургии военно-медицинского факультета
в УО «Белорусский государственный медицинский университет»*

Ключевые слова: послеоперационная вентральная грыжа, тканевое дыхание, прямая оксиметрия, аллогерниопластика, реконструктивные и корригирующие методики, гипоксия.

Резюме. Проведен анализ изменения показателей транспорта кислорода в мышцах передней брюшной стенки при различных вариантах аллогерниопластики. Выполнение реконструктивных оперативных методик приводит к снижению активности анаэробных процессов и повышению функции внутриклеточных окислительных систем. Вместе с тем, полноценное восстановление динамики тканевого дыхания в раннем послеоперационном периоде невозможно ввиду имеющихся необратимых изменений миоцитов, как результат перенесенной критической гипоксии.

Основу эффективного решения проблемы оперативной коррекции послеоперационных вентральных грыж составляет выполнение радикальных, патогенетически обоснованных в каждом конкретном случае способов герниопластики, позволяющих провести полную анатомическую реконструкцию целостности передней брюшной стенки. Восстановление анатомии в процессе пластики, с приобретением точки опоры для мышц передней брюшной стенки, является обязательным условием для успешного восстановления функциональной активности мышечного каркаса [1-6].

Аллопластические методики восстановления целостности передней брюшной стенки технически различаются по вариантам расположения сетчатого имплантата по отношению к её мышечно-апоневротическим структурам [1-8]. Расположение сетчатого протеза поверх выполненной аутопластики (методика «onlay»), вследствие широкой отслойки подкожно-жировой клетчатки с пересечением большого количества лимфатических и кровеносных капилляров, приводит к длительному выделению серозной и лимфатической жидкости, частому формированию сером и гематом, что в ряде случаев может явиться причиной развития гнойно-воспалительных раневых осложнений [3, 5, 6, 8, 9]. Ряд авторов категорично относят методику «onlay» к разряду патогенетически необоснованных и функционально нерациональных (с высоким риском образования «подпротезных рецидивных грыж»)[9-11]. Этот метод рекомендуют применять только при невозможности анатомической дифференцировки изменённых тканей брюшной стенки [1, 3, 12].

Техника «sublay» предусматривает размещение протеза под апоневрозом и является в настоящее время методом выбора хирургического лечения послеоперационных вентральных грыж [1-7]. Важным моментом этой методики

является отграничение имплантата от органов брюшной полости париетальной брюшиной и/или большим сальником (интраперитонеальная [«intra-peritoneal»] пластика). Вместе с тем, в отдельных публикациях имеются данные о развитии массивного спаечного процесса в брюшной полости, образовании псевдокист брюшной стенки, кишечных свищей в послеоперационном периоде - как результат хронического воспаления, индуцируемого сеткой [8, 10].

Вариантом методики «sublay» является межмышечное расположение имплантата. Недостатками этого способа являются: массивная травматизация тканей брюшной стенки; высокий риск образования жидкостных скоплений в области имплантата; длительные болевые ощущения после операции; риск развития грыжевых дефектов по спигелевой и дугласовой линиям; риск повреждения а.а. epigastrica superior et inferior с развитием атрофии прямых мышц и последующим их рубцеванием [1-6].

При невозможности ушивания грыжевых ворот, протез размещают непосредственно в зоне дефекта с фиксацией его краев под апоневрозом (техника «inlay»). Наличие недостатков этой методики (высокий процент раневых осложнений, частота рецидивов не отличается от пластики местными тканями, прогрессирующее нарушение функции мышц передней брюшной стенки) ограничивает её широкое клиническое применение [1-5,8, 10].

По конечной функциональной эффективности все хирургические методики с использованием эндопротезов (хирургических сетчатых имплантатов), применяемых для аллопластики передней брюшной стенки при послеоперационных вентральных грыжах, можно разделить на две группы.

Реконструктивные операции («sublay» и «onlay» методики) - с полным восстановлением анатомических элементов и функциональной активности мышечных структур передней брюшной стенки и корригирующие операции («inlay» методика) - с замещением грыжевого дефекта синтетическим протезом, без уменьшения исходного объема брюшной полости и увеличения внутрибрюшного давления [1, 2, 4, 5].

Корригирующие операции являются паллиативные по своей сущности: не восстанавливается анатомическая целостность передней брюшной стенки, мышцы передней брюшной стенки не приобретают точки фиксации, прогрессирует дальнейшее нарушение их функции, не происходит полная реабилитация пациента в послеоперационном периоде [1, 2, 4, 8].

В доступной нам литературе отсутствуют данные о влиянии различных вариантов аллогерниопластики на состояние транспорта кислорода в мышцах передней брюшной стенки, оцениваемого методом прямой оксиметрии у лабораторных животных [13].

Цель работы: в условиях эксперимента оценить состояние транспорта кислорода в мышцах передней брюшной стенки при реконструктивно-восстановительных и корригирующих вариантах герниопластики с применением хирургического сетчатого имплантата.

Материалы и методы. Моделирование послеоперационной вентральной грыжи (ПОВГ) у 96 лабораторных животных (морских свинок) выполняли по разработанному нами способу (уведомление о положительном результате

предварительной экспертизы патента Республики Беларусь на изобретение №2 20091453 от 15.10.2009). В стерильных условиях под внутривенным тиопенталовым наркозом (70 мг/кг массы животного) лабораторное животное (нелинейные морские свинки с массой 647,6+131,4 г.) фиксировали за лапки с помощью четырех держалок. После этого производили продольное рассечение кожи, подкожной клетчатки, апоневроза белой линии живота и брюшины на протяжении 4 см. Затем отделяли париетальную брюшину от передней брюшной стенки с последующим ушиванием дефекта брюшины непрерывным швом. После чего выполняли два разреза мышечно-апоневротической части передней брюшной стенки перпендикулярных продольному, с формированием по обе стороны от продольного разреза в средней части прямоугольного, в верхней и нижней части треугольных мышечно-апоневротических лоскутов с последующим подворачиванием и подшиванием прямоугольных лоскутов к внутренней поверхности передней брюшной стенки узловыми швами и сшиванием в виде дубликатуры двух пар смежных треугольных мышечно-апоневротических лоскутов и последующим сшиванием краев кожной раны. Аллогерниопластику с использованием хирургической полипропиленовой сетки выполняли спустя 3 недели после моделирования ПОВГ. Реконструктивные операции, при которых сетчатый имплантат располагали между брюшиной и апоневрозом с последующим ушиванием грыжевого дефекта («sublay»-методика), были проведены 20 лабораторным животным (группа № 1). В группе № 2 были выполнены корригирующие оперативные вмешательства («inlay» методика) с вшиванием хирургической сетки в послеоперационный дефект (20 лабораторных животных).

Оценку основных показателей транспорта кислорода в мышцах передней брюшной стенки проводили методом прямой оксиметрии при помощи кислородного сенсорного датчика типа Clark. Оксиметрию выполняли на 5, 10, 15, 20, 30, 40, 50, 60 сутки после моделирования послеоперационной вентральной грыжи у 56 морских свинок, у которых герниопластику не проводили (группа контроля) и на 10, 20, 30 и 40 сутки после реконструктивной или корригирующей операции (соответствовали 30, 40, 50 и 60 суткам существования ПОВГ).

Измерения выполняли по обе стороны послеоперационного дефекта, на расстоянии 1 см от края грыжевых ворот. За уровень нормы приняты значения показателей тканевого дыхания в мышцах передней брюшной стенки 32 нелинейных морских свинок без послеоперационных дефектов.

Полученные результаты, графически представленные в виде кривой массопереноса кислорода, фиксированные в txt-формате, использовали для расчёта скоростных показателей с помощью программы TableCurv2D.

Дыхательную активность мышечной ткани анализировали по скорости поглощения кислорода в интервале 145-155 мм рт. ст. (скорость захвата кислорода из электролита, окружающего электрод датчика). Диапазон 30-35 мм рт. ст. – стационарный уровень (скорость потребления равна скорости выхода кислорода из ткани). Парциальное давление кислорода в мышечной ткани оценивали по уровню его минимального значения.

Статистическую обработку полученных результатов исследований проводили с применением пакета прикладных программ «STATISTICA» (Version 6-Index, StatSoft Inc.). Проверка статистических гипотез о виде распределения

количественных признаков осуществлялась на основании критерия Шапиро-Уилка (Shapiro-Wilk's W test). По данным проведенных исследований рассчитана медиана (Me) и интерквартильный размах (25-й; 75-й процентиля). Результаты представлены в формате Me (25-й; 75-й процентиля). При парном сравнении групп применяли U тест Манна-Уитни (Mann-Whitney U-test) [14].

Результаты и обсуждение.

Скорость массопереноса кислорода в диапазоне 145-155 мм рт. ст. в мышечной ткани передней брюшной стенки за весь период наблюдения не зависела от вида выполненной аллопластики (таблица 1). Вместе с тем, на 10-е и 20-е сутки после герниопластики отмечено достоверное ($p < 0,05$) снижение этого показателя в группе с реконструктивной методикой в сравнении с группой контроля, где было выполнено только моделирование ПОВГ. В целом, динамика скорости массопереноса кислорода в диапазоне 145-155 мм рт. ст. в мышечной ткани при различных способах пластики передней брюшной стенки аналогична изменениям, характерным для моделирования ПОВГ.

Особенности изменения скоростей массопереноса кислорода в диапазоне 30-35 мм рт. ст. в изучаемых группах были менее показательны (таблица 2). Отмечен достоверный ($p < 0,05$) рост значений в группе реконструктивной герниопластики на 20-е и 40-е сутки после грыжесечения по сравнению как с предыдущим сроком наблюдения, так и в сравнении с контрольной группой и группой с корригирующей операцией соответственно.

Таблица 1 - Динамика изменения скоростей массопереноса кислорода в диапазоне 145-155 мм рт. ст. в мышечной ткани передней брюшной стенки в норме, при различных видах герниопластики и при моделировании ПОВГ

Сроки наблюдения	Изучаемые группы		
	Группа №1 (реконструктивная герниопластика)	Группа №2 (корригирующая герниопластика)	Группа контроля (моделирование ПОВГ)
Норма	224,9 (185,9; 278)	224,9 (185,9; 278)	224,9 (185,9; 278)
5 сутки моделирования	-	-	274,2 (260,7; 291,6) *
10 сутки моделирования	-	-	383,7 (282,2; 458,8) */**
15 сутки моделирования	-	-	440,8 (371,6; 507,9) */**
20 сутки моделирования	-	-	359,4 (307,7; 457) */**
30 сутки моделирования	334,3 (297,2; 358,3)	401,0 (276,3; 476,5)	396,1 (329,6; 480,3)

(10 сутки герниопластики)	#		*
40 сутки моделирования (20 сутки герниопластики)	345,6 (277,8; 396,9) #	369,2 (331,4; 464,1)	409,2 (371,5; 536,8) *
50 сутки моделирования (30 сутки герниопластики)	346,1 (287,9; 389,9)	310,4 (288,2; 365,4) **	332,6 (294,4; 376,4) */**
60 сутки моделирования (40 сутки герниопластики)	444,7 (399,6; 585,1) **	474,5 (417,7; 556,3) **	489,3 (376,7; 521,3) */**

Примечание: * - достоверность различий ($p < 0,05$) по сравнению с нормой; ** - достоверность различий ($p < 0,05$) по сравнению с предыдущим сроком наблюдения; # - достоверность различий ($p < 0,05$) по сравнению с группой контроля; ## - достоверность различий ($p < 0,05$) по сравнению с другим видом герниопластики.

Таблица 2 - Динамика изменения скоростей массопереноса кислорода в диапазоне 30-35 мм рт. ст. в мышечной ткани передней брюшной стенки в норме, при различных видах герниопластики и при моделировании ПОВГ

Сроки наблюдения	Исследуемые группы		
	Группа №1 (реконструктивная герниопластика)	Группа №2 (корректирующая герниопластика)	Группа контроля (моделирование ПОВГ)
Норма	50,2 (29,7; 62,7)	50,2 (29,7; 62,7)	50,2 (29,7; 62,7)
5 сутки моделирования	-	-	60,4 (41,6; 71,8)
10 сутки моделирования	-	-	63,3 (35,5; 99,4) *
15 сутки моделирования	-	-	82,4 (50,8; 125,7) */**
20 сутки моделирования	-	-	89,9 (47,1; 100,4) *
30 сутки моделирования (10 сутки герниопластики)	68,9 (47,1; 89,2)	88,3 (36,7; 101,8)	72,9 (46,9; 94,7) *
40 сутки моделирования (20 сутки герниопластики)	90,8 (64,8; 102,3) **/#	89,0 (72,4; 108,9)	86,4 (46,4; 103,8) *
50 сутки	79,4 (61,0; 87,5)	70,1 (52,6; 73,6)	74,9 (63,5; 83,1)

моделирования (30 сутки герниопластики)		**	*/**
60 сутки моделирования (40 сутки герниопластики)	104,9 (71,5; 116,5) **/##	60,6 (44,5; 82,1) #	105,8 (96,8; 113,2) */**

Примечание: * - достоверность различий ($p < 0,05$) по сравнению с нормой; ** - достоверность различий ($p < 0,05$) по сравнению с предыдущим сроком наблюдения; # - достоверность различий ($p < 0,05$) по сравнению с группой контроля; ## - достоверность различий ($p < 0,05$) по сравнению с другим видом герниопластики.

Уровень парциального давления кислорода в мышечной ткани во всех группах имел четкую достоверную ($p < 0,05$) тенденцию к повышению с 20-х по 40-е сутки герниопластики, которые соответствовали 40-60-м суткам моделирования ПОВГ (рисунок 1).

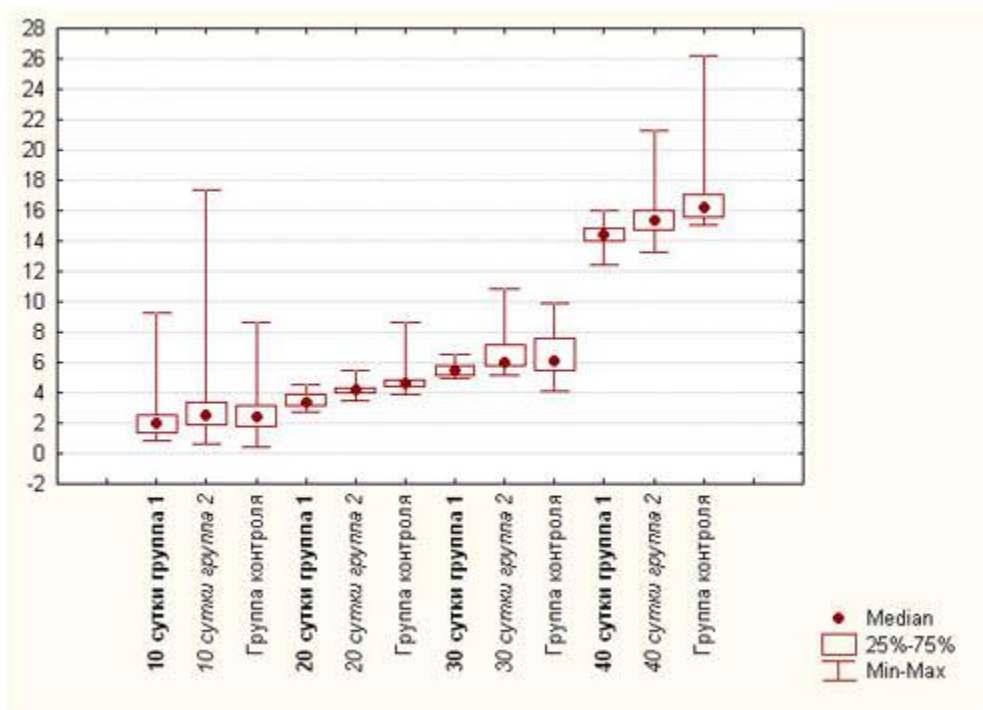


Рисунок 1 - Парциальное давление кислорода в мышечной ткани при различных видах аллогерниопластики (группа 1 – реконструктивная операция, группа 2 – корригирующая операция) и при моделировании ПОВГ (группа контроля).

На наш взгляд, предполагаемой причиной этого является критическая гипоксия мышечной ткани, перенесенная ранее (на 15-е сутки) всеми лабораторными животными в процессе формирования ПОВГ (таблица 3).

Начиная с 3 недели после выполнения любого из способов аллогерниопластики, было установлено достоверное ($p < 0,05$) снижение значений парциального давления кислорода в сравнении с контрольной группой, что указывает на некоторое замедление процессов прогрессирования дистрофических и некробиотических изменений миоцитов. Вместе с тем, при реконструктивном лечении, предусматривающем полное восстановление анатомической целостности передней брюшной стенки, в сравнении с корригирующим методом, при котором мышцы не приобретают естественных точек фиксации, парциальное давление кислорода достоверно ($p < 0,05$) ниже.

Таблица 3. Динамика изменения уровня парциального давления кислорода в мышечной ткани передней брюшной стенки в норме, при различных видах герниопластики и при моделировании ПОВГ

Сроки наблюдения	Изучаемые группы		
	Группа №1 (реконструктивная герниопластика)	Группа №2 (корригирующая герниопластика)	Группа контроля (моделирование ПОВГ)
Норма	3,6 (2,8; 6,9)	3,6 (2,8; 6,9)	3,6 (2,8; 6,9)
5 сутки моделирования	-	-	2,4 (2,3; 2,6) *
10 сутки моделирования	-	-	1,9 (1,6; 2,4) */**
15 сутки моделирования	-	-	0,8 (0,7; 1,1) */**
20 сутки моделирования	-	-	1,8 (1,5; 2,2) */**
30 сутки моделирования (10 сутки герниопластики)	2,1 (1,5; 2,6)	2,5 (1,9; 3,4)	2,4 (1,8; 3,2) */**
40 сутки моделирования (20 сутки герниопластики)	3,4 (3,2; 3,9) **/ # / ##	4,2 (3,9; 4,4) **/ #	4,6 (4,4; 4,8) */**
50 сутки моделирования (30 сутки герниопластики)	5,5 (5,2; 5,8) **/ # / ##	6,1 (5,8; 7,2) **	6,1 (5,5; 7,6) */**
60 сутки моделирования (40 сутки герниопластики)	14,5 (14,1; 15,0) **/ # / ##	15,4 (14,7; 16,0) **/ #	16,1 (15,6; 16,9) */**

Примечание: * - достоверность различий ($p < 0,05$) по сравнению с нормой; ** - достоверность различий ($p < 0,05$) по сравнению с предыдущим сроком наблюдения; # - достоверность различий ($p < 0,05$) по сравнению с группой контроля; ## - достоверность различий ($p < 0,05$) по сравнению с другим видом герниопластики.

Сочетанное снижение накопления свободного кислорода в мышечной ткани с уменьшением значений скорости поглощения кислорода при проведении реконструктивной методики, указывает на восстановление функции внутриклеточных окислительных систем и снижение активности анаэробных процессов.

При общей оценке всех показателей следует также принять во внимание активную воспалительную реакцию в мышечной ткани, вызванную нахождением хирургического имплантата.

Выводы:

1. Выполнение аллогерниопластики приводит к замедлению прогрессирования гипоксии в мышцах передней брюшной стенки, что является одним из показаний к проведению в клинических условиях оперативного лечения послеоперационных вентральных грыж в наиболее ранние сроки с момента их выявления.
2. При наличии необратимых изменений миоцитов (в результате перенесенной в процессе формирования послеоперационной вентральной грыжи критической гипоксии) положительная динамика восстановления тканевого дыхания тканей в раннем периоде после устранения послеоперационного дефекта невозможна.
3. Впервые в экспериментальных условиях с помощью метода прямой оксиметрии установлено положительное влияние реконструктивной аллопластики передней брюшной стенки на транспорт кислорода в мышечной ткани, проявляющееся достоверным увеличением уровня парциального давления кислорода и скорости массопереноса кислорода.

Литература

1. Жебровский, В. В. Хирургия грыж живота и эвентраций / В. В. Жебровский, Мохаммед Том Эльбашир. Симферополь: Бизнес-Информ, 2002. 440 с.
2. Жебровский, В. В. Хирургия грыж живота / В. В. Жебровский. М., 2005. 368 с.
3. Натяжная герниопластика / В. Н. Егиев [и др.]; под общ. ред. В. Н. Егиева. М.: Медпрактика-М, 2002. 148 с.
4. Патогенез и хирургическое лечение послеоперационных вентральных грыж: монография / В. И. Белоконев [и др.]. Самара: ГП «Перспектива», 2005. 208 с.

5. Тимошин, А. Д. Хирургическое лечение паховых и послеоперационных грыж брюшной стенки / А. Д. Тимошин, А. В. Юрасов, А. Л. Шестаков. М.: Издательство «Триада-Х», 2003. 144 с.
6. Чистяков, А. А. Хирургическое лечение послеоперационных вентральных грыж / А. А. Чистяков, Д. Ю. Богданов. М.: Мед. информац. агентство, 2005. 140 с.
7. Егиев, В. Н. Современное состояние и перспективы герниологии / В. Н. Егиев // Герниология. 2006. № 2(10). С. 5–10.
8. Оценка способов размещения полипропиленовых сеток при аллопластике вентральных грыж / Т. А. Мошкова [и др.] // Вестник хирургии. 2007. Т. 166, № 2. С. 78–81.
9. Саенко, В. Ф. Выбор метода лечения грыжи брюшной стенки / В. Ф. Саенко, Л. С. Белянский, Н. В. Манойло // Клин. хирургия. 2002. № 1. С. 5–9.
10. Гостевской, А. А. Нерешенные вопросы протезирования передней брюшной стенки при грыжах (часть I) / А. А. Гостевской // Вестник хирургии. 2007. Т. 166, № 4. С. 114–117.
11. Самойлов, А. В. Протезирующая вентропластика в onlay технике / А. В. Самойлов, А. Н. Овчарников // Герниология. 2006. № 2(10). С. 11–13.
12. Современное состояние проблемы лечения послеоперационных вентральных грыж / А. Н. Чугунов [и др.] // Герниология. 2005. № 4(8). С. 35–41.
13. Титовец, Э. П. Аквапорины человека и животных: фундаментальные и клинические аспекты // Э. П. Титовец. Минск: Белорус. наука, 2007. 239 с.
14. Реброва, О. Ю. Статистический анализ медицинских данных. Применение пакета прикладных программ STATISTICA / О. Ю. Реброва. М.: МедиаСфера, 2002. 312 с.