

## **Постреконструктивное ремоделирование тазобедренного сустава у детей с асептическим некрозом головки бедра и болезнью Легг-Кальве-Пертеса**

Проведен анализ постреконструктивного ремоделирования тазобедренного сустава у 136 оперированных на бедренном компоненте тазобедренного сустава детей с асептическим некрозом головки бедра и болезнью Легг-Кальве-Пертеса, оперированных в 6 ГКБ г. Минска за период с 1980 по 2002 гг. Выделены 2 периода ремоделирования, определены их сроки и характеристики. Ключевые слова: постреконструктивное ремоделирование, асептический некроз головки бедра у детей, болезнь Легг-Кальве-Пертеса, реконструктивные внесуставные вмешательства, тазобедренный сустав.

Gerasimenko M. A., Beletsky A. V.

Postreconstructive remodelling of hip joint in children suffered from avascular necrosis of hip and Legg-Calve-Perthes disease.

The analyses of postreconstructive remodeling of hip joint in 136 children, suffered from avascular necrosis of hip and Legg-Calve-Perthes disease has been made. All the patients were operated in Minsk Clinical Hospital # 6 in 1980 – 2002 years. Two periods of remodelling were determined, the terms and characteristics of that periods were marked.

Key words: postreconstructive remodeling, avascular necrosis of hip in children, Legg-Calve-Perthes disease, reconstructive extra joint operations, hip joint.

Асептический некроз головки бедренной кости (АНГБК) после консервативного лечения врожденного вывиха бедра и болезнь Легг-Кальве-Пертеса (БЛКП) у детей – тяжелые заболевания тазобедренного сустава. Наслаиваясь на первичную патологию (дисплазию тазобедренного сустава), АНГБК и БЛКП приводят к раннему развитию коксартроза и инвалидизации людей дошкольного и школьного возраста.

Длительное и не всегда патогенетически обоснованное консервативное лечение АНГБК и БЛКП нередко оказывается малоэффективным [1, 2, 3, 4]. Практически у 75 % пациентов при этом наблюдается торпидное течение заболевания, что приводит к развитию грубых анатомических деформаций проксимального отдела бедра, различным вариантам нарушения походки, ограничению объема активных и пассивных движений в суставе, выраженному болевому синдрому [7, 8, 9].

В связи с этим, в последние годы наблюдается четкая тенденция к применению хирургических методов лечения данной патологии, в частности реконструктивно-восстановительных внесуставных вмешательств.

Однако, несмотря на пристальное внимание детских ортопедов всего мира к проблеме АНГБК и БЛКП, а также большое число научных исследований, некоторые аспекты ее остаются недостаточно изученными и отраженными в научной литературе. В частности, остаются недостаточно изученными некоторые особенности течения раннего и позднего послеоперационного

периодов, а также сроки и характер послеоперационного адаптационного ремоделирования тазобедренного сустава после проведенных внесуставных реконструктивно-восстановительных вмешательств [5].

#### Материалы и методы

Нами изучены результаты клинического и рентгенологического обследования 136 детей (155 суставов) в возрасте от 2 до 15 лет за период с 1980 по 2002 годы. Асептический некроз головки бедра после консервативного и оперативного лечения врожденного вывиха оперирован у 103 больных (122 сустава), болезнь Легг-Кальве-Пертеса - у 33 человек (33 сустава). Применялось 13 различных видов оперативных вмешательств на проксимальном отделе бедра (деторсионная, деторсионно-варизирующая, деторсионно-вальгизирующая, вальгизирующая, варизирующая, реторсионно-вальгизирующая, передняя и задняя ротационные остеотомии, ротационно-удлиняющая, косая удлиняющая остеотомия бедра, транспозиция большого вертела, трехплоскостная, транспозиция большого вертела. Все больные находились на стационарном лечении в детском ортопедо-травматологическом отделении 6-й клинической больницы г. Минска, травматолого-ортопедическом отделении Минского городского Центра реабилитации детей с психоневрологическими заболеваниями, амбулаторном лечении в ортопедическом отделении 17-й городской поликлиники г. Минска (период с 1980 по 2002 год).

Реконструктивно-восстановительные вмешательства на проксимальном отделе бедренной кости выполнялись внесуставно из наружного доступа по Смит-Петерсену. В подавляющем большинстве случаев фиксация остеотомированных фрагментов осуществлялась Г-образной пластиной с шурупами (иногда спицы Илизарова и шурупы).

#### Результаты и обсуждение

Деформированная головка бедра, попадая в новые биомеханические условия, проходит определенный процесс перестройки костной балочной структуры. По Welff (1986), ремоделирование внешней и внутренней формы костей при патологических процессах происходит в результате целенаправленного изменения статического напряжения их структуры [10]. Он пишет о возможности управления внутренними процессами костной перестройки, используя принцип компрессии и декомпрессии при лечении деформаций костей. Дополнив это высказывание утверждением о возможности ремоделирования головки бедренной кости в зависимости от приходящейся на нее статической и динамической нагрузки, становится понятной значительная варибельность репаративной регенерации и трансформации проксимального отдела бедра.

Постоянный рентгенологический контроль, производимый через 1,5, 3, 6, 12 месяцев после операции и затем, в процессе диспансерного наблюдения, один раз в год до окончания роста скелета, позволил выявить определенные закономерности в процессе адаптационного постреструктивного ремоделирования тазобедренного сустава.

После снятия гипсовой повязки (в среднем через 1,5 – 2 месяца после операции), рентгенологически выявлялся незначительный остеопороз со стороны всего проксимального отдела бедренной кости, отмечалось появление

первичной костной мозоли. Основные угловые и линейные величины при отсутствии осложнений, связанных с переломом металлоконструкций, и деформацией проксимального отдела бедра, не отличались от таковых в момент оперативного вмешательства. Контуры эпифиза (за исключением оперированных больных с АНГБК и БЛКП в стадии исхода с остаточными деформациями проксимального отдела бедра) были нечеткие, волнистые, с хорошо заметной деформацией. Через 4 - 6 месяцев место остеотомии практически не прослеживалось, что позволяло назначать пациентам дозированную осевую нагрузку. Уже через 6 - 8 месяцев после операции плотность костной ткани проксимального конца бедра восстанавливалась. Вокруг костных островков фрагментированного эпифиза появлялась «облачность», которая через 1 - 1,5 года приобретала четкие замкнутые контуры, формируясь в полуовал головки. Спустя 2 - 2,5 года определялась четко очерченная замкнутая полукругом головка, практически не отличаясь от здоровой стороны.

Полная нагрузка на оперированную конечность больным с АНГБК и БЛКП в среднем разрешалась через год. К этому времени происходило слияние островков фрагментированного эпифиза или заполнение кратерообразного некротизированного участка новой костной тканью. Головка бедра увеличивалась в размерах, приобретая эллипсоидную или округлую форму с непрерывными контурами. Рентгенологически можно было определить появление дополнительных точек окостенения чаще по наружному полюсу эпифиза. Впоследствии они сливались с первоначальным ядром и определяли окончательную форму головки бедра.

Трабекулярная система проксимального отдела бедренной кости приобретала более четкие очертания. Увеличивалось количество костных балочек первой системы. Являясь как бы продолжением дуги Адамса, они направлялись в сторону головки бедра под углом 40 - 50°, достигая в половине случаев зоны роста. Наиболее выраженными и многочисленными трабекулы первой системы были в 6 - 8-летнем возрасте. В этой же возрастной группе наблюдались единичные лучи второй системы костных балочек, которые направлялись от основания большого вертела по верхнему краю шейки в сторону эпифиза. Их количество и четкость увеличивалось с возрастом больных. Во всех возрастных группах хорошо контурировались пластинки второй системы костных балочек, которые ориентировались в двух направлениях: от основания большого вертела по верхнему краю шейки до зоны роста головки, а также от большого вертела перпендикулярно вниз в сторону малого вертела. В других возрастных группах пластинки третьей системы не определялись.

У больных дошкольного возраста к этому времени происходило восстановление костно-мозгового канала бедренной кости после подвертельных остеотомий. После межвертельных и ротационных остеотомий бедра практически невозможно было определить линию и уровень сечения кости, так как трабекулярная система губчатой кости имела непрерывные очертания.

Спустя два года после оперативного вмешательства под влиянием нагрузки и функции быстрыми темпами происходило увеличение размеров головки за счет слияния добавочных ядер окостенения преимущественно по наружному

полюсу. Меньшими темпами шло возрастание эпифиза по его высоте. Неравномерность оссификации различных участков головки связана с локальностью поражения и сектором разрушения патологически измененного эпифиза.

Восстановление окончательной формы головки происходило согласно сферичности свода вертлужной впадины по принципу перманентного матричного моделирования, что позволяло добиться конгруэнтности в тазобедренном суставе.

Приводим собственное клиническое наблюдение.

Больной Н., 9 лет. ИБ № 633/43, поступил в клинику 10.02.1995 г. Д-з: Асептический некроз головки левого бедра, остаточная дисплазия правого бедра после консервативного лечения двухстороннего ВВБ. Жалобы: хромота, боли в левом тазобедренном суставе при физической нагрузке. Анамнез заболевания: врожденный вывих обоих бедер выявлен в 2-месячном возрасте, лечился консервативно в шинках с осложнением в виде АНГБК слева. Локальный статус: ходит сам, шадящая хромота на левую ногу, истинное укорочение левого бедра 2,0 см, симптом Тренделенбурга слева положительный, движения в левом тазобедренном суставе болезненные в крайних положениях, в правом – безболезненные. Объем движений:

<i>У движений/сустав</i>	<i>правый</i>	<i>левый</i>
<i>разгибание/сгибание</i>	<b>10°/0/120°</b>	<b>10°/0/120°</b>
<i>отведение/приведение</i>	<b>40°/0/20°</b>	<b>40°/0/20°</b>
<i>ротация нар/вн.</i>	<b>30°/0/20°</b>	<b>30°/0/30°</b>

Рентгенологически (5.01.1995): слева – шеечно-диафизарный угол - 127°, антеторсия - 30°, коэффициент костного покрытия – 0,8, угол Виберга - 12°, артикуло-трохантерная дистанция - 0 см; справа – шеечно-диафизарный угол - 122°, антеторсия - 20°, коэффициент костного покрытия – 0,8, угол Виберга - 24°. Снижен индекс головка-шейка слева по сравнению с правой стороной (рис. 1 и 2). Субтотальный некроз эпифиза головки левого бедра с поражением части шейки.

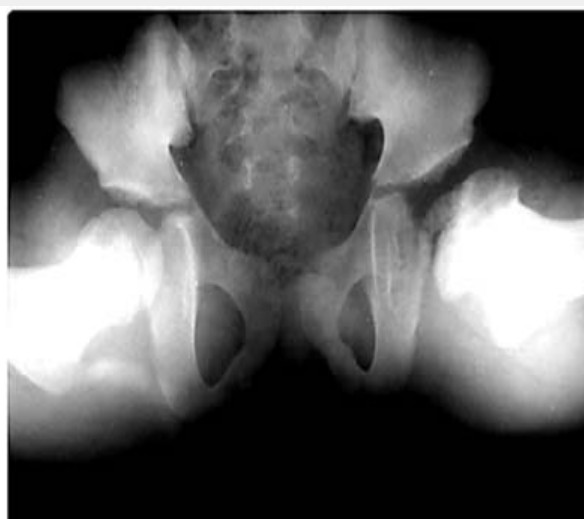
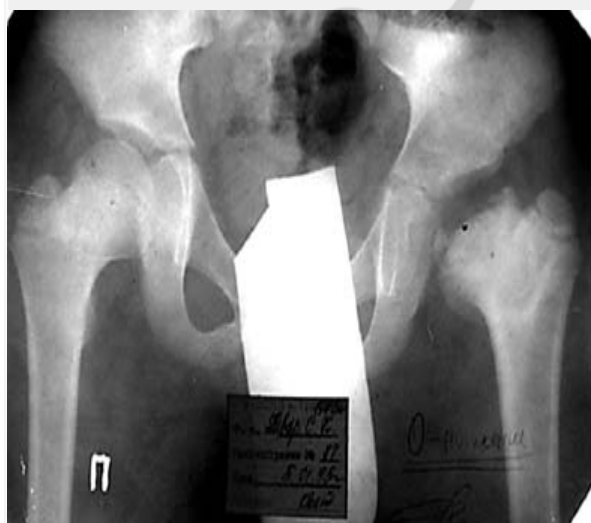
Рис. 1. Р-гр. при поступлении (9.01.1995)

Рис. 2. Р-гр. по Лауенштейну (5.01.1995)

15.02.1995 г. (рис. 3) произведена операция взаимозамещения слева по А.М. Соколовскому [6]. Головка центрирована во впадине. Длина конечностей уравнена. Шеечно-диафизарный угол, коэффициент костного покрытия и угол Виберга сохранены в дооперационных пределах, антеторсия уменьшена до  $10^\circ$ , артикуло-трохантерная дистанция слева + 1,6 см, справа + 0,9 см. Индекс головка-шейка с обеих сторон уравнился (рис. 4 и 5). В процессе роста (рис. 6 и 7) рентгенометрические показатели слева за 5 лет не изменились; справа антеторсия увеличилась клинически до  $30 - 35^\circ$ , артикуло-трохантерная дистанция уменьшилась до 0,2 см, выявляется положительный симптом Тренделенбурга. 28.03.2001. произведена деторсионная подвертельная остеотомия правого бедра с низведением вершины большого вертела и резекцией его основания (рис. 8). Шеечно-диафизарный угол, коэффициент костного покрытия, угол Виберга сохранены в дооперационных пределах. Антеторсия снижена до  $10^\circ$ , артикуло-трохантерная дистанция увеличена до + 1,9 см. Наблюдается поэтапная перестройка внутренней архитектоники проксимальных отделов обеих бедер, заполняется новая костно-балочной структурой некротизированный дефект, формируется овал головки, восстанавливается конгруэнтность в суставе, формируется и перестраивается костная мозоль в месте остеотомии.

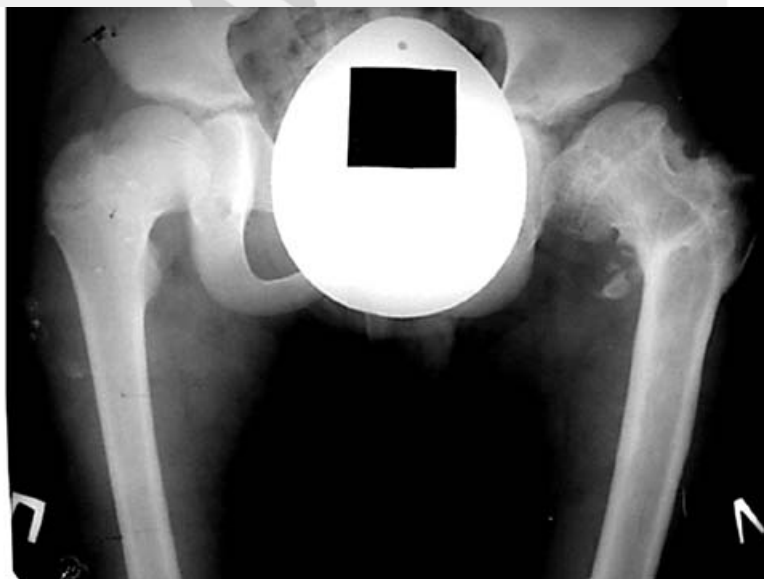
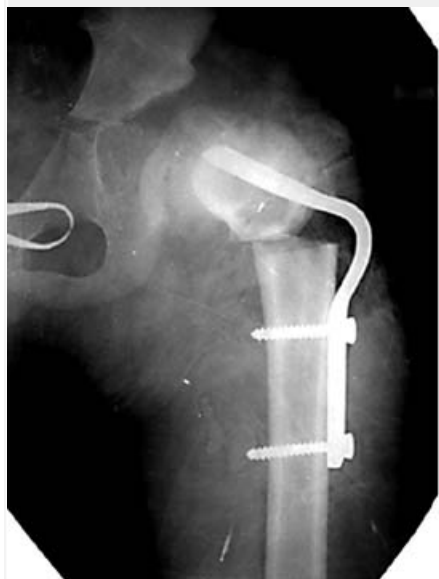
Рис. 3. Р-гр. во время операции (15.02.1995)

Рис. 4. Р-гр. через 3 года после операции (22.05.1998)

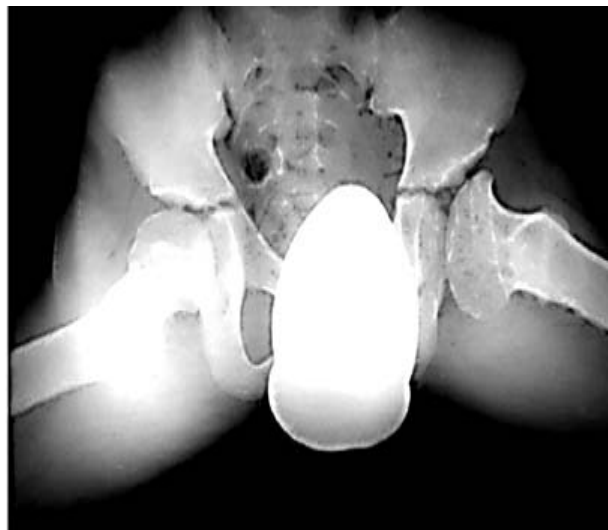
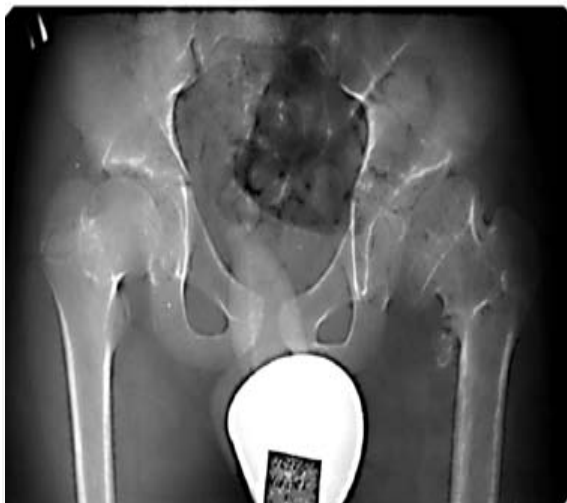

Рис. 5. Р-гр. через 5 лет после операции взимозамещения слева по А.М. Соколовскому (21.04.2000)

Рис. 6. Р-гр. по Лауенштейну (1.04.1999) – пациенту 13 лет

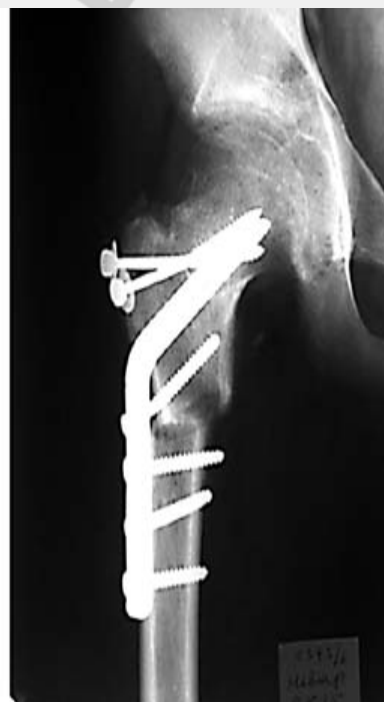
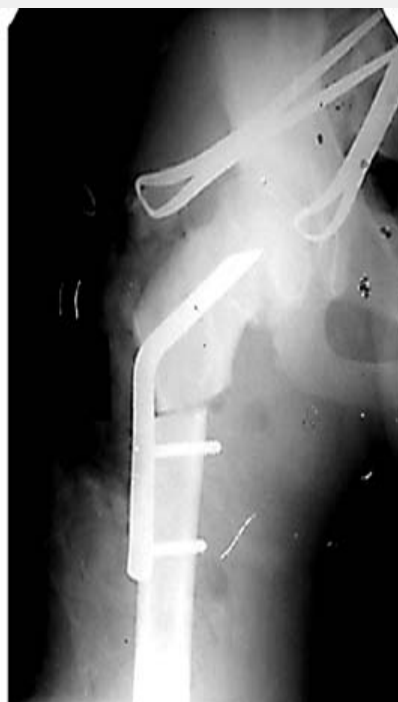
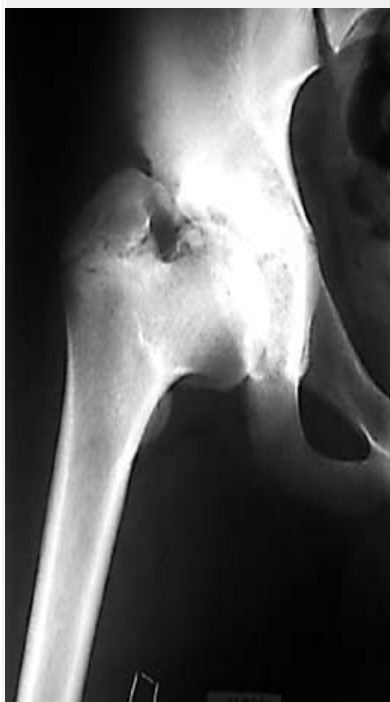Рис. 7. Р-гр. с отведением и внутренней ротацией (16.11.2000)

Рис. 8. Р-гр. интраоперационная - ДОБ + ТБВ (28.03.2001)

Рис. 9. Р-гр. через 1,5 мес. после ДОБ+ТБВ (пациенту 15 лет)

В процессе динамического наблюдения (рис. 9 – 11) после оперативных вмешательств (7 лет после задней ротационной остеотомии бедра слева и 1 год 8 месяцев после деторсионной остеотомии с транспозицией большого вертела справа) пациент жалоб не предъявляет, длина ног одинакова, объем движений в суставах полный, симптом Тренделенбурга отрицательный с обеих сторон. Происходит окончательное адаптационное ремоделирование головки бедра в вертлужной впадине в соответствии с принципом перманентного матричного моделирования, причем в роли матрицы выступает вертлужная впадина, а в роли патрицы – реконструированный проксимальный отдел бедренной кости.

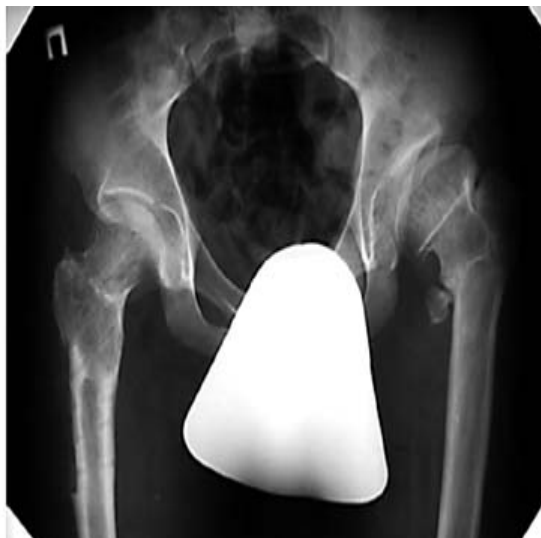
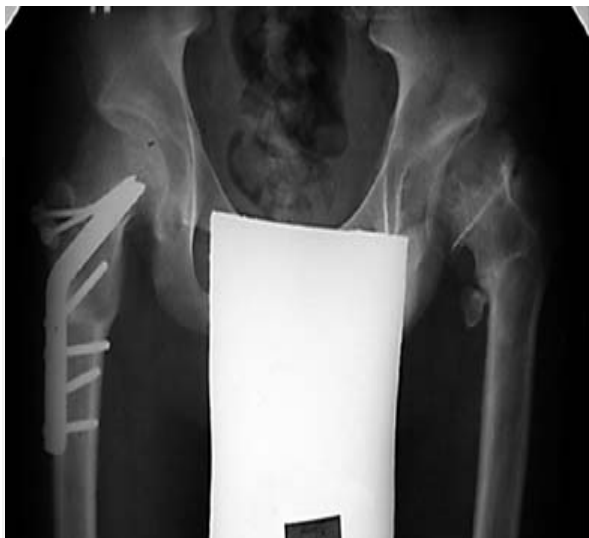
Рис. 10. 6 мес. после ДВалОБ справа

Рис. 11. После удаления металлоконструкций (21.03.2002) – 7 лет после ЗРОБ слева и 2 года после ДОБ + ТБВ справа.

### Выводы

При исследовании постреконструктивного развития тазобедренного сустава у больных с АНГБК и БЛКП нами выделены 2 основных периода в процессе адаптационного ремоделирования головки бедра:

1. Ранний послеоперационный период (от 6 месяцев до 1,5 лет) – период промежуточного адаптационного ремоделирования – характеризуется уменьшением остеопороза, постепенным восстановлением плотности и структуры костной ткани в поврежденной области головки бедра и в зоне остеотомии.
2. Поздний послеоперационный (от 1,5 до 2-х и более лет) – период окончательного адаптационного ремоделирования – характеризуется тем, что на фоне увеличения функциональной и статической нагрузки на сустав завершается ремоделирование головки бедра и всего тазобедренного сустава в соответствии с принципом перманентного матричного моделирования

### Литература

1. Абакаров А.А., Мельгунов А.В, Богосьян А.Б. Асептический некроз головки бедренной кости у детей с врожденным вывихом бедра // Ортопед., травматол. - 1986. - № 3. - С. 10 - 13.
2. Белецкий А.В. Изменения проксимального отдела бедра при асептическом некрозе // Медицинские новости. – 1997, № 5. – С. 53 – 55.
3. Белецкий А.В., Герасименко М.А. Реконструктивно-восстановительные операции на бедренном компоненте при болезни Пертеса и асептическом некрозе головки бедра // Актуальные вопросы детской травматологии и ортопедии. Материалы научно-практической конференции детских ортопедов-травматологов России, Старая Русса. - Санкт-Петербург, 2000. - С.178-181.
4. Белецкий А.В., Крюк А.С.. Хирургическое лечение асептического некроза головки бедра у детей // Медицинские новости. – 1997, №6. – С. 56 – 58.
5. Герасименко М.А., Белецкий А.В. Постреконструктивное ремоделирование головки бедра у детей с асептическим некрозом и болезнью Пертеса.

Материалы симпозиума детских травматологов-ортопедов России «Оптимальные технологии диагностики и лечения в детской травматологии и ортопедии, ошибки и осложнения».. г. Волгоград, 17-19 сентября 2003 года. г. Санкт-Петербург, 2003 г. с. 249 – 250.

6. Соколовский А.М. Взаимозамещение верхнего полюса головки бедренной кости // Ортопед., травматол. - 1982.- N 2. - С. 66 - 68.

7. Catterall A. Treatment of Legg-Calve-Perthes' disease // Acta orthop. Belg.-1980. - 46. - N 4. - P. 431 - 434.

8. Fisher R.L., Cary J.M. Avascular Necrosis Complicating Congenital Dysplasia of the Hip. Course, Prognosis and Orthopaedic Management // Internat. Orthop. - 1978. - N 2. - P. 229 - 240.

9. Gerasimenko Mikhail, Beletsky Alexandre. Proximal femoral osteotomies in treatment of avascular necrosis of the hip in children // SICOT/SIROT 2002, 22 World Congress. San-Diego, California, USA, August 23 – 30, 2002. Abstract Book. - P. 577.

10. Welff J. The law of bone remodelling. Springer. Verlag, 1986, 124 с.