

**Истоки, современное состояние и пути развития эндоскопической хирургии
(Доклад на Сборе с хирургами Вооруженных Сил Республики Беларусь)**

Военно-медицинский факультет в учреждении образования «Белорусский государственный медицинский университет»

Приступая к освещению проблемы, мы отчетливо представляем, что оценить прошлое значительно легче, чем посмотреть вперед.

Многие клиницисты оказались у истоков зарождения и становления многочисленных методик диагностической и лечебной эндоскопии, применяемых как плановой, так и экстренной медицинской практике (Луцевич Э.В. и соавт., 1996).

Действительно, события 200-летней давности кажутся глубокой древностью. Тем не менее, как быть без прошлого, без памяти о предшественниках и учителях?

По видимому, первым среди пионеров эндоскопии следует назвать Р.Bozzini, который еще в 1806 г. практически реализовал идею осмотра мочевого пузыря, создав прототип ригидного эндоскопа. Его эндоскоп, по свидетельству С.П.Федорова (1897 г.), был признан тогдашними корифеями науки даже незаслуживавшим внимания, ибо при его помощи «нельзя было бы узнать, какую часть человеческого тела осматриваешь в данную минуту, если бы не знал уже этого раньше».

Модели эндоскопов того времени не имели большого практического значения в связи с крайним техническим несовершенством и опасностью исследования ими.

До создания миниатюрной лампочки накаливания (1872-1879 г.г.) возможности эндоскопии лимитировались интенсивностью пламени свечи или спиртовой лампы.

19 апреля 1901 г. известный русский акушер-гинеколог Д.Отт сообщил о разработанном им новом методе обследования брюшной полости, который он назвал вентроскопией. После проведения влагалищного чревосечения он ввел в брюшную полость небольшую лампочку, прикрепленную к изогнутому под прямым углом шпателью. В докладе, сделанном на заседании Петербургского акушерско-гинекологического общества, Д.Отт заявил о возможности прямого осмотра с помощью нового метода всего малого таза, слепой кишки с червеобразным отростком, поперечной ободочной кишки, желудка, печени и желчного пузыря.

23 сентября 1901 г. Келлинг (G.Kelling) (Рис. 1.), выступая на 3-м съезде



Рис.1. G.Kelling

немецких врачей в Гамбурге, сообщил о своем опыте эндоскопических исследований – речь шла, в основном, об эзофагоскопии и гастроскопии. В числе прочего Келлинг доложил об опыте экспериментального (на собаках) осмотра органов брюшной полости с помощью введенного через брюшную стенку цистоскопа системы Нитце. Свой метод Келлинг назвал келиоскопией.



Рис.2. H. Jakobaeus

Между Келлингом и Якобеусом немедленно завязалась полемика о приоритете. В 1911 г. Х. Якобеус заявил об имеющемся у него опыте 80 успешных лапароскопий. В 1912 г. он опубликовал фундаментальную монографию «О лапаро- и торакаоскопии», в которой сообщил уже о 109 удачных исследованиях.

В 20-е годы прошлого столетия мы наблюдаем значительное развитие лапароскопии. Методические основы эндоскопии, сформулированные ранее Х. Якобеусом – безопасность введения инструментов, использование троакара для введения оптики, пневмоперитонеум – существенно обогатились.

В 1932 г. R.Wolf и R.Schindler сконструировали так называемый полугибкий гастроскоп, и метод гастроскопии стал применяться в клинической практике значительно чаще.

В 1957 г. (Z.Curtis и соавт.) продемонстрирован первый гастрофиброскоп.

С тех пор за короткое время наблюдалось стремительное совершенствование эндоскопической стекловолоконной техники, создание диагностических эзофагофиброскопа (1963 г.), дуоденофиброскопа (1968 г.), универсального колонофиброскопа (1970 г.), лечебных эндофиброскопов (1971, 1974, 1977 г.г.), фиброскопов с объективами, обеспечивающими 30 и 150-кратное увеличение (1978 г.), эндоскопов для ультразвуковой томографии (1979 г.), электронного эндоскопа (1984 г.).

Последние десятилетия уходящего века – свидетели появления все новых диагностических и лечебных эндоскопических методик (расширенная биопсия, хромо- и флуоресцентная эндоскопия, гастро-, колоно-, лапароскопическая сонография, лазерная и диатермическая коагуляция кровоточащих язв, эрозий, опухолей, фотодинамическая терапия раннего рака и др.), а также новой специальности врач-эндоскопист, утвержденной в 1976 г. Минздравом СССР.

Эндоскопическая хирургия в СССР бурно развивается с 80-х годов прошлого столетия. Малотравматические методики применяются практически во всех областях хирургии, гинекологии, урологии, травматологии, нейрохирургии и т. д.

Первая в СНГ видеоторакоскопическая операция (клиновидная резекция легкого) была выполнена в 432 Главном военном клиническом госпитале Министерства обороны Республики Беларусь 28 декабря 1993 г. (Рис. 3

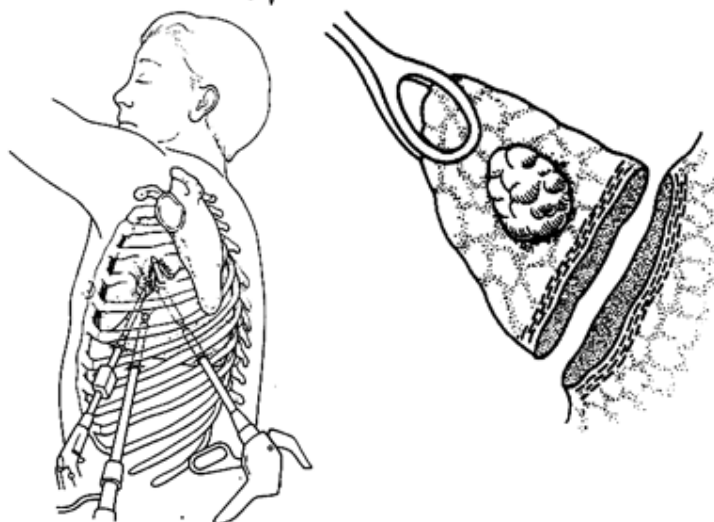


Рис. 3. Видеоторакоскопическая операция (клиновидная резекция легкого)

Большое значение в развитии эндоскопической хирургии сыграло со-здание по инициативе профессоров Ю.И. Галлингера и В.И. Ревякина Российс-кого научного общества «Эндоскопическая хирургия», а по инициативе акаде-миком РАМН В. Федорова, В. Савельева и В. Гостищева в 1996 г. – Российской ассоциации эндоскопических хирургов (РАЭХ), а также выход в свет новых журналов «Эндоскопическая хирургия» и «Эндохирургия для России».

Правлением РАЭХ под руководством президента профессора С. Емельянова была разработана программа развития эндоскопических технологий в хирургии, которая предусматривает обучение хирургов, централизованное обобщение опыта эндохирургии и передачу его в различные регионы. Намеченные задачи успешно осуществляются, среди них следует выделить основные (Сажин В.П., 2002):

1. Освоение, изобретение и применение инструментария для эндоскопических операций.
2. Освоение, разработка и применение эндоскопических технологий, аналогичных открытым хирургическим вмешательствам.
3. Разработка и активное внедрение новых эндохирургических и малоинвазивных технологий.
4. Применение перспективных аппаратов для эндохирургии.
5. Эндоскопическое «открытие» труднодоступных зон для последующих открытых или малоинвазивных вмешательств.

Эндохирургия – это раздел хирургии, требующий для достижения успеха в лечении постоянного обновления, совершенствования и очень тонко действующего, т.е. не дающего сбой, инструментария и аппаратуры.

К счастью, многие организаторы здравоохранения стали понимать, что нет дешевой и одновременно эффективной хирургии. Современные инструменты и аппараты для эндоскопической хирургии требуют искусного владения ими и разработки новых соответствующих технологий. В последние годы отечественные

хирурги разработали новые технологии эндоскопических операций на легких, желудочно-кишечном тракте, симпатической нервной системе, в области онкологии, гинекологии и т. д. Традиционно труднодоступными считались операции на пищеводе, кардиальном отделе желудка и прямой кишке. Сложность этих открытых операций часто составляет отсутствие нужного угла зрения в глубине операционного поля. Эндоскопические технологии открывают широкие возможности в выполнении отдельных трудных этапов операций.

Достижения эндоскопической хирургии очевидны. К недостаточному их использованию следует отнести (Сажин В.П., 2002):

1. Недостаточное применение методов эндоскопии в диагностике абдоминальных и торакальных заболеваний.

2. Необоснованно редкое применение современных инструментов, сшивающих и коагулирующих аппаратов для эндохирургии.

3. Отсутствие принципов дифференцированного применения эндовидеоскопических хирургических технологий при различных заболеваниях.

На сегодняшний день эндоскопические операции выполняются коллективами-энтузиастами, которые осваивают, внедряют и широко пропагандируют подобные новые методики.

Есть клиники, например Центр эндохирургии и литотрипсии, где занимаются в основном эндоскопической хирургией и процент щадящих операций там высокий – 97-99% от общего числа всех оперативных вмешательств. В большинстве хирургических стационаров практического здравоохранения количество лапароскопических операций (в т.ч. в Российской Федерации) редко превышает 20-40% (Луцевич О.Э., 2009).

Перспективы развития эндохирургии хотелось бы разобрать на примерах отдельно по грудной и брюшной полостям, а также ретроперитонеальному пространству.

Табл. 1

Эндоскопические торакальные операции

Характер операции	Частота применения, %		
	На заре зарождения (1992-2002)	В настоящее время (2003-2009 гг.)	В перспективе
Диагностическая видеоторакоскопия	5-7	Все заболевания, требующие дифференциации и биопсии (травма с гемотораксом, спонтанный пневмоторакс, местная химиотерапия, фотодинамическая терапия метастазов и основного очага и т.д.) – 20-25	до 70
Активная диагностическая и лечебная видеоторакоскопия	1-2		
Операции на легких	1-2	В специализированных торакальных отделениях при наличии современного оборудования – 5-10	до 60
Операции на	1	Как параллельный этап	до

пище-воде		лечения при раке пищевода и желудка (экстирпация пищевода, гастрэктомия) –8-10	25
-----------	--	--	----

Перспективы более широкого применения видеоторакоскопических операций могут быть обусловлены улучшением торакоскопической диагностики и более частым выявлением ранних форм заболевания.

Лапароскопические операции относятся к абдоминальной хирургии. Они наиболее понятны и интересны практикующим хирургам, а также наиболее востребованы экстренно поступающими больными. Структура современных лапароскопических операций многообразна. Однако их можно разделить на две группы – диагностические и активные лечебные вмешательства (операции) на органах брюшной полости.

Частота лапароскопических диагностических вмешательств, как правило, зависит от возможности использования лапароскопии в экстренных условиях. Следует признать, что визуализация диагностического процесса – это ключ к решению многих проблем неотложной абдоминальной хирургии.

Табл. 2

Лапароскопические операции

Характер операции	Частота применения, %		
	На заре зарождения (1991-2002)	В настоящее время (2003-2009)	В перспективе
Лапароскопия диагно-стическая активная диагностическая и лечебная	20-30 8-10	Переход на активные диагностические и лечебные методы – 30-50	до 90
Лапароскопические операции на органах брюшной полости	8-20	В отдельных хирургических отделениях до 30 % от всех вмешательств на органах брюшной полости	до 70

Частота лапароскопических операций в настоящее время колеблется в значительных пределах. Так, операцию «золотого стандарта» – холецистэктомию по поводу хронического холецистита – производят в разных хирургических отделениях от 8 до 90 %. Показания к лапароскопическим методам операций на желудке остаются в разряде «сомнительных».

Преимущества современных лапароскопических операций хорошо известны – это малая травматичность, малокровность, быстрая медицинская реабилитация и трудовая адаптация больных, высокая экономичность. Несмотря на наличие ключевых выгод, применение лапароскопических операций не исчерпано и в перспективе таит следующие возможности:

- меньшую травматичность при применении 2-5-миллиметровых лапароскопических инструментов, бескровность при внедрении новых коагуляторов;
- сокращение времени операции и надежность за счет новых технологий, разработки и внедрения новых инструментов и аппаратов;

- комбинированное применение лапароскопических методов и их сочетанное использование с современными медикаментозными средствами лечения;
- сочетанное использование повторных лапароскопических вмешательств;
- дифференцированное применение лапароскопических технологий, в том числе в просвете желудка (при язвенных кровотечениях, при кровоточащих полипах и ранних формах рака).

Использование лапароскопических технологий особенно важно в неотложной хирургии, а принципы их приемлемы в следующей последовательности:

1. Дифференцированное применение лапароскопических технологий в зависимости от стадии воспалительного процесса в брюшной полости (перитонит, острый панкреатит и т.д.).

2. Введение в действие комплекса профилактических мероприятий с целью купирования возможных или уже развившихся осложнений еще до применения лапароскопических операций.

3. Широкое использование повторных лапароскопий при динамическом наблюдении за очагом воспаления.

Менее широк спектр применяемых эндохирургических вмешательств в забрюшинном пространстве.

Частота диагностических и оперативных эндоскопических методов в забрюшинном пространстве не превышает 30 %. Однако развитие этих ценных методов с успехом может быть использовано, прежде всего, в дренировании забрюшинного пространства при воспалительных осложнениях и отдельных заболеваниях почек (гидронефроз, кисты почек, камни мочеточников и т.д.).

Анализ экономических затрат на лапароскопические вмешательства (по методике И.Трошиной с соавт., 1994) показал, что их первичная стоимость в 5-8 раз превышает стоимость аналогичных открытых вмешательств (Сажин В.П., 2002).

Табл. 3

Эндохирургические операции в забрюшинном пространстве

Характер операции	Частота применения, %		
	На заре зарождения (1995-2002)	В настоящее время (2003-2009)	В перспективе
Активная диагностика и лечение под видеоконт-ролем - видеосмотр забрюшинного пространства - дренирование забрюшинного пространства - вскрытие и дренирование кист поджелудочной железы	2-3	Переход на активные диагностические и лечебные методы диагностики – 10-20	30
Видеоэндохирургические операции - симпатэктомия - иссечение кист почки - нефростомия - уретеролитотомия	2-3	В отдельных урологи-ческих и хирургических отделениях – до 30	60

Однако по прошествии определенного периода времени и совершенствования техники разница в стоимости нивелируется. Расчеты лечения на последующих этапах (в стационаре и поликлинике) свидетельствуют в пользу эндохирургических вмешательств, так как стоимость их применения в 2-2,5 раза ниже, чем при открытых операциях.

Бурное развитие эндоскопической хирургии, разработка новых видов операций диктуют острую необходимость упорядочивания преподавания эндоскопической хирургии и оптимизации учебного процесса.

Эндоскопические операции должны проводить хирурги, обладающие незаурядными топографоанатомическими знаниями и хирургическим опытом открытого оперирования на органах грудной клетки, брюшной полости и т.д.

Основы эндоскопической хирургии (оборудование, инструментарий, эндоскопическая анатомия и основы оперативной техники) должны преподаваться на кафедрах топографической анатомии и оперативной хирургии. Показания и противопоказания к эндоскопическим операциям при определенной патологии – на профильных хирургических кафедрах медицинских вузов, а уже навыки в выполнении эндоскопических оперативных вмешательств – в системе последиplomного образования (Протасов А.В. и соавт., 2005).

В подготовке врачей для эндоскопической хирургии необходимо предусмотреть непрерывное усовершенствование специалиста с использованием тренинговых семинаров, участия в научно-практических форумах, операций на тренажерах, животных и трупных комплексах, применения мультимедийных технологий, а также постоянной работы с видеофильмами и литературой.

Целью занятий на тренажере является отработка практических навыков оперирования, управления видеокамерой, усвоение методов диссекции, коагуляции, а также наложения эндоскопических экстра- и интракорпоральных швов. Многие задачи в процессе обучения эндохирургии более успешно решаются с помощью мультимедийных технологий (Оноприев А.В. и соавт., 2006). Важным преимуществом компьютерных технологий в обучении эндоскопической хирургии является возможность использования Internet для передачи и получения видеоматериалов. При этом доступными становятся контакты в режиме on-line с любыми учебными заведениями мира, участие в научных форумах.

Важным является создание учебно-методических центров на базе высших учебных медицинских заведений, где могут быть созданы необходимые условия для обучения и усовершенствования врачей по эндоскопической хирургии.

Для дальнейшего развития эндоскопической хирургии и успешной подготовки высококвалифицированных специалистов считаем необходимым решение следующих задач (Протасов А.В. и соавт., 2005):

1. Разработка единых стандартов эндохирургической подготовки в различных специальностях и создание на их основе единого учебно-методического плана преподавания эндоскопической хирургии.

2. Исходя из требований стандартов и учебно-методического плана создание единого свода учебных пособий для преподавания эндоскопической хирургии (гинекологии и т.д.) в вузах, интернатуре, ординатуре, включающих эндоскопическую анатомию, эндоскопическую оперативную хирургию и тренажерный курс.

3. Разработка стандартов выполнения основных эндоскопических оперативных вмешательств (холецистэктомия, герниопластика, аппендэктомия, овариэктомия, сальпинголизис ит.п.).

Новейшим направлением эндоскопической хирургии последнего времени являются оперативные вмешательства на органах брюшной полости, проводимые с использованием гибких эндоскопов и гибкого эндоскопического инструментария. Подобные операции направлены на снижение травматичности оперативного вмешательства путем уменьшения числа проколов передней брюшной стенки.

Эндоскопическая транслюминальная хирургия с доступом через естественные отверстия (NOTES – Natural Orifice Translumenal Endoscopic Surgery – в англоязычной литературе) подразумевает использование в качестве основного оперативного доступа естественных отверстий организма. Доступ к органам брюшной полости осуществляется путем проведения гибкого видеоскопа через стенку полого органа посредством висцеротомии. TUES (Transumbilical Endoscopic Surgery) подразумевает выполнение оперативного вмешательства путем проведения гибкого аппарата через пупочное кольцо.

На 12-ом Международном конгрессе по эндоскопической хирургии (РНЦХ РАМН, г. Москва) профессором Старковым Ю.Г. было доложено, что в Институте хирургии им. А.В. Вишневского проведены первые три эндоскопические лапароскопически ассистированные трансумбиликальные холецистэктомии. Во время операции использовали один прокол передней брюшной стенки (2-5 мм) в правом подреберье для обеспечения возможности поддержания пневмоперитонеума и тракции желчного пузыря. В двух наблюдениях оперативное вмешательство выполнялось с использованием эхоэндоскопа с конвексным датчиком, что позволило провести итраоперационное исследование желчных протоков.

К новым направлениям, связанным с эндоскопической хирургией, относится разработка роботов и телеоперационных систем (Рис. 4.). Робот-манипулятор между ручкой и рабочей частью инструмента обеспечивает удобство управления инструментом, более точный прокол, разрез, шов. Первая генерация роботов – так называемые роботы-ассистенты – фиксируют эндоскоп и камеру по словесному распоряжению хирурга. Вторая генерация роботов – это уже рука с электронным управлением и контролем хирурга, возможность подъема и удержания эндоскопа, с реакцией на голос хирурга и выполнением ключевых команд. Патология фиксируется и оценивается по специальной программе искусственным интеллектом и может быть анализирована врачом. Создаваемые телеоперационные системы направлены на обеспечение возможности выполнения самых различных операций через минимальный оперативный доступ.


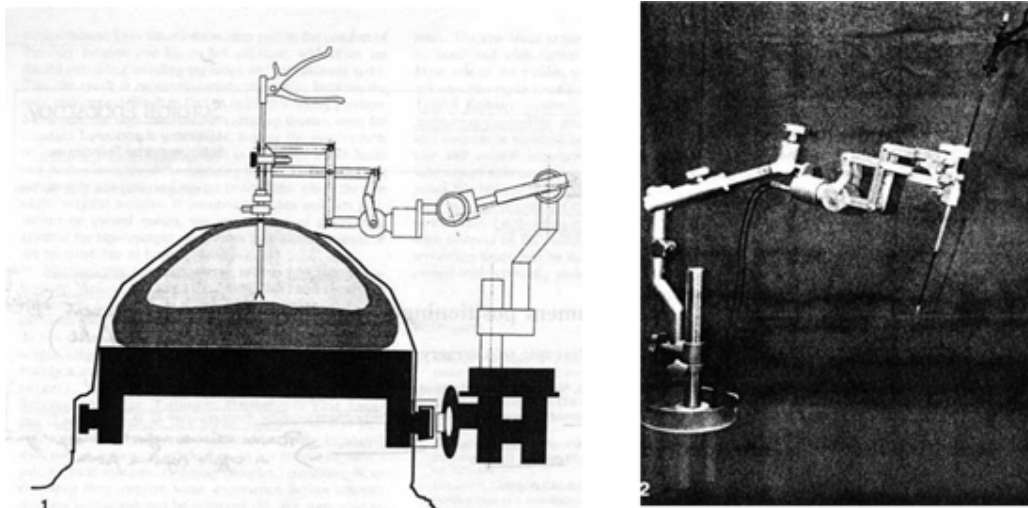


Рис.4. Роботы и телеоперационные системы

Возможности этих систем следующие (Перельман М.И., 2001):

1. Дистанционное управление инструментами с использованием компьютерных технологий как при «открытой» хирургии.
2. Видимость поля в трехмерном изображении.
3. Слуховая, тактильная, проприоцептивная чувствительность.
4. Точность препарирования, рассечения, наложения швов.

Хирургия будущего видится следующим образом:

1. Хирург окружен компьютерным миром и ощущает себя в полости груди, живота.
2. В пациенте – микроробот.
3. Хирург прецизионно оперирует с телеоперационной системой и микророботами.

Таким образом, развитие эндоскопической хирургии открывает фантастические горизонты (Перельман М.И., 2001). Воистину, хирургия в пути!