

Н.Л. Густодым., А.В. Чеменцова
**ДЕСТРУКТИВНЫЕ ПРОЦЕССЫ В ЗУБАХ С РАЗЛИЧНЫМ КАЧЕСТВОМ
ЭНДОДОНТИЧЕСКОГО ЛЕЧЕНИЯ**

Научный руководитель: канд. мед. наук, доц. А.С. Рутковская
Кафедра консервативной стоматологии
Белорусский государственный медицинский университет, г. Минск

N.L. Gustodym, A.V. Chementsova
**DESTRUCTIVE PROCESSES IN TEETH WITH DIFFERENT QUALITY
OF ENDODONTIC TREATMENT**

Tutor: PhD, associate professor A.S. Rutkovskaya
Department of Conservative Dentistry
Belarusian State Medical University, Minsk

Резюме. В данной статье представлен анализ 38 КЛКТ, где рассмотрено 155 эндодонтически леченных зуба. В исследовании учтено состояние коронковой и канально-корневой системы, оценено качество эндодонтического лечения, определена встречаемость различных форм деструктивных процессов.

Ключевые слова: деструктивные процессы, эндодонтическое лечение, КЛКТ.

Resume. This article presents an analysis of 38 CBCT, where 155 endodontically treated teeth are considered. The study took into account the state of the crown and canal-root system, assessed the quality of endodontic treatment and determined the occurrence of various forms of destructive processes.

Keywords: destructive processes, endodontic treatment, CBCT.

Актуальность. Принято считать, что неудача эндодонтического лечения связана с недостаточной герметизацией корневых каналов, однако и при грамотно проведенном лечении могут развиваться деструктивные процессы. В то же время не всегда в некачественно obturированных каналах возникает деструкция костной ткани. Согласно исследованию Winkler A. и соавт. 2023 г., протяженность и гомогенность obturации, выведение пломбировочного материала в периапикальную область не влияет на результат эндодонтического лечения [1]. В ходе эксперимента Sabeti M.A. и соавт. 2006 г. обнаружено, что заживление апикального периодонтита наблюдается как в obturированных, так и в необturированных корневых каналах [2]. Shah N., Logani A. 2012 г. опубликовали успешные результаты методики эндодонтического лечения без obturации “SealBio” [3]. В данном исследовании использована классификация деструктивных процессов в зависимости от локализации и распространенности очага инфекции [4,5].

Цель: изучить встречаемость форм деструктивных процессов в зубах с различным качеством эндодонтического лечения.

Материалы и методы. Проанализировано 38 КЛКТ (24 женщин и 14 мужчин в возрасте от 21 до 71 года), где рассмотрено 155 эндодонтически леченных зуба. Использовались программы Planmeca Romexis Viewer, iCAT Vision, Galileos Viewer.

Учтено:

1. Состояние коронковой части зубов.
2. Направление изогнутости корней зубов.
3. Качество эндодонтического лечения.

4. Распространение и локализация деструктивного процесса согласно классификации А.Г. Надточего и др., 2017.

Статистическая обработка данных проведена в программе MS Excel 2019.

Результаты и их обсуждение. В ходе анализа выявлено, что 45,8 % зубов эндодонтически залечены качественно: корневой канал имел форму конуса, запломбирован равномерно, плотно, на всем протяжении до физиологической верхушки (табл.1). Среди них 21,1 % имели деструктивные очаги (73,3% периапикальные однокорневые (рис.1), 13,3 % периапикально-пародонтальные, 6,7% периапикальные многокорневые, 6,7 % периапикальные объединенные) и 78,9 % имели здоровый периодонт. В то же время 54,2% зубов определялись как неудовлетворительно запломбированные, среди них 58,3 % имели деструктивные очаги (46,9 % периапикальные однокорневые, 16,3% периапикальные многокорневые, 10 % периапикально-пародонтальные, 8,16 % периапикально-фуркационные, 14,3 % периапикальные объединенные, 4 % полная деструкция (рис.2)) и в 41,7 % патологические изменения отсутствовали.

Табл. 1. Встречаемость деструктивных процессов в зубах с различным качеством эндодонтического лечения

Деструктивный процесс (Надточий А.Г. и др., 2017 г.)	Зубы с качественным эндодонтическим лечением	Зубы с некачественным эндодонтическим лечением
Периапикальный однокорневой	73,3 % (11)	46,9 % (23)
Периапикальный многокорневой	6,7 % (1)	16,3 % (8)
Периапикальный объединенный	6,7 % (1)	14,3 % (7)
Периапикально-пародонтальный	13,3 % (2)	10 % (5)
Периапикально-фуркационный		8,16 % (4)
Полная деструкция		4 % (2)
Без деструктивных процессов	78,9 % (56)	41,7 % (35)

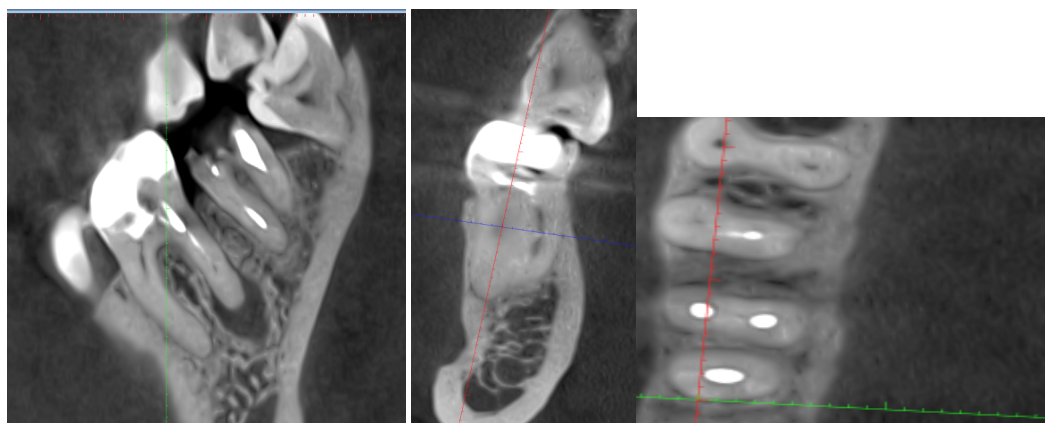


Рис. 1 – КЛКТ зуба 4.6. Периапикальная однокорневая деструкция

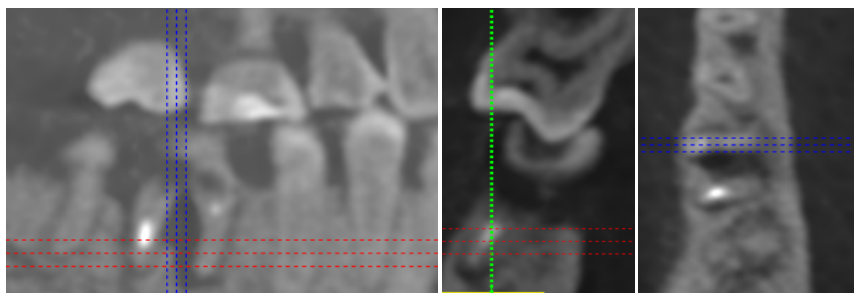


Рис. 2 – КЛКТ зуба 4.6. Полная деструкция

Заключение:

1. В результате исследования установлено, что коронки зубов с деструктивными процессами чаще были запломбированы (29), имели прямые корни (62 %), полностью запломбированные корневые каналы (39 %).

2. В большинстве случаев коронковая часть зубов без деструктивных процессов была запломбирована (56), корни были прямыми (68 %), корневые каналы запломбированы полностью (69 %).

3. Обнаружено широкое многообразие деструктивных процессов: от часто встречаемых периапикальных однокорневых (46,9 %) до полных деструкций (4 %).

4. Наряду с этим выявлено, что зубы с некачественным эндодонтическим лечением без очагов разряжения костной ткани достаточно распространены (41,7 %), однако данный вопрос требует дальнейшего изучения.

Информация о внедрении результатов исследования. По результатам настоящего исследования опубликовано 5 статей в сборниках материалов, 3 тезиса докладов, 1 статья в журнале, получен 1 акт внедрения в образовательный процесс кафедры консервативной стоматологии, 8 актов внедрения в производство УЗ «3-я городская стоматологическая поликлиника» г. Минска и УЗ «12-я Городская клиническая стоматологическая поликлиника» г. Минска в 2024 г.

Литература

1. Winkler A., Adler P., Ludwig J. et al. Endodontic Outcome of Root Canal Treatment Using Different Obturation Techniques: A Clinical Study // Dentistry journal. – 2023. – №11(8). – P. 200.
2. Sabeti M.A., Nekofar M., Motahary P. et al. Healing of apical periodontitis after endodontic treatment with and without obturation in dogs // J Endod. – 2006. – №32(7). – P. 628-633.
3. Shah N. A regeneration-based, nonobturation root-canal treatment for fully-mature teeth: Six years' experience with "SealBio" // ContempClin Dent. – 2016. – №7(3). – P. 296-301.
4. Tamse A., Kaffe I., Lustig J. et al. Radiographic features of vertically fractured endodontically treated mesial roots of mandibular molars // Oral Surg Oral Med Oral Pathol Oral RadiolEndod. – 2006. – №101(6). – P. 797-802.
5. Семкин В.А., Надточий А.Г., Кузин А.В. и др. Клинико-рентгенологическая характеристика воспалительно-деструктивных процессов в области моляров нижней челюсти // Стоматология. – 2017. – № 96(5). – С. 43-47.