

# СРАВНЕНИЕ МЕТОДИК ВИЗУАЛЬНОЙ ВНУТРИРОТОВОЙ ДИАГНОСТИКИ СЛИЗИСТОЙ ОБОЛОЧКИ РОТОВОЙ ПОЛОСТИ

*Берещенко А. В.*

*Белорусский государственный медицинский университет, Минск, Беларусь  
Valex03@mail.ru*

**Введение.** Осмотр слизистой оболочки рта (СОР) пациента – важный этап клинической диагностики. Кроме стоматологических заболеваний, стоматолог выявляет соматическую патологию с проявлением в ротовой полости, в т. ч. и онкологическую. Качественная оценка СОР, проведение соответствующих диагностических и лечебно-профилактических мероприятий способствует раннему выявлению патологии, улучшает прогноз заболевания, спасает жизнь пациенту [1, 2, 3].

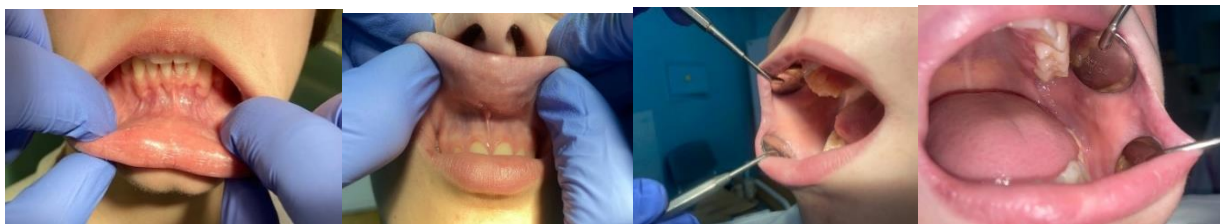
**Цель исследования:** сравнить методы визуальной интраоральной диагностики слизистой оболочки рта.

**Материалы и методы.** 1. Диагностика стоматологического статуса пациентов (n=25) на студенческом стоматологическом приеме по методу ВОЗ (2011). 2. Визуальная оценка СОР у 10 пациентов по методике ВОЗ (2012). 3. Визуальная оценка СОР у 15 пациентов по методике кафедры (2018). 4. Внесение результатов диагностики в амбулаторную карту формы № 043/у-10.

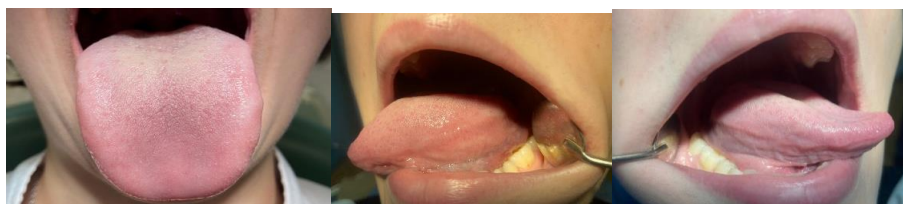**Результаты исследования.** Изучены и переведены на русский язык методы диагностики СОР: Всемирной организации здравоохранения (ВОЗ) (2012); OSCE Checklist: Oral Cavity Examination (2020); кафедры консервативной стоматологии БГМУ (2018) [4, 5].

Созданные фотопротоколы обоих методов наглядно отображают основные этапы диагностики.

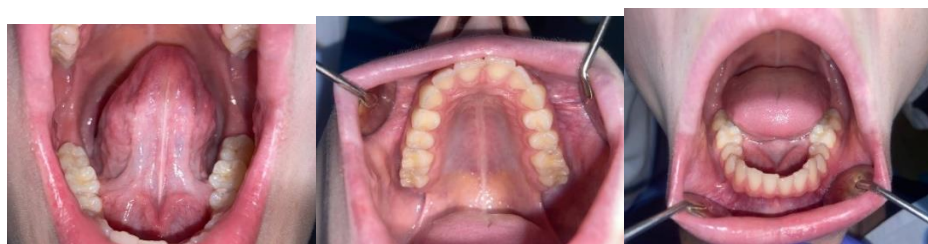Фотопротокол метода визуальной интраоральной диагностики слизистой рта ВОЗ 2012. Фотопротокол метода представлен на рис. 1-5.



*Рисунки 1, 2, 3, 4. – Осмотр слизистой оболочки губ и щек*

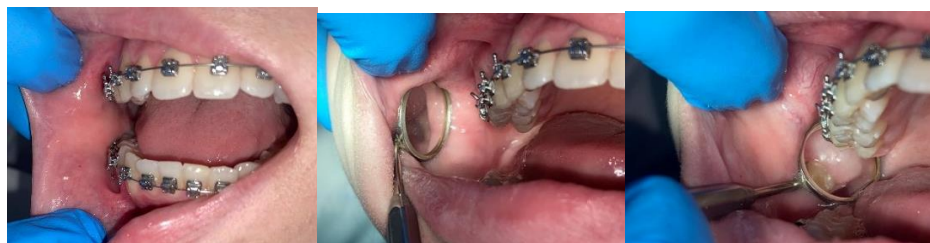


*Рисунки 5, 6, 7. – Осмотр дорсальной и боковых поверхностей языка*

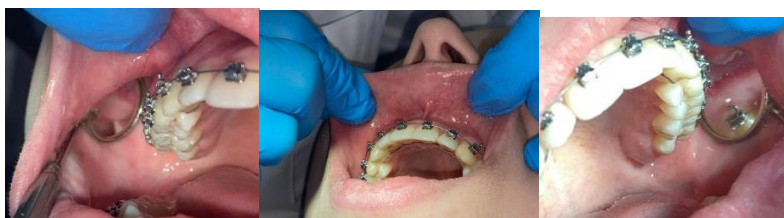

*Рисунки 8, 9, 10. – Осмотр вентральной поверхности языка и дна рта, осмотр мягкого, твердого неба и слизистой альвеолярного отростка ВЧ, слизистой альвеолярного отростка НЧ*

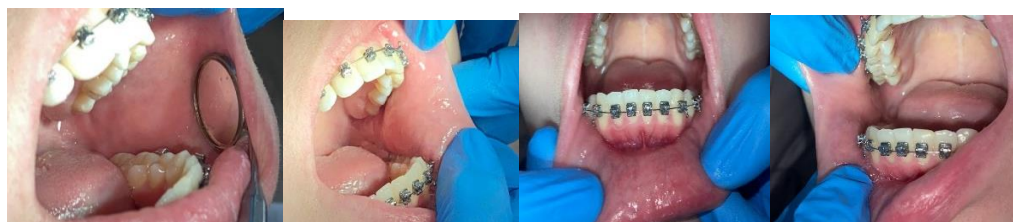Фотопротокол метода визуальной интраоральной диагностики слизистой рта кафедры консервативной стоматологии 2018. Фотопротокол метода представлен на рис. 4-13.



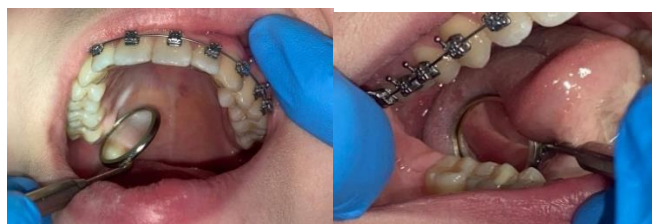*Рисунки 11, 12, 13. – Осмотр внутренней поверхности угла рта, слизистой щеки, ретромолярной области, слизистой бугра ВЧ справа*



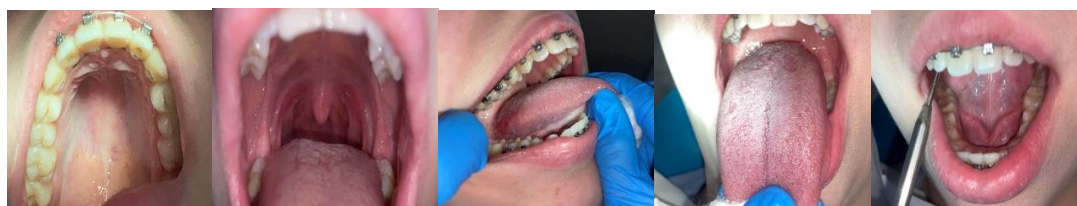
**Рисунки 14, 15, 16. – Осмотр слизистой альвеолярного отростка ВЧ, переходной складки, внутренней поверхности щеки в обл. зубов 1.8 – 1.3, 1.3 – 2.3, 2.3 – 2.8**



**Рисунки 17, 18, 19, 20. – Осмотр слизистой щеки, ретромолярной области, внутренней поверхности угла рта слева, осмотр слизистой альвеолярного отростка НЧ, уздечки, переходной складки, внутренней поверхности нижней губы, внутренней поверхности угла рта справа**



**Рисунки 21, 22. – Осмотр небной оральной поверхности слизистой альвеолярного отростка ВЧ с обеих сторон; осмотр язычной оральной поверхности слизистой альвеолярного отростка НЧ**



**Рисунки 23, 24, 25, 26, 27. – Исследование твердого и мягкого неба, ротоглотки и всех поверхностей языка, подъязычной области языка; оценка состояния дна ротовой полости (метод кафедры)**

**Выводы.** Методы визуальной оценки СОР англоязычных авторов и метод кафедры позволяют оценить состояние слизистой во всех областях рта, выявить клиничко-морфологические элементы поражения. Методика визуальной оценки СОР англоязычных авторов аналогичны, не имеют существенных различий, кроме последовательности осмотра. Наиболее признанной является методика

ВОЗ (2012). При использовании протокола ВОЗ из-за применения двух зеркал необходим ассистент. Созданные фотопротоколы обоих методов информативны и наглядно отображают основные этапы диагностики. Метод кафедры доступен на стоматологическом приеме любого уровня, в том числе и студенческом. Протокол последовательно отражает оценку СОР во всех анатомо-топографических областях вестибулярно и орально, позволяет работать без ассистента, сокращает время исследования.

### *Литература*

1. Аксамит, Л. А. Заболевания слизистой оболочки рта. Связь с общей патологией. Диагностика. Лечение / Л. А. Аксамит, А. А. Цветкова // Москва МЕДпресс-информ, 2020, 288 с.
2. Александрова, Л. Л. Основы диагностики в терапевтической стоматологии : учебно-методическое пособие / Л. Л. Александрова [и др.]. – Минск : БГМУ, 2018. – 59 с.
3. OCSE Checklist: Oral Cavity Examination, pp. 10, 2022.
4. WHO, Oral health surveys: basic methods – 5th ed, pp. 125, 2013.

## **COMPARISON OF TECHNIQUES FOR VISUAL INTRAORAL DIAGNOSTICS OF THE ORAL MUCOSA**

*Bereschenko A. V.*

*Belarusian State Medical University, Minsk, Belarus*

*Balex03@mail.ru*

The article analyzes the scientific literature; English-language sources are translated into Russian. The methods of intraoral visual diagnostics of the oral mucosa were compared. Visual photo protocols of methods in Russian have been created.

Министерство здравоохранения Республики Беларусь  
УЧРЕЖДЕНИЕ ОБРАЗОВАНИЯ  
«ГРОДНЕНСКИЙ ГОСУДАРСТВЕННЫЙ МЕДИЦИНСКИЙ УНИВЕРСИТЕТ»

**«СОВРЕМЕННЫЕ ДОСТИЖЕНИЯ МОЛОДЫХ  
УЧЁНЫХ В МЕДИЦИНЕ - 2023»**

*Сборник материалов  
X Республиканской научно-практической конференции  
с международным участием*

*30 ноября 2023 г.*

Гродно  
ГрГМУ  
2023