

КЛИНИЧЕСКИЕ ПРОЯВЛЕНИЯ И РЕЗУЛЬТАТЫ ХИРУРГИЧЕСКОГО ЛЕЧЕНИЯ ШВАННОМ СЛУХОВОГО НЕРВА

Кидясова Т. В., Шитик Б. П., Приходько С. В.

*Белорусский государственный медицинский университет, Минск, Беларусь
bshitik@mail.ru, serg_pr02@mail.ru, tkidyasova@gmail.com*

Введение. Шваннома (невринома) – это доброкачественное новообразование, развивающееся из шванновских клеток, которые образуют оболочку нерва. Вестибулярные шванномы составляют 8% от всех внутричерепных образований, до 30% опухолей задней черепной ямки и 85% опухолей мостомозжечкового угла (ММУ) [1]. Ежегодно регистрируется

примерно 1 случай шванномы слухового нерва на 100 тыс. населения. При далеко зашедшем патологическом процессе (III-VI стадия) появляются нарушения речи, глотания, резко усиливаются мозжечковые расстройства, нарушения со стороны лицевого нерва, а также в 95% случаев, происходит потеря слуха [2, 3].

Патогистологически в структуре опухоли определяются пучки и тяжи из многочисленных овальных и вытянутых клеток среди развитой сети аргирофильных и коллагеновых волокон – тельца Верокаи [3].

Ранняя и точная диагностика невриноом, в том числе с применением биопсии, дифференциальная диагностика с менингиомами, а также метастатическими опухолями позволяет провести радикальное удаление опухоли с сохранением функции лицевого нерва и слуха [4].

Цель исследования: проанализировать клинические проявления, морфологические изменения и результаты лечения шванном слухового нерва у пациентов, перенесших микрохирургическое вмешательство.

Материалы и методы. Ретроспективный анализ историй болезней 7 пациентов нейрохирургического отделения УЗ «Минская областная клиническая больница», перенесших микрохирургическое удаление шванномы слухового нерва III-VI стадии (согласно классификации KOOS) в период с апреля 2021 г. по март 2023 г.

Результаты исследования. В группе пациентов от 31 года до 74 лет распределение по полу составило: 5 женщин и 2 мужчин. В ходе исследования у пациентов выявлены следующие симптомы:

- 1) снижение слуха ипсилатеральной стороны – в 100% случаев;
- 2) поражение лицевого нерва в виде прозоплегии на стороне поражения – в 86% случаев.

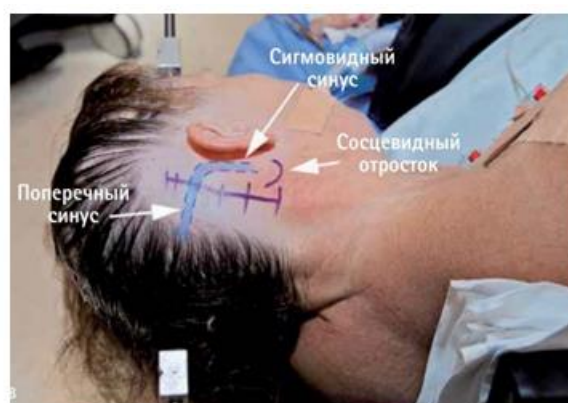
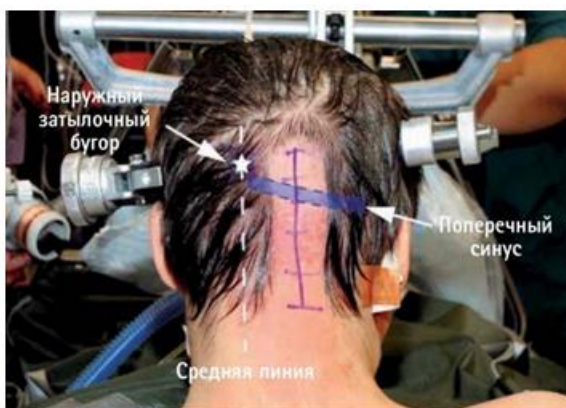
Доступ выбора при операциях:

- 1) парамедианный субокципитальный – в 71% случаев (рисунок 1), [5];
- 2) ретросигмовидный – в 29% случаев (рисунок 2) [5].

При опухолях мостомозжечкового угла чаще всего достаточно трепанации до 4 см в диаметре. Обязательным условием при данных операциях является визуализация места перехода сигмовидного синуса в поперечный.

В ходе хирургического вмешательства при ретросигмовидном доступе сагиттальный шов должен быть ориентирован в горизонтальной плоскости.

Различают верхний и нижний парамедианный субокципитальный доступ. Чаще всего используется нижний парамедианный субокципитальный доступ. Разрез кожи по средней линии обеспечивает наименее травматичный доступ к структурам задней черепной ямки.



Рисунки 1-2 – Парамедианный субокципитальный доступ и ретросигмовидный доступ

После проведенных операций происходило частичное восстановление функции слухового нерва на стороне поражения.

Макроскопически опухоль имела вид образования округлой или неправильной формы с бугристой поверхностью, окруженного капсулой (рисунок 3), [2].

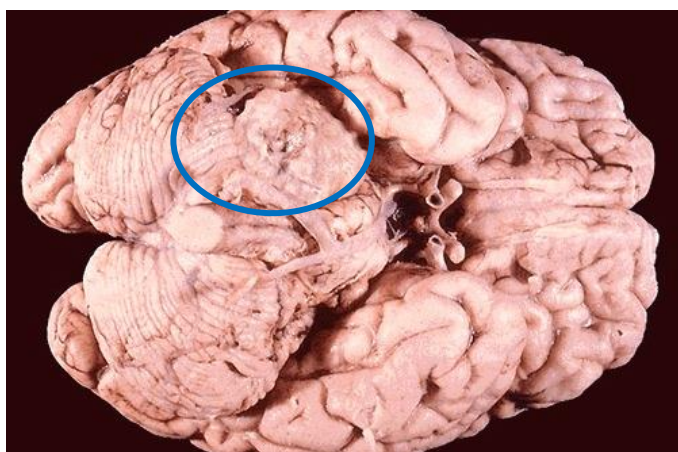

Рисунок 3. – Макроскопическое строение опухоли

При микроскопическом исследовании клетки опухоли в поздних стадиях формировали группы с вытянутыми ядрами по типу палисад.

При иммуногистохимическом исследовании в 100% случаев определялся маркер шванновских клеток и ни в одном случае не был обнаружен GFAP (glial fibrillary acidic protein – глиофибриллярный кислый белок), что свидетельствует об отсутствии астроцитарного компонента.

Выводы. Шванномы – редкие внутричерепные опухоли, чаще встречаются у женщин (за 2 года выявлено 7 пациентов, из которых 5-женщины).

Симптоматику заболевания и метод оперативного доступа определяет расположение опухоли в области мостомозжечкового угла, структурами которого являются лицевой и преддверно-улитковый нервы.

У всех пациентов после микрохирургического удаления опухоли частично восстанавливался слух.

Патогистологическое подтверждение доброкачественности опухоли – положительный прогностический признак.

Литература

1. Хирургическое лечение неврином слухового нерва (вестибулярных шванном) / В. Н. Шиманский [и др.] // Вопросы нейрохирургии. – 2017. – № 3. – С. 66–76.

2. Cystic acoustic neuroma / S. Wandong [et al.] // Clin Neurosci. – 2005. – Vol. 12. – P. 253–255.

3. Samii, M. Intracanalicular acoustic neuroma / M. Samii, C. Matthies M. // Neurosurgery. – 1991. – № 29. – P. 189–198.

4. Применение хирургических лоступов к задней черепной ямке в положении больного лёжа / В. Н. Шиманский [и др.] // Вопросы нейрохирургии. – 2016. – № 6. – С. 99–106.

5. Микронеурохирургия Хельсинки: Приёмы и советы от профессора Хернесниemi / М. Лехечка [и др.] // Спб: ООО «Б.Браун Медикал». – 2012.

CLINICAL MANIFESTATIONS AND RESULTS OF SURGICAL TREATMENT OF AUDIOUS SCHUANNOMAS

Kidyasova T. V., Shitik B. P., Prikhodko S. V.

Belarusian State Medical University, Minsk, Belarus

bshitik@mail.ru, serg_pr02@mail.ru, tkidyasova@gmail.com

Acoustic neuroma is one of the most common causes of hearing loss. Early diagnosis of this neoplasm allows to choose the correct treatment tactic, which contributes to the almost complete restoration of hearing

Министерство здравоохранения Республики Беларусь
УЧРЕЖДЕНИЕ ОБРАЗОВАНИЯ
«ГРОДНЕНСКИЙ ГОСУДАРСТВЕННЫЙ МЕДИЦИНСКИЙ УНИВЕРСИТЕТ»

**«СОВРЕМЕННЫЕ ДОСТИЖЕНИЯ МОЛОДЫХ
УЧЁНЫХ В МЕДИЦИНЕ - 2023»**

*Сборник материалов
X Республиканской научно-практической конференции
с международным участием*

30 ноября 2023 г.

Гродно
ГрГМУ
2023