

С.К. Броницкий, В.А. Струневский
**СРАВНИТЕЛЬНЫЙ АНАЛИЗ МЕТОДОВ РЕКОНСТРУКТИВНЫХ
ОПЕРАЦИЙ НА БРЮШНОЙ АОРТЕ У ПАЦИЕНТОВ С АНЕВРИЗМОЙ**

*Научный руководитель: канд. мед. наук, доц. А.В. Харитончик
Кафедра оперативной хирургии и топографической анатомии
Белорусский государственный медицинский университет, г. Минск*

S.K. Bronitski, V.A. Strunevski
**COMPARATIVE ANALYSIS OF METHODS OF RECONSTRUCTIVE SURGERY
ON THE ABDOMINAL AORTA IN PATIENTS WITH ANEURYSM**

*Tutor: associate professor A.V. Haritonchik
Department of Operative Surgery and Topographic Anatomy
Belarusian State Medical University, Minsk*

Резюме. В статье рассмотрены методы реконструктивных операций на брюшной аорте у пациентов с аневризмой. Изучена целесообразность имплантации нижней брыжеечной артерии для профилактики ишемических осложнений.

Ключевые слова: аневризма брюшной аорты, реконструктивная операция на аорте, нижняя брыжеечная артерия, имплантация.

Resume. The article discusses the methods of reconstructive surgery on the abdominal aorta in patients with aneurysm. The expediency of implantation of the inferior mesenteric artery for the prevention of ischemic complications has been studied.

Keywords: abdominal aortic aneurysm, reconstructive surgery on the aorta, inferior mesenteric artery, implantation.

Актуальность. Аневризма брюшной аорты (АБА) представляет собой расширение аорты в брюшном отделе ≥ 30 мм в диаметре поперечного сечения [1]. Распространенность аортальных аневризм среди мужчин в возрасте 65–74 лет составляет 2,5% и может достигать 9% у пациентов старше 75 лет. По литературным данным отмечается рост удельного веса АБА среди других сердечно-сосудистых заболеваний. Обычно аневризма сопровождается неясными симптомами, такими как боль в спине или боль и пульсация в эпигастральной области, но чаще всего никак не проявляет себя вплоть до разрыва. При этом разрыв АБА, являющийся самым опасным осложнением, более чем в 50% случаев является первой манифестацией заболевания [2, 3]. При своевременном обнаружении АБА пациента направляют в отделение сосудистой хирургии, где определяется дальнейшая тактика лечения и выбор метода реконструктивной операции на аорте (РОНА).

Цель: провести сравнительный анализ методов реконструктивных операций на аорте у пациентов с АБА и выявить наиболее оптимальные варианты.

Задачи:

1. Проанализировать данные современной научной литературы и выделить основные методы реконструктивных операций на аорте.

2. На клиническом материале определить оптимальные методы реконструктивных операций на аорте.

3. Обозначить возможности и способы профилактики потенциальных

осложнений в послеоперационном периоде.

Материалы и методы. Проведен ретроспективный анализ хирургического лечения 21 пациента в отделении сосудистой хирургии УЗ «4 городской клинической больницы имени Н.Е. Савченко» г. Минска за период с 1 января по 31 декабря 2023 года. В протокол исследования включены пациенты, выписанные с улучшением, переведенные в другие отделения и пациенты с летальным исходом в послеоперационном периоде (отделение реанимации). Исследуемая выборка разделена на группы по следующим признакам: пол, возраст, размер аневризмы, метод реконструктивной операции.

Результаты и их обсуждение. Все пациенты (21 человек) были мужского пола с хронической аневризмой инфраренального отдела брюшной аорты (ХАИОБА) и разделены на три группы. В I группу вошли 3 человека (14,2%) в возрасте от 45 до 59 лет, у которых размер аневризмы в диаметре был более 55 мм (размер большой аневризмы – 60-85 мм). Во II группу вошли 17 пациентов (81%) в возрасте от 60 до 74 лет. У 11 (52,4%) из них определялась большая аневризма (60-85 мм), у 4 пациентов (19,1%) размер аневризмы составлял менее 39 мм (26-30 мм – малая аневризма), у 2 (9,5%) – от 40 до 54 мм (40-55 мм – средняя аневризма). В III группу (75-90 лет) вошел 1 пациент (4,8%) в возрасте 81 года с большой аневризмой размером 80 мм (таблица 1).

Табл. 1. Распределение количества пациентов по 3 группам в соответствии с их возрастом и размером АБА

Группы	I			II			III		
	Число пациентов	3			17			1	
Размер аневризмы в мм, число пациентов из группы	МА	СА	БА	МА	СА	БА	МА	СА	БА
	0	0	3	4	2	11	0	0	1

Справочно: МА – малая аневризма, СА – средняя аневризма, БА – большая аневризма

Летальный исход наблюдался у 2 больных, оперированных по поводу разрыва аневризмы (1 пациент во II группе, 1 – в III группе). Всем пациентам исследуемых групп проведена РОНА с резекцией АБА. В I группе проводились следующие виды РОНА: аорто-бедренное бифуркационное протезирование (АББП) у 1 (4,8%) пациента, линейное протезирование (ЛП) у 1 (4,8%), аорто-подвздошное протезирование (АПП) с одной стороны и аорто-бедренное шунтирование (АБШ) у 1 (4,8%). Во II группе: АББП у 6 (28,5%) пациентов, ЛП у 8 (38,1%), АПП с одной стороны и аорто-бедренное протезирование (АБП) с другой у 3 (14,2%). В III группе проведено АББП у 1 (4,8%) пациента (рисунок 1).

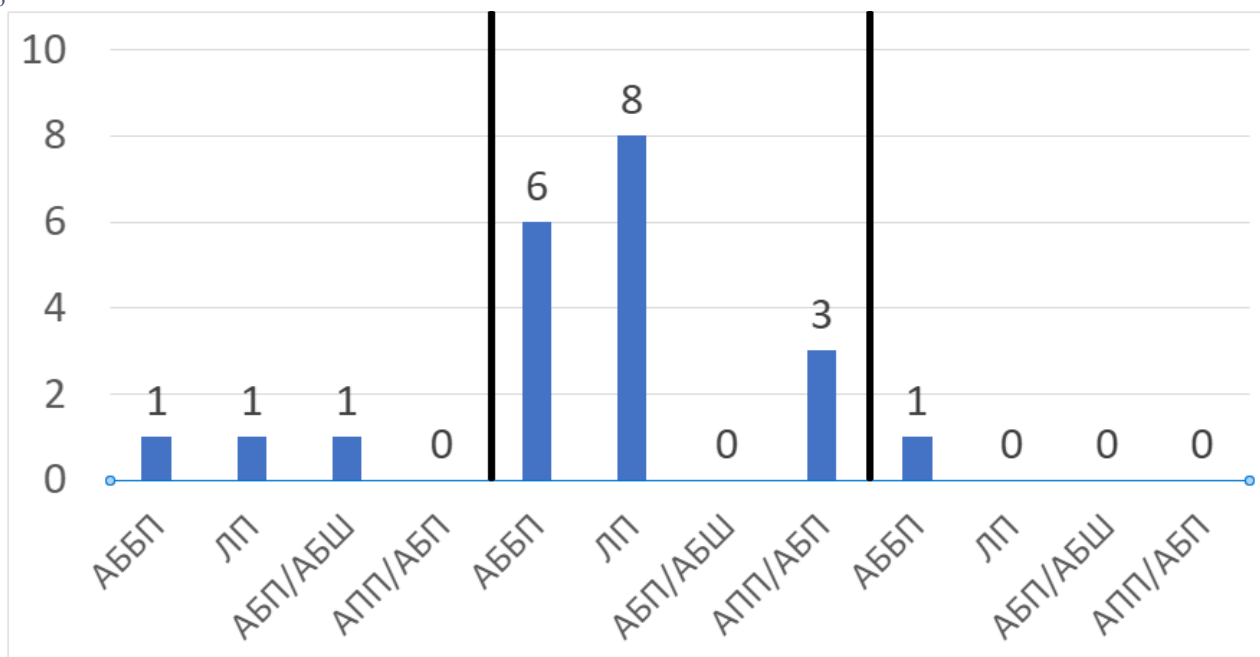


Рис. 1 – Распределение вариантов РОНА по группам

Большинству пациентов проводились операции, включающие в себя протезирование, при этом 2 пациентам из I группы (66,7%) в дополнение к основной операции была имплантирована в протез нижняя брыжеечная артерия (НБА). Пересадка НБА была выполнена пожилым пациентам с повышенной кровопотерей в целях предотвращения ишемического колита и других осложнений аналогичного генеза и оказалась полезна, так как данный маневр не увеличил количество послеоперационных осложнений и несущественно повлиял на время операции. Это соотносится с исследованиями Christian Senekowitsch и А.Я. Бедрова [4, 5].

Летальный исход наблюдался у 2 больных, оперированных по поводу разрыва аневризмы (1 пациент во II группе, 1 – в III группе). Смерть в обоих случаях наступила в послеоперационном периоде в результате разрыва аневризмы брюшной аорты. Объем кровопотери оказался критическим, у обоих пациентов был установлен геморрагический шок, повлекший за собой формирование синдрома полиорганной недостаточности.

Выводы:

1. Установлено, что наиболее эффективными и часто используемыми (в 95,2% случаев) методами реконструктивных операций на аорте являются операции протезирования: линейное, аорто-бедренное бифуркационное, аорто-подвздошное и аорто-бедренное протезирование. Аорто-бедренному шунтированию отдается наименьшее предпочтение (4,8%). Это может быть связано с техническими и другими трудностями выполнения данного оперативного вмешательства.

2. Полученные данные свидетельствуют о том, что имплантация нижней брыжеечной артерии является эффективной профилактической мерой в отношении ишемического колита и других осложнений подобного генеза у пациентов, подвергшихся реконструктивной операции на брюшной аорте.

Литература

1. Об утверждении клинического протокола «Диагностика и лечение пациентов с хронической атеросклеротической аневризмой нисходящего отдела грудной и брюшной аорты» [Электронный ресурс] : постановление Министерства здравоохранения Республики Беларусь, 01 июня 2017 г., № 47. – Режим доступа: <https://minzdrav.gov.by/upload/dadvfiles/CProtokol/2047.PDF>
2. Abdominal aortic aneurysm / N. Sakalihan, R Limet, O. D. Defawe // *The Lancet*. – 2005. – №365. – С. 1577-1589.
3. Разрыв аневризм брюшной аорты: прогностические факторы летальности / В. Я. Хрыщанович, С. И. Третьяк, И. П. Климчук и др. // *Новости хирургии*. – 2013. – №4. – С. 51-55.
4. Trends, complications, and mortality in peripheral vascular surgery / R. Nowygrod, N. Egorova, G. Greco et al. // *J Vasc Surg*. – 2006. – №43. – P. 205-216.
5. Отдаленные результаты реконструкции нижней брыжеечной и внутренних подвздошных артерий при резекции аневризмы инфраренального сегмента аорты / А. Я. Бедров, А. А. Моисеев, А. В. Белозерцева и др. // *Вестник хирургии*. – 2018. – №4. – С. 67-72.