

Результаты восстановления активного сгибания предплечья при травматическом повреждении плечевого сплетения методом транспозиции большой грудной мышцы

Проведен анализ результатов оперативного лечения последствий травматического повреждения плечевого сплетения методом биполярной транспозиции нижней половины грудино-реберной и брюшной частей большой грудной мышцы на нервно-сосудистой ножке в ложе удаленной парализованной двуглавой мышцы плеча с формированием тубулизованного лоскута, удлинением его дистальных отделов лоскутом широкой фасции бедра у 5 больных. Отличные результаты восстановления объема (от 130 до 150°) и силы (до 5 баллов) активного сгибания предплечья получены у 4, хорошие - с восстановлением объема до 120° и силы до 4 баллов – у одного больного. Прослежена динамика результатов в первые 3-6 месяцев и свыше 6 месяцев после травмы. Отмечена тенденция первоначального восстановления объема с последующим наращиванием силы активного сгибания предплечья.

Ключевые слова: травматическое повреждение плечевого сплетения, большая грудная мышца, результаты транспозиции мышцы.

R.R. Sidorovich

The results of restoring the forearm active flexion function following Pectoralis major muscle transposition in a case of traumatic injury of brachial plexus Results of reconstructive surgery on 5 patients' brachial plexus injured as a result of a trauma were assessed. The operative technique consisted in the bipolar transposition of a tubed flap made of the lower half of the sternocostal and abdominal portions of the Pectoralis major muscle, with the neurovascular bundle intact, to replace a removed paralyzed biceps. Excellent results of active elbow flexion restoration at the operative site (130 to 150°) and that of physical strength (up to 5 points) are reported in 4 patients, and good results, with active elbow flexion restoration to about 120° and strength up to 4 points, in the remaining one patient. The post-operation recovery trends have been monitored for the first 3 to 6 months and then after 6 months since the trauma. The monitoring data show a restoration of an angle of active elbow flexion in initial stages of recovery and then an increased strength of the transplantat.

Key words: traumatic damage of the brachial plexus, Pectoralis major muscle, the results of muscle transplantation.

Нарушение движений верхней конечности вследствие травматического повреждения плечевого сплетения (ПС) приводит к потере трудоспособности и самообслуживания большинства пострадавших. Особенно неблагоприятной является утрата сгибания предплечья в локтевом суставе, так как теряется способность поднесения кисти к голове, выполнения необходимых бытовых манипуляций.

В последнее время в связи с ростом травматизма актуальной остается проблема совершенствования методов хирургического лечения последствий травматического повреждения ПС. Большое внимание уделяется восстановлению активного

сгибания предплечья посредством реконструктивных операций - транспозиций функционально сохранных мышц на переднюю поверхность плеча при параличе двуглавой мышцы плеча (ДМП) ?1,2,3,8,10?.

Транспозиция большой грудной мышцы (БГМ) с целью восстановления сгибания предплечья была впервые выполнена Schulze-Berge в 1917 г., в последующем в единичных случаях проводилась Hohman G. (1918), Rivorola R.A.(1928), Lange F. (1930). Операция заключалась в фиксации проксимальных отделов ДМП к латеральной части БГМ ?8,9?. Brooks D.M., Seddon H.J.(1959) также применяли фиксацию длинной головки ДМП к сухожилию БГМ. Clark J.M.P. (1946) провел монополярную транспозицию БГМ с выделением ее медиальных отделов, перемещением на плечо и фиксацией к сухожилию ДМП.

По модификации Caroll, Kleiman (1979) выделялась вся БГМ на нервно-сосудистой ножке и перемещалась на переднюю поверхность плеча. В результате проведенных операций в большинстве случаев не отмечалось достаточного восстановления объема и силы активного сгибания предплечья (7,10). Поэтому до последнего времени предпочтение отдавалось транспозиции широчайшей мышцы спины (ШМС) ?3,10?.

На основании изучения анатомо-топографических особенностей иннервации и кровоснабжения БГМ нами предложена методика биполярной транспозиции нижней половины грудино-реберной и брюшной частей БГМ на нервно-сосудистой ножке в ложе удаленной парализованной ДМП с формированием тубулизованный лоскута, удлинением его дистальных отделов лоскутом широкой фасции бедра ?2?. Фиксация проксимального отдела трансплантата осуществлялась к клювовидному отростку лопатки, дистального – посредством широкой фасции бедра – к сухожилию удаленной парализованной ДМП.

Целью настоящей работы является анализ результатов данного вида оперативного вмешательства при травматическом повреждении ПС.

Материалы и методы

За период с 2001 по 2003 гг. нами наблюдались 5 больных с травматическим повреждением ПС, которым с целью восстановления активного сгибания предплечья была проведена операция биполярной транспозиции БГМ. Все пострадавшие были мужского пола в возрасте от 17 до 44 лет. Двое больных получили травму в автомобильной, один – в мотоциклетной аварии. У одного пострадавшего имел место ушиб надплечья в быту, у одного – затягивание руки в движущийся механизм.

У всех больных отмечались клинические проявления поражения верхнего отдела ПС. У 4 из них были признаки нарушения иннервации дельтовидной, плечевой, клюво-плечевой, двуглавой, надостной, подостной, надлопаточной, передней зубчатой и ромбовидной мышц, что указывало на проксимальный уровень повреждения ПС. У всех больных этой группы имел место симптом «свисающей руки»: рука была разогнута в локтевом суставе, пассивно свисала, активные движения в плечевом суставе во фронтальной и сагиттальной плоскостях отсутствовали, невозможно было активное сгибание предплечья в локтевом суставе. Отмечался также симптом «крыловидной лопатки» вследствие выраженного поражения передней зубчатой и ромбовидной мышц.

У одного пациента преимущественное поражение плечевой, клювовидно-плечевой мышц, ДМП при относительной сохранности мышц плечевого пояса свидетельствовало о более дистальном повреждении верхнего отдела ПС. В связи с этим в клинической картине травмы ПС преобладало отсутствие активного сгибания предплечья в локтевом суставе. Кроме того, у 2 больных невозможно было разгибание кисти и пальцев за счет поражения лучевого нерва на стороне поражения ПС.

У всех больных была нарушена функция ШМС: у двух больных не отмечалось ее сокращения при напряжении с затруднением отведения руки кзади, у трех имела место гипотрофия ШМС.

При электронейромиографии у 4 больных выявлены признаки нарушения электропроводимости по подкрыльцовому и мышечно-кожному, у одного – по мышечно-кожному нерву. Наряду с этим у двух пациентов имело место поражение лучевого, у двух - грудно-спинного нерва.

В результате миелорадикулографии, КТ-миелорадикулографии, МРТ у всех больных обнаружен преганглионарный отрыв корешков ПС (С5,С6,С7 - у двух больных, С5,С6,С8 - у одного больного, С6,С7 - у одного больного, С7 - у одного больного).

При исследовании регионарного кровотока выявлено значительное замедление выведения радиофармпрепарата Na 131 J из ДМП, ШМС на стороне повреждения ПС. Скорость регионарного кровотока БГМ на стороне повреждения ПС соответствовала таковой на противоположной (здоровой) стороне.

В результате клинического обследования, электронейромиографии, изучения скорости кровотока с помощью радиофармпрепарата Na 131 J выявлена хорошая сократительная способность, сохранение иннервации и кровоснабжения БГМ на стороне повреждения ПС. Мышца хорошо сокращалась при напряжении, была достаточно выражена и соответствовала по мышечной массе аналогичной мышце на стороне сохранного ПС.

Операции проводились через 7 месяцев - 14 лет после травмы.

Оценка результатов транспозиции БГМ производилась в сроки от 3 до 6 месяцев и свыше 6 месяцев после операции. Учитывались степени восстановления объема и силы активного сгибания предплечья. Объем движений в локтевом суставе измеряли с помощью угломера с двумя браншами по нейтральному ноль-проходящему методу. Восстановление активного сгибания предплечья под углом 60-90° считали удовлетворительным, 91-120° – хорошим и 121-150° (максимальное сгибание в локтевом суставе) - отличным результатом. Мышечную силу определяли по пятибалльной системе. Результат был признан удовлетворительным при восстановлении мышечной силы сгибания предплечья в локтевом суставе до 3 баллов, хорошим - до 4, отличным - до 5 баллов.

Результаты собственных исследований

Как видно из таблицы, во всех случаях транспозиции БГМ отмечено восстановление активного сгибания предплечья уже в первые 3-6 месяцев после операции. Отличный результат восстановления объема активного сгибания предплечья в локтевом суставе до угла 130°, 150° имел место у двух больных. Хороший (угол сгибания 100°, 120°) и удовлетворительный результаты (80°) отмечены у двух и одного больного, соответственно. При этом сила активного сгибания предплечья в локтевом суставе у двух больных составила 4 балла (было

возможно сгибание предплечья с преодолением сопротивления), у трех пациентов – 3 балла (преодоление тяжести предплечья).

Таблица

Результаты транспозиции большой грудной мышцы при повреждении плечевого сплетения

Сроки оценки результатов	Восстановление объема активного сгибания предплечья					Восстановление силы активного сгибания предплечья				
	Отл.	Хор.	Уд.	Отр.	Всего	Отл.	Хор.	Уд.	Отр.	Всего
3-6 мес. после операции	2	2	1	-	5	-	2	3	-	5
Свыше 6 мес. после операции	4	1	-	-	5	4	1	-	-	5

При клиническом обследовании пациентов в сроки свыше 6 месяцев после операции у 4 больных отмечено восстановление объема активного сгибания предплечья от 130 до 150° (максимальное сгибание) - отличный результат, у одного - 120° (хороший результат). Сила активного сгибания восстановилась до 5 баллов (отличный результат) у 4 пациентов, до 4 баллов (хороший результат) - у одного пациента. Трое больных с сохранением функции кисти спустя 6 месяцев после операции могли себя обслуживать с помощью пострадавшей руки: самостоятельно одеваться, принимать пищу, чистить зубы, пользоваться телефоном. Двое больных с нарушением функции разгибателей кисти и пальцев подносили руку к голове, выполняли хватательные движения кистью. Данным больным планируется оперативное вмешательство с целью восстановления функции разгибания кисти и пальцев.

Как видно из рис.1, уже в первые 3-6 месяцев у большинства (4) больных восстановление объема активного сгибания предплечья было более 90°, у двух - из них отмечен угол сгибания предплечья 130, 150°, однако сила сгибания в данные сроки восстановилась до 4 баллов у двух больных, в то время как трое больных могли лишь согнуть руку с преодолением силы тяжести предплечья без сопротивления.

Диаграмма А

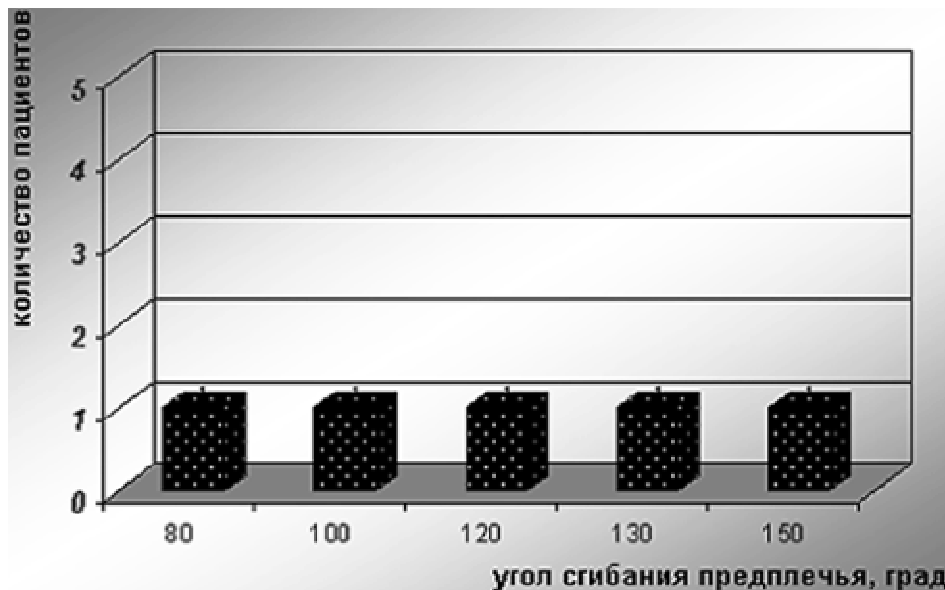


Диаграмма Б

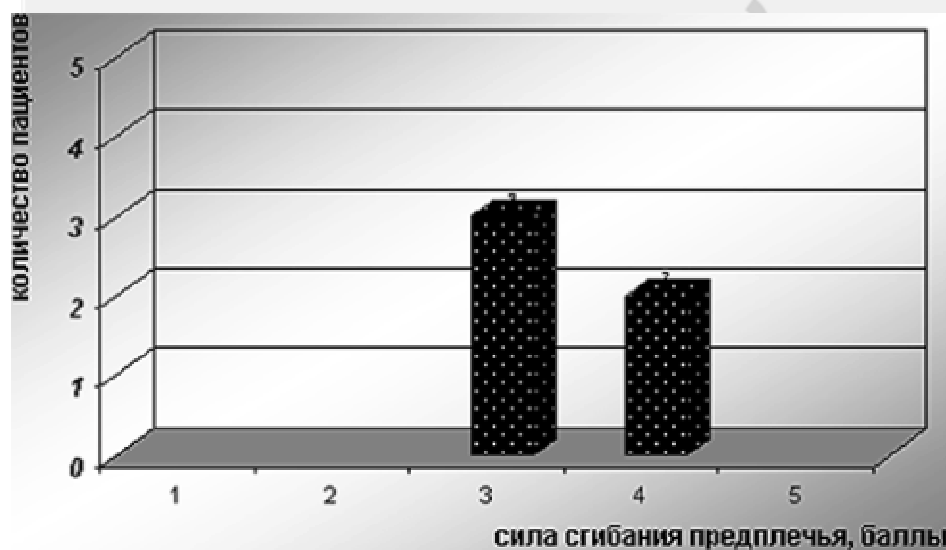


Рис.1 Результаты восстановления объема (диаграмма А) и силы (диаграмма Б) активного сгибания предплечья в 3-6 месяцев после операции транспозиции БГМ В последующем на фоне проводимых мероприятий (медикаментозное лечение, ЛФК, массаж, электростимуляция, лазеротерапия, гипербарическая оксигенация, магнитотерапия) наряду с увеличением объема активного сгибания предплечья (у 4 больных угол сгибания - 130-150?) отмечено значительное нарастание силы активного сгибания предплечья (рис 2).

Диаграмма А

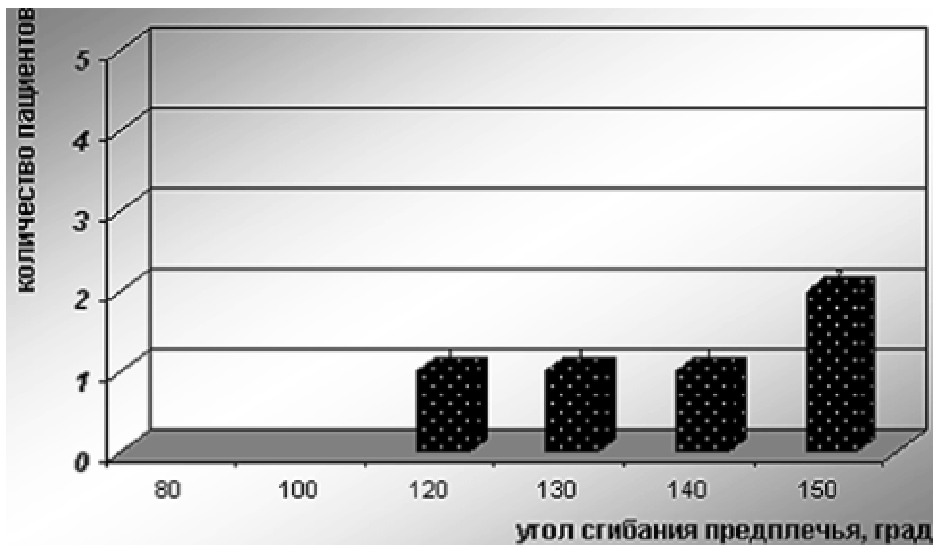


Диаграмма Б

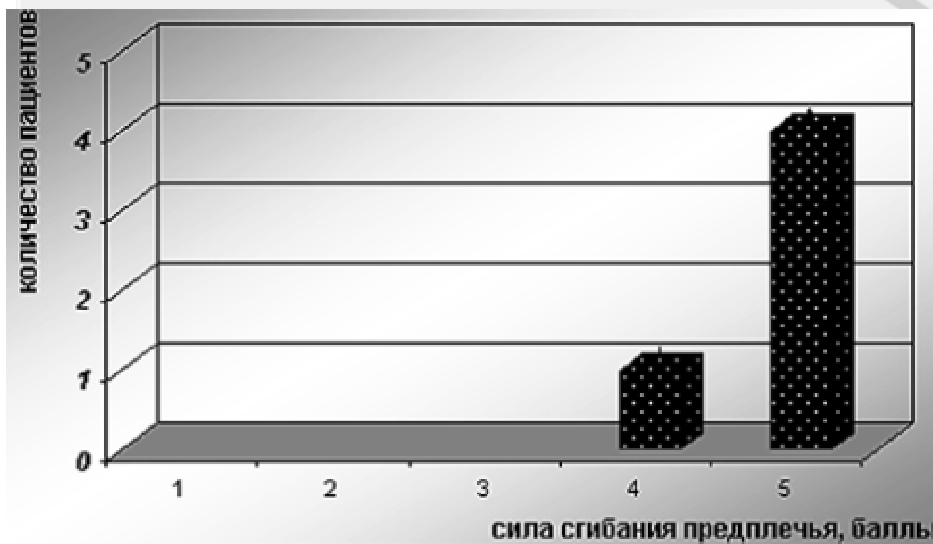


Рис.2 Результаты восстановления объема (диаграмма А) и силы (диаграмма Б) активного сгибания предплечья в сроки свыше 6 месяцев после операции транспозиции БГМ

Обсуждение результатов

В результате проведенных исследований установлено, что операция транспозиции БГМ является высоко эффективным методом восстановления объема и силы активного сгибания предплечья при последствиях травматического повреждения ПС. Полученные результаты в отличие от данных, приводимых в литературе [4,5,8,9], определяются преимуществами предложенной методики операции.

Для транспозиции нами использовались нижняя половина грудно-реберной и брюшная части БГМ, имеющие изолированную иннервацию и кровоснабжение, что позволяло создать нервно-сосудистую ножку достаточной длины, обеспечивающую жизнеспособность мышечного трансплантата.

Учитывая достаточную длину нервно-сосудистой ножки, выполнялась биполярная транспозиция мышечного лоскута с придачей ему тубулизированной формы, характерной для ДМП, и прикреплением его к физиологическим точкам фиксации

последней. Это создавало наиболее приемлемые условия для функционально полезного сокращения трансплантата.

Выявленная нами особенность расположения нервов и сосудов первого и второго порядка параллельно мышечным волокнам в нижней половине реберной и брюшной частей БГМ также позволяла избежать их травматизации и, соответственно, ишемии и денервации при выделении трансплантата из данного отдела мышцы ?2?.

С целью предупреждения ишемии транспозированного мышечного лоскута выполняется удаление парализованной ДМП. Фасция плеча не рассекается, что исключает образование мышечной грыжи и рубцово-спаечного процесса, которые негативно сказываются на сократительной способности мышечного трансплантата.

Удлинение транспозируемого мышечного лоскута широкой фасцией бедра, а не передней пластинкой влагалища прямой мышцы живота или инородным шовным материалом, как предлагают некоторые авторы ?1,8?, предотвращает образование грыж передней брюшной стенки и грубого рубцово-спаечного процесса.

Фиксация проксимальных отделов транспозируемого лоскута БГМ к клювовидному отростку лопатки приводит к стабилизации плечевого сустава, предупреждает подвывих, приведение плеча и его внутреннюю ротацию, что обеспечивает наиболее приемлемые условия для сгибания предплечья ?1?.

Негативным моментом транспозиции БГМ может являться послеоперационный рубец на передне-латеральной поверхности грудной клетки, что должно учитываться при выборе метода оперативного вмешательства у женщин, в связи с формирующимся косметическим дефектом.

Большое значение для реабилитации пациентов после операции имеет выявленная нами этапность восстановления объема и силы активного сгибания предплечья. В послеоперационном периоде отмечена тенденция к первоначальному восстановлению объема активного сгибания предплечья с последующим нарастанием мышечной силы. В первые месяцы после операции активное сгибание достигается при мысленной попытке напряжения БГМ. На этом этапе восстанавливается определенный объем сгибания, но сила еще недостаточна. В последующие месяцы по мере «закрепления» полученного навыка сокращение трансплантата происходит произвольно при мысленной команде на сгибание предплечья, вероятно за счет функциональной перестройки и появления корковых связей между центрами, определяющими активное сгибание предплечья и напряжение БГМ. На этом этапе отмечается нарастание силы мышечного трансплантата.

Операция транспозиции БГМ выполнялась нами в разные сроки, в том числе и спустя 14 лет после травмы, что не сказывалось на ее результатах.

Результаты выполненной нами транспозиции БГМ не уступают таковым при использовании в качестве трансплантата ШМС ?3,8,10?.

Выводы

1. Разработанная методика биполярной транспозиции нижней половины грудино-реберной и брюшной частей БГМ на нервно-сосудистой ножке в ложе удаленной парализованной ДМП с формированием тубулизованного лоскута, удлинением его дистальных отделов лоскутом широкой фасции бедра является эффективным

методом восстановления активного сгибания предплечья при травматическом повреждении ПС.

2. Данная операция может быть альтернативой применяемой транспозиции ШМС.

3. Транспозиция БГМ, как и все другие операции мышечной пластики, в отличие от операций на нервных структурах ПС, может выполняться в поздние сроки (спустя 1 год и более) после травмы.

4. Относительным ограничением является применение транспозиции БГМ у женщин в связи с образованием косметического дефекта передней поверхности грудной клетки.

ЛИТЕРАТУРА

1. Белоусов А.Е. Пластическая реконструктивная и эстетическая хирургия. СПб., - 1998. -с. 486

2. Сидорович Р.Р. Транспозиция большой грудной мышцы при травматическом повреждении верхнего отдела плечевого сплетения // Актуальные проблемы неврологии и нейрохирургии. Под ред. А.Ф. Смяновича, И.П. Антонова, -2003, - Вып.5, - с. 131-136

3. Смянович А.Ф., Сидорович Р.Р. Реконструктивные операции при травматическом повреждении плечевого сплетения //3 съезд нейрохирургов России, Санкт-Петербург, 2002, -с. 537-538

4. Brooks D.M., Seddon H.J. Pectoral transplantation for paralysis of the flexors of the elbow // The J. of bone and joint surgery,-1959, - Vol. 41, -No 1, -p.36-43

5. Carroll, Kleinman //The J. of Hand Surgery, -1979, - Vol. 4, - p.501

6. Clark J.M.P. Reconstruction of biceps brachii by pectoral muscle transplantation// The British J. of Surgery, -1946, -Vol. 34, -No 134,-p. 180-183

7. Ghahremani S., Nejad A.A. Restoring elbow flexion by pectoralis major transplantation in war- injured patients // Microsurgery, - 1996, - Vol. 17,- No 2, - p. 97-101

8. Marshall R.W., Williams D.H., Birch R., Bonney. Operations to restore elbow flexion after brachial plexus injuries //The J. of bone and joint surgery,-1988, -V.70-B, -No 4, -p 577-581

9. Segal A., Seddon H.J., Brooks. Treatment of paralysis of the flexors of the elbow // The J. of Bone and Joint surgery, -1959,- Vol. 41-B, -p.44-50

10. Strafun S.S. Restoration of flexion of the elbow joint in patients with old injuries of the brachial plexus // Klin.-Khir,-1998,-Vol.2,-p. 29-31