

Копать А.А.

СОВРЕМЕННЫЙ ПОДХОД К ХИРУРГИЧЕСКОМУ ЛЕЧЕНИЮ ВНУТРИМОЗГОВЫХ КРОВОИЗЛИЯНИЙ, ОБУСЛОВЛЕННЫХ АРТЕРИАЛЬНОЙ ГИПЕРТЕНЗИЕЙ

В статье приведены результаты хирургического лечения больных гипертонической болезнью, осложнившейся внутримозговым кровоизлиянием. Предложена малотравматичная и безопасная операция удаления внутримозговых гематом методом ультразвуковой аспирации. Ключевые слова: инсультные внутримозговые гематомы, малотравматичное хирургическое лечение, метод ультразвуковой аспирации внутримозговых гематом, исходы.

Kopats A.A. MODERN COMES TO SURGICAL TREATMENT OF INTRACEREBRAL BLEEDINGS OWING TO ARTERIAL HYPERTANSION

The paper is presents the results of both surgical patients with arterial hypertension, complicated by intracerebral bleeding.

The procedure technique, surgery outcomes are presented. The procedure technique of not traumatic and safe operation of the extraction the intracerebral hematoma by ultrasonic aspiration method.

Key words: insult intracerebral bleeding, not traumatic surgical treatment, method of the ultrasonics aspiration of intraceredral hematoma outcomes.

Одно из важных мест в нейрохирургии занимает хирургическое лечение внутримозговых кровоизлияний обусловленных артериальной гипертензией и ни к одной из нейрохирургических патологий за последние годы не проявлено столь повышенного внимания, как к этой проблеме из-за сохраняющейся высокой летальности (до 85%) и тяжелой инвалидизации (до 75%).

Лечение геморрагического инсульта (Г.И.) в настоящее время остается сложной проблемой, так как выбор способа, тактика, определение показаний и сроков выполнения оперативного вмешательства являются противоречивыми и неопределенными. И по-прежнему несмотря на достигнутые успехи в хирургии удаления инсультных внутримозговых гематом сохраняется дискуссионным вопрос относительно преимуществ хирургического лечения перед консервативным [1,2,3,5,9].

Не вызывает сомнений, что общепринятая методика удаления внутримозговых гематом путем выполнения костно-пластической или резекционной трепанации с энцефалотомией 2-3 см, удалением сгустков гематомы аспиратором травматична, длительна по времени (от 80 до 120 минут), нередко (в 30-35% случаев) осложняется рецидивом гематомы, имеет высокую послеоперационную летальность и низкий уровень функционального

восстановления с длительным сроком лечения [2,3,7,10]. Улучшение результатов лечения Г.И. является важной медико-социальной задачей.

Именно поэтому в ведущих нейрохирургических клиниках проводятся научные исследования с разработкой и внедрением в клиническую практику новых малотравматичных методов удаления внутримозговых гематом. В последние годы все более широко внедряются стереотаксическая аспирация, фибринолиз кровяного сгустка при стереотаксической аспирации, удаление внутримозговых гематом с использованием эндоскопической ассистирующей техники[4,7,8,10].

МАТЕРИАЛЫ И МЕТОДЫ

В клинике неврологии и нейрохирургии БГМУ разработан и внедрен в клиническую практику новый метод малотравматичного удаления инсультных внутримозговых гематом при помощи ультразвукового аспиратора под визуальным контролем с использованием бинокулярного осветителя с увеличением 4,5-5 крат. Объем оперативного вмешательства включает в себя наложение фрезевого отверстия диаметром 20-25 мм. в расчетной точке, в оптимальном месте вне функционально значимых зон коры головного мозга, энцефалотомию 10 -15 мм с проникновением в полость гематомы узкими шпателями шириной 6 или 7 мм и удалением сгустков гематомы наконечником ультразвукового аспиратора диаметром 3 мм с частотой ультразвука 24 кГц. Мощность ультразвука, интенсивность аспирации и потока промывочной жидкости корректируются по ходу операции в зависимости от плотности удаляемых сгустков гематомы. Гемостаз при необходимости выполняется временной постановкой марлевых турунд с 3% перекисью водорода или коагуляцией. Продолжительность операции составляет 45-80 минут. Применение ультразвукового аспиратора для разрушения и удаления сгустков внутримозговой гематомы позволяет свести к минимуму дополнительную травматизацию отечного мозга и избежать повреждения сосудов мозга [6], а использование бинокулярного увеличения 4,5-5 крат позволяет выполнять эту операцию через узкий операционный раневой канал в веществе мозга при любой локализации гематомы.

Нами проведен клинический анализ результатов удаления инсультных внутримозговых гематом методом ультразвуковой аспирации у 50 оперированных больных за период с 2000 года по 2002 год в нейрохирургическом отделении 9- ой ГКБ г. Минска. Возраст больных колебался от 39 до 78 лет, мужчин было 31 (62%), женщин 19 (38%).

У всех оперированных больных причиной возникновения внутримозговых гематом были артериальная гипертензия и атеросклероз, диагноз верифицирован при помощи компьютерной томографии (КТ) и церебральной ангиографии.

Старше 60 лет прооперировано 22 (44%) больных, из них 4 (8%) в возрасте 70-78 лет. Кровоизлияния в левое полушарие мозга выявлены у 30 (63,8%) больных, в правое полушарие у 17 (36,2%) больных. У 33 (70,2%) больных с супратенториальными внутримозговыми кровоизлияниями по данным компьютерной томографии объем гематом составлял от 40 до 150 мл, у 14 (29,8%) больных от 30 до 40 мл.

Частота прорыва кровоизлияний в желудочковую систему достигала 62% (31 больной), а в группе умерших больных 66,7% (6 больных). Число больных с развившейся острой гидроцефалией различной степени выраженности составило 24 (48%) больных, смещение срединных структур мозга в основном было от 5 до 15 мм.

Из 50 больных латеральные кровоизлияния возникли у 26 (52%) больных, смешанные у 11 (22%) больных, медиальные у 7 (14%), лобарные 3 (6%), кровоизлияния в полушария мозжечка у 3 (6%) больных. У всех больных наблюдалось угнетение сознания различной глубины, а при супратенториальной локализации гематом постоянным симптомом был гемипарез.

Состояние тяжести по шкале комы Глазго у 43 (86%) больных не превышало 12 баллов, а у 26 (52%) не выше 10 баллов, при этом 10 (20%) больных оперированы в состоянии комы. Большинство операций выполнено под интубационным наркозом и только у 2 больных под местной анестезией в сочетании с нейролептаналгезией.

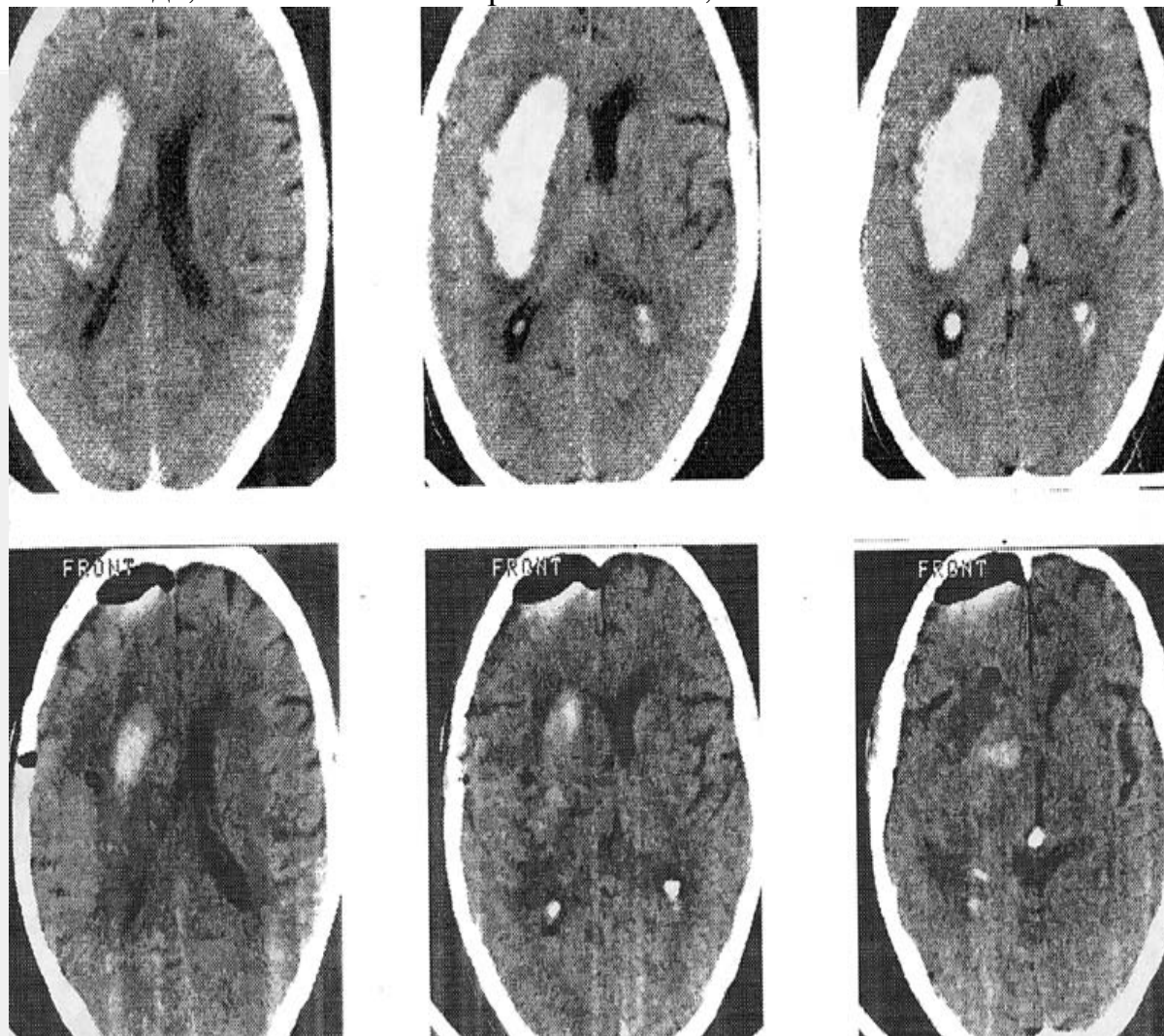
РЕЗУЛЬТАТЫ И ОБСУЖДЕНИЕ

В первые 3-е суток с момента заболевания операции выполнены 21 (42%) больному, из них в первые сутки 11 (22%) больным, 2 больным в состоянии комы I выполнены ультраранние (в первые 7 часов от начала заболевания) с хорошим исходом. Гематомы полушарий мозжечка в 2-х случаях удалены через парамедианно наложенные в задней черепной ямке фрезевые отверстия диаметром 25 мм и в одном случае путем выполнения ограниченной 4х3 см срединной трепанации задней черепной ямки без скусывания дужки первого шейного позвонка. Во всех 3-х случаях был хороший результат. При контрольном КТ исследовании в послеоперационном периоде в одних случаях (58% больных) гематомы удалены субтотально до 85-95% от первоначального объема, а в других (40% больных) - радикально.

Объем внутримозговой гематомы рассчитывался по формуле:

$$V = n (A \times B \times C) / 6$$

предложенной Ericson K, Hakanson S. (1981), где A,B,C,- основные диаметры эллипсоида, V - объем кровоизлияния, n - число пи равно 3,14.



Компьютерные томограммы больного Ц. до и после операции по поводу удаления внутримозговой гематомы латеральной локализации в левом полушарии мозга.

К.Т. снимки до операции:

а). Латеральная ВМГ в левой лобно-теменно-височной области объемом 78 см³ с прорывом в желудочки и смещением срединных структур мозга на 15 мм. В задних рогах боковых желудочков кровь

К.Т. снимки после операции удаления ВМГ ультразвуковым аспиратором через фрезевое отверстие 20 мм с доступом к гематоме через средние отделы верхней височной извилины и островок.

б). Контрольное исследование через 6 суток после операции в области удаленной гематомы мелкие пузыри воздуха, участок геморрагического пропитывания вещества мозга объемом 6 см³ и уменьшение смещения срединных структур мозга. В субдуральном пространстве передней лобной области небольшое скопление воздуха.

Результаты лечения оценивались на момент выписки из клиники, отдаленные результаты через 6-12 месяцев.

Хороший результат лечения (отсутствуют или не являются функционально значимыми очаговые симптомы) отмечен у 15 (30%) больных, удовлетворительный результат (небольшое нарушение памяти, умеренно выражены очаговые симптомы в виде незначительных речевых нарушений, парезов в конечностях до 3-4 баллов) отмечен у 15 (30%), плохой результат (выраженные очаговые симптомы в виде грубых речевых нарушений, глубоких парезов и пlegий конечностей) у – 11 (22%). При анализе послеоперационного периода выявлено более быстрое регрессирование общемозговой и очаговой симптоматики у больных оперированных малотравматичным методом с использованием ультразвукового аспиратора, чем после операции выполненных по общепринятой методике.

Послеоперационная летальность составила 18% (9 больных) по сравнению с контрольной группой, где летальность составила 55,6%. В результате рецидива гематомы умер 1 больной из-за не поддающейся коррекции артериальной гипертензии, 3 больных умерли от пневмонии, 2 больных от ТЭЛА, 2 больных от сердечной патологии и 1 больной от ХПН и желудочного кровотечения. Анализ отдаленных результатов через 6-12 месяцев показал, что у 1 больного возник судорожный синдром, 3 больных в возрасте 70 и старше лет умерли.

ВЫВОДЫ

Таким образом, удаление внутримозговых гематом, обусловленных артериальной гипертензией, методом ультразвуковой аспирации позволило значительно снизить травматичность и продолжительность операций, увеличить радикальность удаления внутримозговой гематомы и уменьшить вероятность ее рецидива, что позволяет данный метод оперативного вмешательства отнести к разряду минимально-инвазивной хирургии, так как соблюдается такой критерий как расширение технической возможности удаления внутримозговой гематомы при значительном уменьшении объема доступна к ней с минимальной травматизацией мозга.

Применение ультразвукового аспиратора в хирургическом лечении геморрагического инсульта позволяет выполнять малотравматично операцию по удалению внутримозговой гематомы в ранние сроки, в независимости от плотности сгустков и локализации гематомы, предотвратив прогрессирование внутричерепной гипертензии, развитие дислокационного синдрома и прорыва гематомы в желудочки мозга с возникновением острой внутренней окклюзионной гидроцефалии.

Максимально раннее оперативное вмешательство по удалению внутримозговых гематом позволяет снизить летальность и создать благоприятные условия для регресса неврологического дефицита у больных с геморрагическим инсультом.

ЛИТЕРАТУРА

1. Гусев Е.И., Виленски Б.С., Скоромец А.А. и соавт. Основные факторы, влияющие на исходы инсультов //Ж.Неврологии и психиатрии.-Т.95.;1.1995.с.4-7.
2. Одинак М.М., Михайленко А.А., и соавт. Сосудистые заболевания головного мозга.- 1998.-с.99-116.

3. Симанов Ю.В., Тройников В.Г. Хирургическое лечение гипертензивных внутримозговых кровоизлияний //Нейрохирургия.-2001.-№4.-с.46-50.
4. Сарибекян А.С., Пономарев В.А., и соавт. Лечение больных с гипертензивными внутримозговыми гематомами. //Ж.Неврологии и психиатрии.- №8.1998.-с.23-26.
5. Гельфенбейн М.С., Крылов В.В. Современные подходы к диагностике и лечению геморрагических инсультов (по материалам XI Всемирного конгресса нейрохирургов, Амстердам,1997) // Неврологический журнал, №4,1998.с-53-55.
6. Рамазанов Р.Х., Оглезнев К.Я., и соавт. Низкочастотный ультразвуковой аспиратор в нейрохирургии. //Ж.Вопросы нейрохирургии.-1982.-№3.-с.58-59.
7. Дейниченко Ю.К., Бурлай В.З., и соавт. Эндоскопическое удаление внутримозговых гематом, обусловленных артериальной гипертензией //Український нейрохірургічний журнал.-2001.-№1.-с.68-69.
8. Mohadjer M, Braus D.F, Myers A, et al. CT-stereotactic, fibrinolysis of spontaneous intracerebral hematomas. Neurosurg Rev. 1992.-№15.-P.105-110.
9. Mendelow A.D. Surgical trial in intracerebral haemorrhage (S.T.I.C.N.) //Acta Neurochir. Suppl. 2000.Vol.76. P.521-522.
10. Mitsuno T, Kanaya N, Shirakata S et al. Surgical treatment of hypertensive intracerebral hemorrhage //J.Neurosurg 2000. №2.P.70-76.