

А. В. Овсяник, Я. Д. Турута

Научные руководители: старший преподаватель С. Л. Качур

Учреждение образования

«Белорусский государственный медицинский университет»

г. Минск, Республика Беларусь

ПРАКТИЧЕСКОЕ ПРИМЕНЕНИЕ УЛЬТРАЗВУКОВОГО ИССЛЕДОВАНИЯ С ИСПОЛЬЗОВАНИЕМ ЭЛАСТОГРАФИИ ДИСПЕРСИИ СДВИГОВОЙ ВОЛНЫ STQ ДЛЯ ДИАГНОСТИКИ ПОСТКОВИДНЫХ ИЗМЕНЕНИЙ ПЕЧЕНИ

Введение

Коронавирус SARS-CoV-2, который привел к пандемии в 2019–2020 гг., получившей название COVID-19, вызвал кризис здравоохранения и затронул практически каждого из нас. Имеется ряд данных о влиянии COVID-19 не только на легкие, но и на печень, клетки которой так же экспрессируют рецепторы ангиотензинпревращающего фермента 2 – входные ворота SARS-CoV-2.

Патогенез COVID-19 на сегодняшний день еще не до конца ясен. Повреждение печени может быть результатом либо действия SARS-CoV-2 как такового, либо фармакологического лечения [3]. Считается, что ключевую роль в возникновении и развитии заболевания играют «цитокиновый шторм» и клеточный иммунный ответ. Клетки, инфицированные SARS-CoV-2, выделяют большое количество медиаторов воспаления, цитокинов и хемокинов, которые вызывают агрегацию нейтрофилов. Выделяемые нейтрофилами цитокины и хемокины в еще большей степени способствуют накоплению иммунных клеток, что приводит к чрезмерной реакции иммунитета. Таким образом, иммуноопосредованное воспаление, такое как «цитокиновый шторм» и усиливающая его гипоксия, связанная с пневмонией, также могут способствовать повреждению печени и даже приводить к печеночной недостаточности у пациентов с COVID-19, которые находятся в критическом состоянии [1]. Также стоит отметить, что связывание SARS-CoV-2 с рецептором ангиотензинпревращающего фермента 2 и репликация вируса приводит к местному воспалению и далее к гибели клеток, к болезням печени. В ряде самых новых публикаций показана связь тяжести COVID-19 с сопутствующими изменениями и хроническими заболеваниями печени. В связи с этим возник интерес к методам простой, быстрой и неинвазивной диагностики состояния паренхимы печени, которые необременительны для пациентов, легко воспроизводимы и надежны. К таким методам относят ультразвуковое исследование паренхимы печени с помощью методики эластографии сдвиговой волны. Уже в первых публикациях, посвященных этой теме, было показано, что, используя методику оценки дисперсии сдвиговой волны, можно достаточно надежно определить наличие скрыто протекающих воспалительных процессов в печени. Сдвиговая дисперсия характеризует вязкость печеночной ткани, что коррелирует с наличием в ней воспалительных изменений. Этот показатель позволяет количественно измерять уровень воспаления в паренхиме печени, особенно у пациентов, перенесших COVID-19 [2].

Цель

Определить возможные диагностические и прогностические перспективы использования УЗИ печени с применением методики эластографии дисперсии сдвиговой волны в Республике Беларусь в условиях постковидных осложнений. Изучить значимость эластографии в диагностике скрыто протекающих воспалительных процессов печени. Определить изменения значений дисперсии сдвиговой волны в 2019 и 2023–2024 гг.

Материал и методы исследования

Исследование проводилось на базе УЗ «Минский клинический консультативно-диагностический центр». Исследование проводится на ультразвуковом аппарате экспертного класса Mindray ds80. Методом сплошной выборки были отобраны 100 ультразвуковых диагностик с применением эластографии. Из группы исследования были исключены пациенты с заболеваниями, напрямую влияющие на дисперсию волны: фиброз, цирроз. Статистическая обработка результатов производилась в STATISTICA 6.0. Для проверки выборки на соответствие нормальному распределению по возрасту был использован критерий Шапиро-Уилка и оценка кривых Гаусса. Для установления различий между выборками и проверки гипотез использовался критерий Пирсона. Значения $p > 0,05$ считались статистически незначимыми. 50 ультразвуковых диагностик были сделаны в 2019 году (30 женщин, 20 мужчин), а остальные 50 – в 2023–2024 гг. (26 женщин, 24 мужчины). $\chi^2 0.649$ $p=0,421$. Средний возраст пациентов составил 52,86 (18; 76) за 2023–2024 гг., 47,42 г. (26; 73) за 2019 год. При анализе выборок по Шапиро-Уилку были получены следующие значения p : 0,37 (в 2019 г.), 0,87 (в 2023–2024 гг.). То есть, возраст распределен нормально в двух случаях.

Результаты исследования и их обсуждение

В ходе проделанной работы были получены значения дисперсии сдвиговой волны, которые впоследствии были сопоставлены с референтными значениями, характерными для ультразвукового аппарата экспертного класса Mindray ds80 (табл. 1).

Таблица 1 – стадии фиброза и референтные значения, соответствующие им

| Стадия фиброза | Референтные значения (м/с) |
|----------------|----------------------------|
| F-0 | <1,48 |
| F-1 | 1,49-1,54 |
| F-2 | 1,55-1,76 |
| F-3 | 1,77-1,8 |
| F-4 | >1,9 |

Исходя из сравнения данных, полученных за 2019 и 2023–2024 годы, было выяснено, что в 2019 г. нормальные значения наблюдались в 38 случаях, что составило 76% от общего числа ультразвуковых диагностик за 2019 год, в то время, как первая стадия фиброза наблюдалась в 2 случаях (4%), 0–1 стадии – в 1 случае (2%), 2 стадия встречалась в 1 случае (2%), 3 стадия – в 6 случаях (12%), 4 стадия – в 2 случаях, что составило 4% от общего числа ультразвуковых диагностик. Данные распределения стадий фиброза в 2019 г. приведены ниже (рисунок 1).

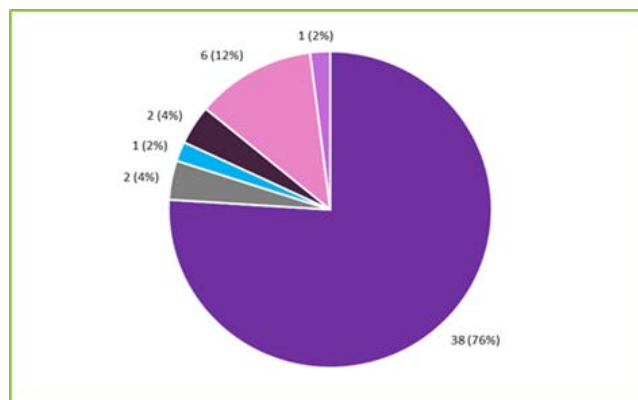


Рисунок 1 – Распределение степеней тяжести в 2019 г. (темно-фиолетовый – норма, серый – 1 стадия, сиреневый – 0–1 стадии, голубой – 2 стадия, розовый – 3 стадия, темно-сиреневый – 4 стадия)

В 2023 г. нормальные значения встречались в 18 случаях (36%), 1 стадия – в 9 случаях (18%), 2 стадия – в 4 (8%), 0–1 – в 1 случае (2%), 3 стадия встречалась в 8 случаях (16%), 4 стадия – в 10 случаях (20%). Данные распределения стадий фиброза в 2023–2024 гг. представлены ниже (рисунок 2).

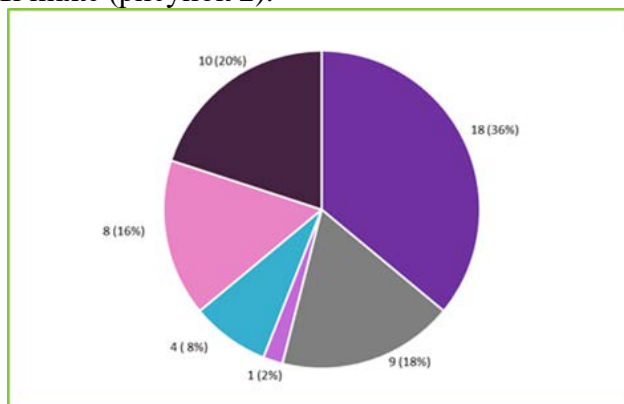


Рисунок 2 – Распределение степеней тяжести в 2023–2024 гг. (темно-фиолетовый – норма, серый – первая стадия, сиреневый – 0–1, голубой – 2 стадия, розовый – 3 стадия, темно-сиреневый – 4 стадия)

Полученные результаты указывают на то, что в 2023–2024 гг., в сравнении с 2019 годом, значительно возросли значения дисперсии сдвиговой волны. В 2019 среднее значение составило 1,214, что соответствует норме, в 2023–2024 гг. – 1,68, что соответствует 2 стадии фиброза. Результаты сравнения среднего значения дисперсии сдвиговой волны приведены ниже (рисунок 3).

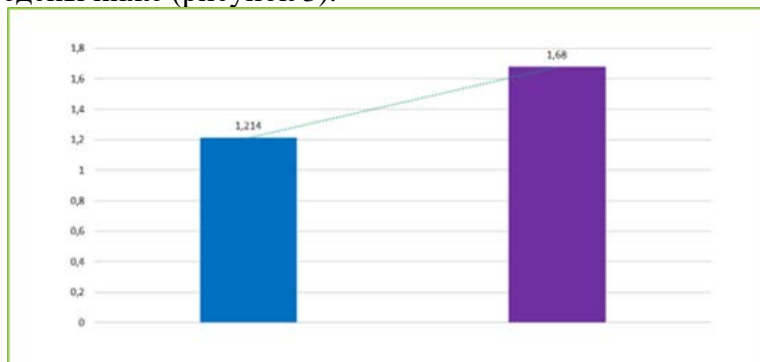


Рисунок 3 – Сравнение среднего значения дисперсии сдвиговой волны в 2019 и 2023–2024 годах (синим цветом обозначено среднее значение в 2019 году, фиолетовым – в 2023–2024 гг. Линия тренда обозначена пунктиром)

Выводы

В ходе исследования было выявлено, что эластометрия – это перспективный и эффективный метод определения жесткости паренхимы печени. Значения жесткости паренхимы печени имеют важное диагностическое и прогностическое значения. По результатам исследования было выявлено, что значения дисперсии сдвиговой волны в 2019 и в 2023–2024 годах претерпело ряд изменений. В 2019 среднее значение составило 1,214 (норма), в 2023–2024 г. – 1,68 (2 стадия).

СПИСОК ИСПОЛЬЗОВАННОЙ ЛИТЕРАТУРЫ

1. Вялов, С. С. Поражение печени и желчевыводящих путей, индуцированное коронавирусной инфекцией SARS-CoV-2 / С. С. Вялов, А. В. Гилюк // *Терапия*. – 2022. – № 6. – С. 140–150.
2. Trout, T. Liver Shear Wave Speed and Other Quantitative Ultra-sound Measures of Liver Parenchyma: Prospective Evaluation in Healthy Children and Adults / T. Trout, A. Stavra, S. Bennett // *American Journal of Roentgenology*. – 2020. – Vol. 214. – P. 557–565.
3. Vinken, M. COVID-19 and the liver: an adverse outcome pathway perspective / M. Vinken // *Toxicology*. – 2021. – Vol. 455. – P. 56–67.

МИНИСТЕРСТВО ЗДРАВООХРАНЕНИЯ РЕСПУБЛИКИ БЕЛАРУСЬ
УЧРЕЖДЕНИЕ ОБРАЗОВАНИЯ
«ГОМЕЛЬСКИЙ ГОСУДАРСТВЕННЫЙ МЕДИЦИНСКИЙ УНИВЕРСИТЕТ»
Кафедра инфекционных болезней
Студенческое научное общество УО «ГомГМУ»

ДЕКАБРЬСКИЕ ЧТЕНИЯ.

ИНФЕКЦИИ В МЕДИЦИНЕ

Сборник материалов
XIV Республиканской научно-практической конференции
с международным участием студентов и молодых ученых,
посвященной памяти Е. Л. Красавцева
(г. Гомель, 5 декабря 2024 года)

Гомель
ГомГМУ
2025