

ВОЗМОЖНОСТИ ДИХРОМАТИЧЕСКОЙ (ДВУХЭНЕРГЕТИЧЕСКОЙ) РЕНТГЕНОВСКОЙ АБСОРБЦИОМЕТРИИ (ДЕНСИТОМЕТРИИ) В ОЦЕНКЕ МИНЕРАЛЬНОЙ ПЛОТНОСТИ КОСТНОЙ ТКАНИ

В последние 20 лет наблюдается быстрое развитие специальных неинвазивных методов исследования костной ткани, позволяющих с высокой точностью определять минеральную плотность костной ткани (МПКТ), которая считается наиболее надежным методом оценки кальциевого баланса и предиктором переломов костей. Для оценки МПКТ используются рентгеновские, фотонные и ультразвуковые денситометры (абсорбциометры), количественная компьютерная томография. Метод ДРА на сегодняшний день признан «золотым» стандартом в оценке показателей плотности костной ткани, с учетом высокой точности и надежности определения МПКТ в области позвоночника и шейки бедра, являющихся наиболее тяжелых по своим последствиям переломов.

Ключевые слова: двухэнергетическая рентгеновская абсорбциометрия (денситометрия), минеральная плотность костной ткани, остеопороз, переломы.

Shepel'kevich A.P.

DUAL-ENERGY ABSORPTIOMETRY RESOURCE IN BONE MINERAL DENSITY EVALUATION

The past two decades have seen the development of a variety of techniques that are usable in clinical evaluation of osteoporosis, provided that the characteristics: precision, accuracy and interpretation. These techniques include single- and dual-energy absorptiometry, quantitative computer tomography, ultrasound velocity and reflection. The technique most widely utilized to assess bone mass is dual-energy absorptiometry, which variously assesses mineral content of the whole skeleton or particular those site at risk of osteoporotic fracture such as the spine and hip.

Key words: osteoporosis, dual-energy absorptiometry, bone mineral density, fracture

По оценке Всемирной организации здравоохранения проблема остеопороза (ОП) определена как глобальная, занимающая четвертое место после сердечно-сосудистых, онкологических заболеваний и сахарного диабета по социально-экономической и медицинской значимости. Основной задачей в решении данной проблемы на сегодняшний день является создание глобальной стратегии по профилактике и контролю над остеопорозом [1,5].

Остеопороз - системное заболевание скелета, характеризующееся снижением костной плотности и нарушением трабекулярной микроархитектоники костной ткани. Постоянно увеличивающаяся хрупкость костей приводит к повышению риска переломов, который представляет собой один из наиболее значимых

клинических аспектов заболевания. Самыми распространенными локализациями переломов являются:

- шейка бедра,
- позвоночник,
- дистальный отдел лучевой кости скелета.

Медико-социальная значимость переломов шейки бедра обусловлена высокой инвалидизацией и летальностью, сопровождающими переломы данной локализации. В 1990 г. во всем мире зарегистрировано около 1,7 миллиона переломов шейки бедра [4,6]. Предполагается, что абсолютное число подобных переломов удвоится в течение последующих 25 лет, а к 2050 году, вследствие увеличения населения земного шара и продолжительности, составит около 6 миллионов [4].

Однако неправильно расценивать переломы как неизбежную плату за долгие годы жизни, либо исход других заболеваний. В последние 20 лет наблюдается быстрое развитие специальных неинвазивных методов исследования костной ткани, позволяющих с высокой точностью определять минеральную плотность костной ткани (МПКТ), которая считается наиболее надежным методом оценки кальциевого баланса и предиктором переломов костей. Для оценки МПКТ используются рентгеновские, фотонные и ультразвуковые денситометры (абсорбциометры), количественная компьютерная томография. Фотонные и рентгеновские денситометры делятся на монохроматические, которые предназначены для определения МПКТ в периферических отделах скелета (кости предплечья, пяточная кость), и дихроматические (двухэнергетические), которыми можно измерять МПКТ как периферических, так и центральных отделов скелета (табл.) [7]:

Таблица Методы оценки МПКТ с использованием источников ионизирующего излучения

Метод оценки МПКТ	Область исследования	Тип костной ткани	Воспроизводимость (CV%, %)	ошибка измерения (%)	Время исследования (мин.)	Источник ионизирующего излучения	Лучевая нагрузка (мЗв/Ткань)
Монохроматическая фотонная абсорбиометрия	Дистальная 1/3 костей предплечья, пяточные кости	Суммарно (трабекулярная+ кортикальная кость)	1-3	<3	15	Постоянный (I-125, 35 keV)	0,05-0,1
Монохроматическая рентгеновская абсорбиометрия	Дистальная 1/3 костей предплечья, пяточные кости	Суммарно (трабекулярная+ кортикальная кость)	0,5-1	<3	3-5	R-трубка (40 kV)	0,02
Дихроматическая фотонная абсорбиометрия	Поясничный отдел позвоночника в прямой проекции, проксимальный отдел бедренной кости	Суммарно (трабекулярная+ кортикальная кость)	2-4	<3	20-40	Постоянный (Gd-153, 40 и 100 keV)	0,05-0,1
Дихроматическая рентгеновская абсорбиометрия	Поясничный отдел позвоночника в прямой проекции, проксимальный отдел бедренной кости, все тело, специализированные программы	Суммарно (трабекулярная+ кортикальная кость) или отдельно трабекулярная кость	0,8-1,5 (L1-L4) 1,5-3,0 (бедро)	<1	1-6	R-трубка (70 и 140 kV)	0,02-0,04
Количественная компьютерная томография	Поясничный отдел позвоночника (L2-L4)	Отдельно трабекулярная и кортикальная костная ткань	2-6	5-10	10	R-трубка (80 и 120 kV)	2-10

*CV – коэффициент вариации

По сути денситометрия является методом измерения костной массы в единице объема кости или определение МПКТ (гидроксиапатита кальция). Костная денситометрия является областью медицины, в которой сочетаются различные аспекты получения изображения, физики, количественного анализа, статистики и компьютерных технологий.

В клинической практике выбор метода костной денситометрии зависит, прежде всего, от поставленной клинической задачи, возраста и пола пациента, а также от технических характеристик аппарата. Следует также подчеркнуть немаловажную роль стоимости исследования, радиационного облучения и наличия опытных данных по применению данного метода на определенной популяции.

В настоящее время денситометрические методы исследования широко используются в клинической практике для решения вопросов [2,7]:

- о необходимости профилактики переломов у пациентов с наличием факторов риска: снижение МПКТ на 1 стандартное отклонение (SD) в области шейки бедра повышает риск развития перелома данной локализации в 3 раза; аналогичное снижение в области позвоночника повышает риск развития переломов позвоночника в 2 раза;
- для подтверждения или опровержения диагноза ОП, учитывая диагностические критерии ВОЗ (показатель T) степени выраженности деминерализации костной ткани на основе измерения МПКТ: выраженный

остеопороз (?–3,5); остеопороз (от –2,5 до – 3,5); остеопения (от –1,0 до –2,5); норма (? -1,0);

- для мониторинга лечения.

С учетом современных данных по исследованию центрального и периферического скелета для оценки риска возникновения переломов и мониторинга измерений показателей плотности костной ткани сформулированы практические рекомендации для женщин моложе 65 лет и старше 65 лет [2]:

1. Наилучшей стратегией оценки риска переломов у женщин моложе 65 лет является исследование МПКТ позвоночника:

- с помощью двухэнергетической рентгеновской абсорбциометрии (ДРА)

- латеральной ДРА или ККТ

либо исследование МПКТ бедра с помощью ДРА.

2. Наилучшей стратегией оценки риска переломов у женщин старше 65 лет является исследование МПКТ бедра:

- с помощью ДРА

и позвоночника с помощью:

- ККТ

- горизонтальной латеральной ДРА

- задне-передней ДРА (при исключении дегенеративных и гипертрофических изменений позвоночника).

Адекватная оценка изменений костной плотности (мониторинга) возможна лишь при учете таких факторов как воспроизводимость измерений и чувствительность к терапии данного участка скелета. Наилучшей комбинацией данных параметров обладают исследование позвоночника с помощью ДРА или ККТ. Следует отметить высокую воспроизводимость периферических методов оценки плотности костной ткани, однако они обладают невысокой чувствительностью к проводимой терапии [7,12,14].

Учитывая представленные выше практические рекомендации, метод ДРА на сегодняшний день признан «золотым» стандартом в оценке показателей плотности костной ткани [7,8,9,10].

Физические основы создания двухуровневого спектра фотонов в дихроматических (двойных) рентгеновских денситометрах включают два метода [7]:

1. применение рентгеновской трубки, создающей перемежающиеся пульсовые волны низких и высоких энергетических уровней, в дальнейшем спектр низко- и высокоэнергетических фотонов обрабатывается компьютером отдельно;

2. создание постоянного мощного потока рентгеновского излучения, из которого К-фильтр выделяет две узкие полосы с высокой и низкой энергией, далее детектор с двухканальным анализатором подсчитывает результаты сканирования.

В клиническом отношении денситометрическое исследование опирается на нормативную референтную базу данных, которая формируется на основе популяционных исследований МПКТ здоровых лиц, и отражает возрастные изменения минерализации костной ткани здорового населения той страны, где производится денситометр [2,7,16].

Как указывалось ранее, наиболее частым методом исследования МПКТ является ДРА позвоночника, в частности задне-передняя проекция первых четырех поясничных позвонков (L1-L4), либо трех поясничных позвонков (L2-L4) (рис.1).

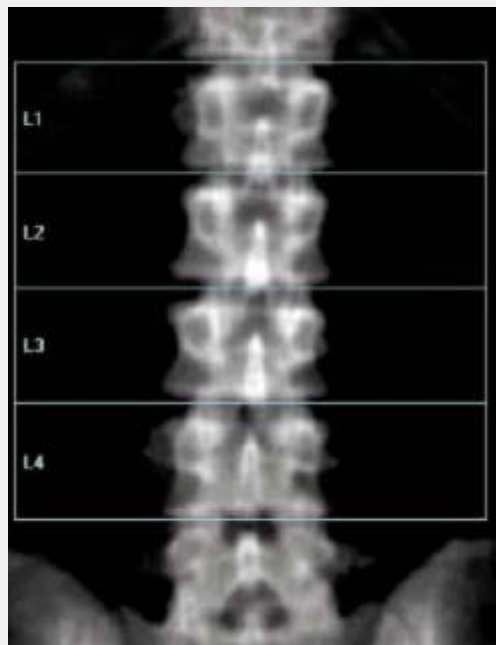


Рис. 1. Задне-передняя ДРА позвоночника.

МПКТ позвоночника в детском и молодом возрасте характеризуется значительной однородностью с незначительным увеличением плотности от 1-го к 5-м поясничному позвонку [7]. Однако с возрастом распределение плотности значительно меняется. Так у женщин в возрасте около 50 лет разница между минимальным и максимальным значением МПКТ достигает 25%, а в возрасте старше 75 лет у половины женщин - превышает 25% [13]. Следует отметить, что после 50 лет у женщин нарастают дегенеративные изменения в позвоночнике, обызвествляется его связочный аппарат, кальцифицируются стенки брюшной аорты, происходит деформация тел позвонков на фоне остеопороза [2,11]. Все эти факторы могут ложно завышать МПКТ позвонков при использовании задне-передней ДРА, поэтому у пациентов с подозрением на дегенерацию позвоночника лучшей альтернативой является исследование позвоночника с помощью горизонтальной латеральной ДРА [2,7] (рис.2):

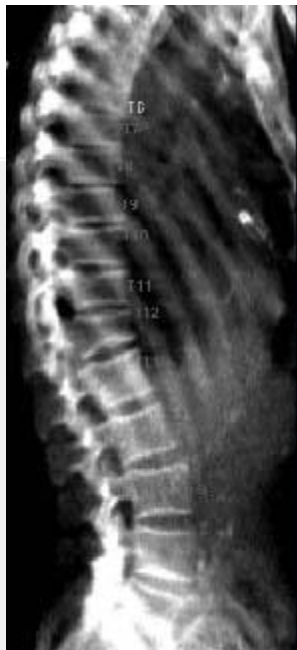

Рис. 2. Горизонтальная латеральная ДРА позвоночника.

ДРА грудного отдела позвоночника не проводится, так как грудина и ребра являются помехой для измерения МПКТ.

Определение МПКТ проксимального отдела бедренной кости также относится, по названным ранее причинам, к наиболее часто используемых для диагностики ОП исследований скелета. МПКТ определяется в нескольких участках бедренной кости [2,3] (рис.3):

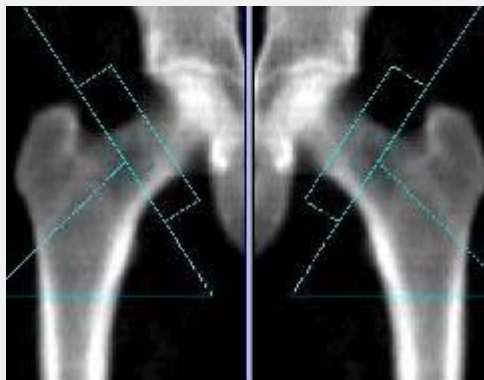


Рис. 3. ДРА проксимального отдела бедренной кости.

- шейка бедра
- большом вертеле
- межвертельной области
- зоне Варда
- проксимальном отделе бедра.

Названные области исследования различаются по содержанию трабекулярной и кортикальной костной ткани, что используется для отдельной оценки МПКТ губчатых и трубчатых костей скелета [7,15].

Наиболее важной причиной, обуславливающей выбор данных областей для исследования, является их высокая подверженность переломам. Так, например, в шейке бедренной кости происходит 63% всех переломов проксимального

отдела бедренной кости [7]. Поскольку шейка бедра состоит преимущественно из трабекулярной ткани, то исследование данной области может служить средством ранней диагностики ОП. МПКТ в области зоны Варда, расположенной в основании шейки бедра, где происходят самые ранние изменения МПКТ, тесно коррелирует с МПКТ тел поясничных позвонков, что может служить маркером риска их переломов. Минерализация области большого вертела также отражает состояние трабекулярной костной ткани [2,7].

Выделение межvertebralной зоны и проксимального отдела бедренной кости наиболее значимо в оценке состояния МПКТ кортикальной кости [7]. Исследование МПКТ данных областей обладает высокой точностью, поскольку измерению подвергается большая площадь поверхности кости с большей величиной измеренной МПКТ.

Обработка денситограмм позвоночника и проксимального отдела бедренной кости может проводится как в автоматическом, так и полуавтоматическом режимах. После выделения областей исследования рассчитываются площадь измеряемого участка, минеральная костная масса и МПКТ в абсолютных величинах и относительных (SD и %) единицах, на основании которых, с учетом рекомендаций ВОЗ, создается заключение о состоянии МПКТ [2,5].

Нельзя не упомянуть, о возможностях современных денситометров определять содержание МПКТ во всем скелете, а также отдельно исследовать плотность жировой ткани и мышечной массы. Данными возможностями обладают двухэнергетические рентгеновские денситометры, оснащенные программой «все тело» (рис.4) и являющиеся пионерами в данной области исследований [2].

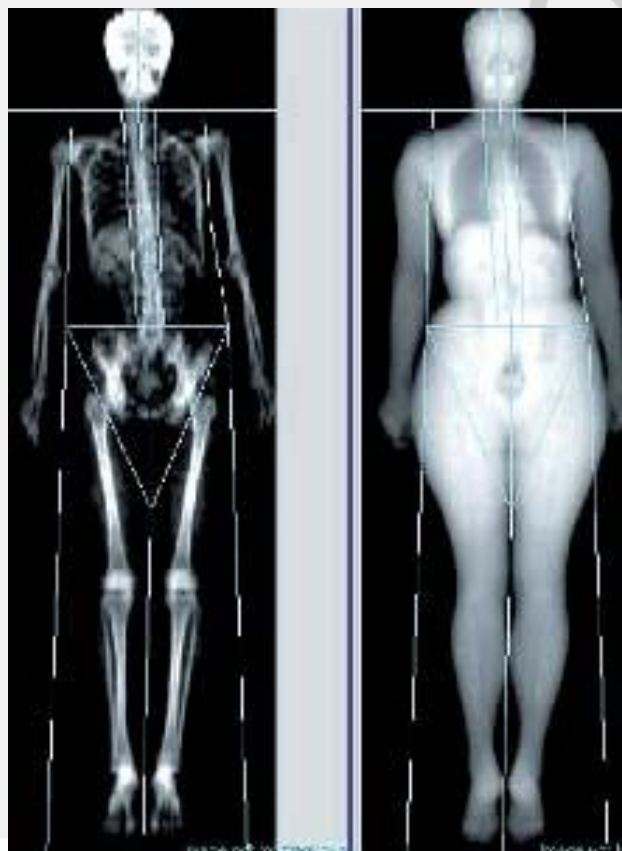

Рис. 4. Программа «все тело».

Внедрение в широкую медицинскую практику двухэнергетических рентгеновских денситометров существенно повышает точность и надежность определения МПКТ и, следовательно, диагностики ОП. Безусловно, многие вопросы, касающиеся приоритетности метода исследования, области исследования МПКТ являются до сих пор объектом дискуссий. В то же время, тяжесть клинических проявлений переломов позвоночника и шейки бедра диктуют объективную необходимость оценки состояния МПКТ данных областей с целью ранней диагностики ОП и мониторинга МПКТ.

Таким образом, сведения, представленные в статье могут помочь практикующим врачам более полно использовать возможности ДРА в выборе оптимальной стратегии диагностики и мониторинга за больными остеопорозом.

Литература:

1. Беневоленская Л.И. Остеопороз – актуальная проблема медицины // Остеопороз и остеопатии. – 1998. - №1.- С. 4-7.
2. Диагностика и лечение остеопороза: принципы использования костной денситометрии. Varan D.T. et al. //Остеопороз и остеопении. – 1998. - №3. – С.10-16.
3. Марова Е.И. Нейроэндокринология. – Ярославль, 1999. – 506 с.
4. Рахманов А.С., Бакулин А.В. Костная денситометрия в диагностике остеопении // Остеопороз и остеопении. – 1998. - №1. – С.28-30.
5. Риггз Б.Л., Мелтон III Л.Дж. Остеопороз. Пер с англ. М. – СПб.ЗАО «Издательство БИНОМ», «Невский диалект», 2000 г. – 560 с.
6. Рожинская Л.Я. Системный остеопороз. Практическое руководство для врачей. – М.: Издатель Мокеев, 2000. – 196 с.
7. Руководство по остеопорозу. Под ред. Л.И. Беневоленской. – М.:БИНОМ. Лаборатория знаний,2003. – 524 с.
8. Сорока Н.Ф. Остеопороз. – Мн., 1997. – 3-90 с.
9. Сытый В.П., Руденко Э.В.. Двойная рентгеновская абсорбциометрия – количественный метод оценки минеральной плотности костной ткани // Междунар. Обзор по мед. технологиям и лечебной практике. – 1997. – №4. – С. 11-13.
10. Факторы риска генерализованной и локальной остеопении. А.П. Шепелькевич, Т.В. Мохорт, Э.В. Руденко и др. // Остеопороз и остеопатии. — 2002. — № 2. — С. 18-21.
11. Bone mineral density and aortic calcification: the Study of Osteoporotic Fractures. Vogt M.T., San Valentin R., Forrest K.Y. et al.// J. Am. Geriatr. Soc. – 1997. - №2, Vol. 45. – P.140-145.
12. Consensus Development Conference. Diagnosis, prophylaxis, and treatment of osteoporosis // Am. J. Med. - 1997. - № 94. - P. 646-650.
13. Cumming R.G., Cumming S.R. Calcium Intake and Fracture Risk: Results from the Study of Osteoporosis Fracture. Am. J. Epidemiol. – 1997. – V. 145: P. 929-034.
14. Guidelines for diagnosis and management of osteoporosis. Kanis J.A., Delmas P.D., Burckhardt P., et al., on behalf of the European Foundation for Osteoporosis and Bone Disease, 1998. – 34 p.

15. Recker R.R. Bone Gain in Young Adult Women. JAMA. – 1992. – V. 268,#17: P. 2403-2408.

16. Rosen C.J. Endocrine disorders and osteoporosis // Curr.Opin. Rheumatol. – 1997. - №9, Vol.4. – P.355-361.

РЕПОЗИТОРИЙ БГМУ