

## АМЕБИАЗ

Амебиаз имеет широкое распространение, инвазировано почти 12% человеческой популяции. После малярии и шистосомоза амебиаз как причина смерти от паразитарных болезней идет на третьем месте. *Entamoeba histolytica*, благодаря способности инвазировать ткани человека, занимает особое место среди кишечных амёб. Проявить себя *E. histolytica* может от бессимптомного носительства до несовместимого с жизнью состояния, связанного с диссеминацией возбудителя.

**Ключевые слова:** амебиаз, *E. histolytica*, патогенез, диагностика, лечение.

*E. histolytica* infections occur worldwide, and it has been suggested that 12% of the world's population is infected with this organism. With the exception of malaria-causing plasmodia and schistosomes *E. histolytica* causes more deaths than any other parasite. *E. histolytica* is unique among the intestinal amebae because it is able to invade tissues. The presentation of the disease may range from an asymptomatic infection to a disseminated fatal disease. Key words: amebiasis, *E. histolytica*, pathogenesis, diagnosis, treatment.

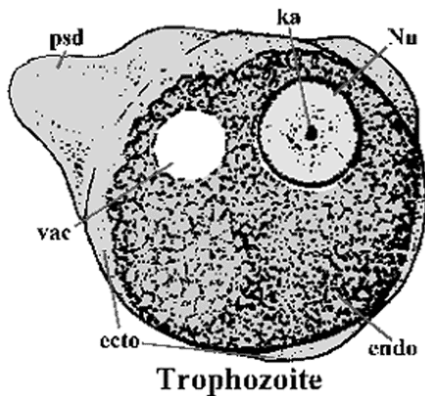
*Entamoeba histolytica* является повсеместно распространенным протозойным патогеном человека. Заболевание отличается выраженным клиническим полиморфизмом, развитием тяжелых осложнений, хроническим и рецидивирующим течением. Краткая историческая справка

- |               |  |
|---------------|--|
| 1875          | Русский ученый Ф.А. Леш выделил возбудителя из испражнений больного дизентерией и назвал его <i>Amoeba coli</i> .  |
| 1903          | Schaudinn дал название <i>Entamoeba histolytica</i> .  |
| 1925          | Brumpt предложил разделение на два вида: непатогенный <i>E. dispar</i> и патогенный <i>E. dysenteriae</i> .        |
| 1973          | Martinez-Palomo продемонстрировал различие между патогенными и непатогенными изолятами в реакции агглютинации.     |
| 1978          | Sargeant and Williams выявили энзимные различия между патогенными и непатогенными изолятами.                       |
| 1988–<br>1993 | Несколько исследователей показали различия между патогенными и непатогенными изолятами по антигенам и составу ДНК. |
| 1993          | Diamond and Clark предложили название <i>E. dispar</i> для обозначения непатогенной <i>E. histolytica</i> .        |
| 1997          | ВОЗ поддержала разделение на два вида.   |

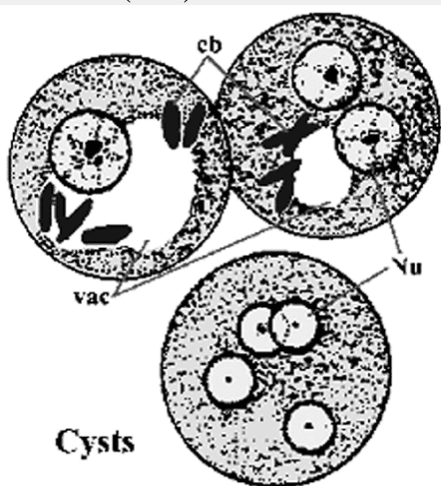
### Этиология

*E. histolytica* – единственный значимый для человека патоген, относящийся к подтипу Sarcodina (все представители этого подтипа используют псевдоподии для передвижения) и роду *Entamoeba*. Инвазивная форма (трофозоит) имеет размеры от 15 до 30 мкм в диаметре; подвижна, образуя ложноножки (psd). Ложноножки

(псевдоподии) и внешний край трофозоида иногда при микроскопии выглядят просветленными и обозначаются как эктоплазма (ecto), остальная часть цитоплазмы с гранулярными включениями называется эндоплазма (endo). Иногда в цитоплазме видны вакуоли с гликогеном (vac). Ядро (Nu) имеет округлую форму, по периферии расположен хроматин, в центре находится кариосома (ka).



Инфектная форма – циста, размером 10–15 мкм в диаметре. Тонкие механизмы индукции инцистации пока неизвестны. По мере продвижения в дистальные отделы толстого кишечника трофозоиды приобретают сферическую форму, в цитоплазме появляются так называемые хроматоидные тельца (cd), представляющие собой скопления хромосом. поверхность оболочки цист гладкая, состоит из хитина. Период созревания цист включает два цикла деления ядер (Nu), поэтому в испражнениях можно выявлять 1–4-ядерные цисты. Иногда молодые цисты содержат вакуоли с гликогеном (vac).



Цисты могут неделями сохранять жизнеспособность во влажной среде, обладают резистентностью к соляной кислоте желудочного сока и низким концентрациям хлора, обычно используемым для обеззараживания воды. Морфологическая и эпидемиологическая характеристика различных форм *E. histolytica* представлена в таблице 1.

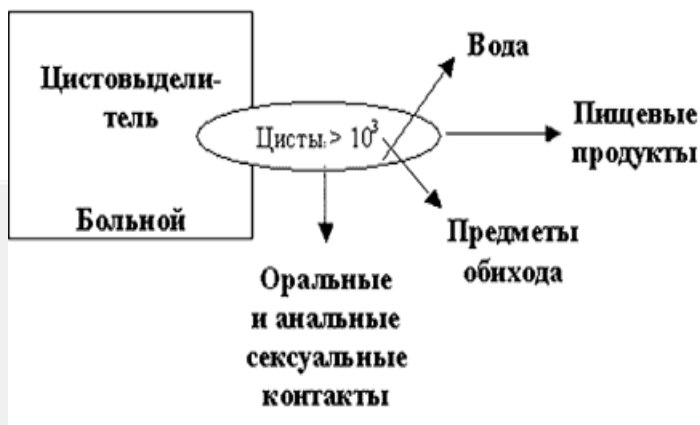Формы развития	Морфология	Локализация в организме	Выявление	Выделитель	Заразительность
<b>Большая вегетативная форма (foetum magna)</b>	20–60 мкм, подвижность, псевдоподии, иногда эритроциты в цитоплазме	Стенка толстого кишечника, содержимое абсцессов, кожа, просвет кишечника	Свежие испражнения	Большой острым амебиазом	Нет
<b>Тканевая форма</b>	20–25 мкм, подвижность, псевдоподии, иногда эритроциты в цитоплазме	Стенка толстого кишечника, отделяемое из язв кишечника, содержимое абсцессов	Свежие испражнения при распаде язв, материал, полученный при эндоскопии, гистологические срезы	Большой острым амебиазом	Нет
<b>Вегетативная просветная форма (foetum minuta)</b>	12–25 мкм, слабоподвижная, иногда бактерии в цитоплазме	Просвет кишечника	Последние порции испражнений после применения слабительных	Большой хроническим амебиазом или ректальным проктитом	Нет
<b>Циста</b>	8–15 мкм, круглая, неподвижная, содержит 4 ядра	Просвет кишечника	Оформленные фекалии	Большой хроническим амебиазом или ректальным проктитом, цистовыделитель	Да

Дискуссия по поводу непатогенных (неинвазивных) форм *E. histolytica* продолжалась много лет и завершилась выделением нового вида *Entamoeba dispar*, являющегося непатогенным паразитом кишечника человека. Морфологически эти два вида не различаются, что затрудняет диагностику инвазивного амебиаза.

#### Эпидемиология

Возбудителя амебиаза можно назвать космополитом: он встречается в окружающей среде всех географических зон, в сельской местности и в городах. В Европе и Северной Америке пораженность населения колеблется в пределах 2–5%. *E. histolytica* вызывает кишечную форму заболевания только у 1% путешественников, однако существует вероятность затяжного течения болезни и осложнений, что требует своевременной диагностики и лечения. Намного чаще возбудитель амебиаза выявляется у иммигрантов, беженцев, временных рабочих из развивающихся стран. В некоторых регионах Азии, Африки и Южной Америки (страны с тропическим и субтропическим климатом, расположенные между 30° с. ш. и 20° ю. ш.) пораженность превышает 30%. В мире ежегодно регистрируется 40–50 миллионов случаев амебиаза, умирает 40 000–110 000 человек (второе место после малярии среди протозойных инфекций).

Инфицирование обычно происходит при употреблении контаминированной цистами пищи или воды. Половой путь передачи (оральные, анальные, генитальные контакты или прямая инокуляция при травматизации тканей) и появление заболевания после использования контаминированного инструментария – альтернативные пути передачи возбудителя амебиаза (см. схему 1).



С учетом разнообразия путей передачи можно выделить группы повышенного риска для стран с низкой заболеваемостью:

- Иммигранты из эндемичных стран;
- Лица, прибывшие из эндемичных стран после временного пребывания;
- Лица, находящиеся в учреждениях для психохроников;
- Гомосексуалисты;
- Иммунокомпromетированные лица (в том числе алкоголики, лица с недостаточностью питания).

Лица с нарушением интеллектуального развития, находящиеся в специализированных учреждениях, и мужчины-гомосексуалисты относятся к группам высокого риска. Среди гомосексуалистов, находящихся на лечении у венерологов, *E. histolytica* обнаруживают в 25–30% случаев. Путешествующие в некоторые развивающиеся страны должны знать о риске заражения, однако на практике наибольшая вероятность заражения – при поездках в Мексику или отдаленные сельские районы Азии (например, Непал). Удивительно, но амебиаз не распространен среди беженцев из Юго-Восточной Азии (менее 2% по данным различных публикаций).

В природе нет животных-резервуаров *E. histolytica*, таким образом, распространение заболевания в эндемичной области в популяции зависит от уровня гигиенических стандартов очищения питьевой воды, особенностей приготовления и употребления пищи, способов очистки сточных вод.

#### Патогенез

Цисты в тонком кишечнике освобождаются от оболочки, образуя незрелый четырехядерный трофозоит, в котором происходит одно деление ядер и образуются 8 трофозоитов. Незрелые трофозоиты заселяют толстый кишечник (в первую очередь слепую и восходящую кишки), причем развитие, рост и деление амеб в 90% случаев инвазии протекает в просвете кишечника. Питаясь бактериями, клеточным детритом, *E. histolytica* в дистальных отделах толстого кишечника инцистируется и цисты с фекалиями выделяются в окружающую среду.

При некоторых условиях возбудитель может вызвать повреждение кишечного эпителия, появление поверхностных и глубоких изъязвлений. В ранний период появляется небольшой участок поверхностного некроза, затем язвы с приподнятыми краями, без признаков воспаления. При проникновении амеб в подслизистый слой язвы могут принимать типичный бутылкообразный вид: узкий вход и широкое основание. Трофозоиты в основном находятся на границе между интактными и некротизированными тканями. Инвазивная *E. histolytica* может поглощать эритроциты, такие гематофаги иногда присутствуют в испражнениях больных

амебной дизентерией. Гранулематозный характер воспаления вокруг амебной язвы может привести к утолщению кишечной стенки с формированием амебомы, требующей дифдиагностики с опухолью.

После первичной колонизации и инвазии толстого кишечника *E. histolytica* может поступить в портальную систему и вызвать метастатический процесс. Наиболее частая локализация такого процесса наблюдается в печени (95%), возможны амебные абсцессы легких, головного мозга и других органов. В печень амебы попадают с током крови по воротной вене. В начале область поражения ткани печени представлена небольшими фокусами некроза, которые по мере прогрессирования процесса сливаются. Такие метастатические абсцессы содержат некротический детрит с небольшим количеством лейкоцитов и трофозоитов, эритроциты, желчь, жир. Эту жидкость иногда некорректно называют гноем, цвет ее может быть от желтоватого до красно-коричневого. Трофозоиты обнаруживаются в тканях, окружающих абсцессы. Вторичная инфекция присоединяется редко (~2%).

В плевральную полость и легкие трофозоиты проникают главным образом контактным путем через диафрагму из печени. Поражение кожи возможно при проникновении возбудителя по ходу печеночной или кишечной фистул, либо изъязвление перианальной области, наружных половых органов у гомосексуалистов.

#### Патогенез на клеточном уровне

Характер патологического процесса определяется во взаимодействии организма хозяина и паразита. Например, развитие инвазии зависит от качественных и количественных характеристик иммунного ответа хозяина. Секреторные Ig A продуцируются при амебиазе, однако не понятна их роль в элиминации возбудителя. Высокий титр сывороточных антител характерен при амебном абсцессе печени, однако заболевание прогрессирует и роль этих антител не ясна. Клеточный ответ играет роль в ограничении процесса и обеспечивает организм от рецидивов после лечения. Устойчивость *E. histolytica* к защитным факторам организма человека усиливает ее патогенность. Возбудитель избегает лизиса, опосредованного системой комплемента, способен разрушать секреторные IgA и подавлять Т-клеточный ответ, при контакте с нейтрофилами и другими клетками лизировать их. При этом лизис нейтрофилов может сопровождаться высвобождением свободных радикалов и лизосомальных ферментов и вызывать дополнительное разрушение тканей хозяина.

Тонкие механизмы инвазии слизистой кишечника изучены в последние годы. Трофозоиты адгезируются к слизи, однако сама по себе такая адгезия не играет патогенетической роли, это просто форма существования амебы. Переход через барьер слизи приводит к прямому контакту амебы с клетками кишечного эпителия, при гибели которых начинает разрушаться подслизистый слой. Возможно метастазирование или прободение кишечной стенки. Особую роль в этих процессах играют специфические белки *E. histolytica*: Eh-лектин, порины, протеазы. Eh-лектин. Представляет собой белок, связанный с поверхностью амебы. Eh-лектин связывается (и ингибируется соответственно) галактозой и N-ацетил-D-галактозамином, входящих в состав муцина кишечной стенки, что позволило дать ему второе название галактозингибирующий адгезивный протеин (ГИАП). Eh-лектин – это гетеродимер молекулярной массой 260 kDa, состоящий из тяжелой (170 kDa) и легкой (31–35 kDa) цепей. Тяжелая субъединица обеспечивает адгезию, а легкая закрепляет лектин в мембране паразита.

Фактор	<i>E. histolytica</i> / <i>E. dispar</i>
Еh-лектин	отличие в кодировке и по эпитопам
порины	Ed – малая активность
протеазы	Еh – высокая активность, уникальность некоторых протеаз
Hirstman et al (1992) Trop. Med. Parasitol. 43, 213.	

Порины. Это полипептиды, способные благодаря своей структуре формировать ионные поры в клеточной мембране бактерий, поглощенных амебой. Возможно порины играют роль и в лизисе клеток человека.

Протеазы. Логично предположить, что разрушение межклеточного матрикса способствует инвазии трофозоитов. В этом процессе участвуют протеазы *E. histolytica*. Подавление в эксперименте активности цистеин-протеаз *E. histolytica* (основной класс амебных протеаз) позволило уменьшить размер абсцесса печени.

Таким образом, патогенез амебной инфекции в первую очередь определяется способностью паразита к тканевой инвазии и повреждению клеток хозяина.

### Иммунитет

У инфицированных лиц развивается как гуморальный, так и клеточный иммунный ответ на *E. histolytica*. Выявление специфических иммуноглобулинов способствует диагностике заболевания в эндемичных областях (см. ниже), но значение их *in vivo* недостаточно изучено. Клеточный ответ играет важную роль в ограничении процесса, особенно при инвазивном амебиазе, однако он обеспечивает только частичную защиту при рецидиве после первого эпизода болезни.

### Клиническая картина

#### Кишечный амебиаз.

Наиболее часто встречается бессимптомная форма заболевания (см. таблицу 2). Выделение цист может ограничиться коротким сроком или продолжаться годами.

Таблица 2

Клиническая классификация (ВОЗ)

Клинические варианты	Патофизиологические механизмы
Бессимптомная инфекция	Колонизация без тканевой инвазии
Кишечный амебиаз	
• Амебная дизентерия	Молниеносное язвенное поражение кишечника
• Гастрозитрит	Язвенное поражение кишечника
• Амебома	Пролиферативное поражение кишечника
• Осложненный кишечный амебиаз	Перфорация, кровотечение, фистула
• Постамебный колит	Не известны
Внекишечный амебиаз	
• Неспецифическая гепатомегалия	Кишечная инфекция с недоказанной инвазией
• Острая неспецифическая инфекция	Амебы в печени без формирования абсцесса
• Амебный абсцесс	Ограниченное нарушение структуры печени
• Амебный абсцесс, осложненный	Прямое распространение в плевру, легкие, брюшину, перикард
• Амебиаз кожи	Прямое распространение на кожу
• Висцеральный амебиаз	Метастазирование в легкие, селезенку, мозг

При наличии симптомов заболевание протекает с различной клиникой: от слабовыраженного колита до тяжелой дизентерии (см. таблицу 3). Инкубационный период от нескольких дней до нескольких месяцев (зависит от эндемичного района), в среднем 1–4 месяца.

Таблица 3

Признак или характеристика	Частота выявления
Группа риска	Обычно
Постепенное начало	Обычно
Диарея	94-100%
Наличие крови в стуле	70%
Боли в животе	12-80%
Похудание	44%
Лихорадка более 38° С	10%
Обнаружение антигена <i>E. histolytica</i> в испражнениях с использованием моноклональных антител	87%
Серологические реакции	70%
Эндоскопическая биопсия	80%

Типичным является постепенное начало с приступообразных несильных болей в животе, диареи (хотя объем испражнений все же имеет тенденцию к уменьшению по сравнению с другими инфекциями толстого кишечника), наличие примеси крови в испражнениях. Значительная по силе абдоминальная боль, лихорадка и умеренная гепатомегалия характерны для тяжелого течения. Нетяжелый процесс спонтанно разрешается без лечения в течение 1–4 недель, иногда продолжается бессимптомное цистовыделение с фекалиями, однако персистирующее течение заболевания не редкость. Хронический кишечный амебиаз может проявляться рецидивами и периодами ремиссий, что напоминает неспецифический язвенный колит.

Возможно развитие серьезных осложнений или распространение возбудителя из места первичной инвазии. Перитонит может развиваться после перфорации амебного кишечного абсцесса или кровоизлияния в стенку кишечника в результате аррозии артерии в абсцессе. Прогноз при этом, естественно, неблагоприятный, т.к. кишечник часто диффузно поражен некротическим процессом (летальность более 40%). Фульминантное течение амебного колита (может прогрессировать до токсического мегаколона) чаще встречается у детей, беременных женщин и пациентов, принимающих глюкокортикостероиды. В эндемичных районах осложнения наблюдаются у пациентов с кишечным амебиазом более чем в 5% случаев.

Амебомы наиболее часто локализуются в стенке слепой и восходящем отделе поперечно-ободочной кишки; они обычно одиночные, при иррогоскопии могут имитировать опухоль кишечника. Вовлечение в процесс слепой кишки может завершиться развитием амебного аппендицита.

#### Внекишечный амебиаз

Печень наиболее часто поражается при внекишечном амебном процессе. Амебный абсцесс печени может развиваться в период клинических проявлений кишечного амебиаза или в различные сроки после, иногда спустя многие годы. Абсцессы преимущественно солитарные (83%) и локализуются в правой доле печени (75%). Преимущественная локализация процесса в правой доле – результат особенностей тока крови в системе воротной вены. Амебиаз печени развивается в 3–9% всех случаев кишечного амебиаза. Однако только у 14% пациентов с амебиазом печени имеются признаки одновременного поражения кишечника, у 67% клиника поражения кишечника отсутствует не только в период диагностики, но даже в анамнезе. Возрастной пик заболеваемости приходится на группу 20–50 лет, соотношение по полу мужчина/женщина – 10/1. Весьма характерно злоупотребление алкоголем в анамнезе. Практически 100% пациентов жалуются на боли, обычно

локализующиеся в правом верхнем квадранте брюшной полости. Боли в правой половине грудной клетки (реакция плевры) встречается у 25% пациентов (таблица 4).

Таблица 4

Признаки или характеристика	Частота явления
Группа риска	Обычно
Соотношение по полу (муж/жен)	10/1
Злоупотребление алкоголем	Обычно
Лихорадка	85–90%
Боли в правом верхнем квадранте брюшной полости	84–90%
Гепатомегалия	30–5%
Похудание	33–50%
Длительность симптомов > 4 нед	20–50%
Диарея	20–33%
Кашель	10–30%
Серологические реакции	70–95%
Лейкоцитоз > 12 000/мкл	80%
Повышение щелочной фосфатазы	70%
Повышение билирубина и АЛАТ	20%

Другие симптомы, включающие вздутие живота, похудание, недомогание, отсутствие аппетита, кашель встречаются в 10–50% случаев. Раздражение диафрагмы может стать причиной боли в правом плечевом суставе. Может встречаться высокая лихорадка с ознобами и профузными потами. В 80% случаев определяется незначительная гепатомегалия. В половине случаев при физикальном обследовании определяются хрипы и притупление перкуторного звука в нижних отделах правой половины грудной клетки. Желтуха встречается очень редко.

Первичный амебный абсцесс легкого или головного мозга следует дифференцировать от гнойных абсцессов этих органов.

При разрыве амебного абсцесса печени возможно развитие перитонита, плеврита, перикардита.

Лабораторная диагностика

Кишечный амебиоз

Исследование испражнений. Кишечный амебиоз диагностируется обнаружением трофозоитов или цист в испражнениях. Трофозоиты *E. histolytica* остаются жизнеспособными только в течение 2–5 часов при 37°C и 6–16 часов при 25°C, поэтому исследование необходимо проводить быстро или по возможности охладить образцы (сохраняются до 96 часов). При активной инфекции в испражнениях могут быть обнаружены как цисты, так и трофозоиты. Намного чаще количество возбудителей так мало, а экскреция его отличается спорадичностью, поэтому выявляемость при однократном исследовании от 33 до 50%. Исследование трех образцов испражнений увеличивает выявляемость до 85–90%. Может вызвать затруднение отличие *E. histolytica* от непатогенных амieb и лейкоцитов, поэтому одинаково часто встречаются как ложноположительные, так и ложноотрицательные ответы из лаборатории. Наличие эритрофагов свидетельствует в пользу *E. histolytica*.

Таким образом, любой ответ из лаборатории всегда следует трактовать исходя из имеющейся клинической картины и эпидемиологических данных.

ВОЗ рекомендует использовать для диагностики специфический тест с моноклональными антителами (МАТ) к Eh-лектину. Обнаружение специфического антигена возбудителя в испражнениях позволяет не только подтвердить диагноз, но и исключить колонизацию непатогенной *E. dispar*. Специфичность этого теста более



90%, а чувствительность около 87%. В ближайшее время в широкой практике появятся тесты второго поколения и ПЦР.

**Сигмоскопия.** При осмотре возможно выявление нормальной слизистой или неспецифического отека и гиперемии. Характерные для амебиаза язвы обнаруживаются только в 25% случаев. Участки десквамации эпителия или края язв чаще содержат возбудителя (образцы необходимо доставлять в стеклянных пробирках или в металлическом инструменте, т.к. амебы прилипают к хлопковой нити). Колоноскопия предпочтительнее, т.к. при амебном колите поражение чаще локализуется в слепой и восходящей кишке. При подготовке к процедуре не следует использовать слабительные или клизмы, т.к. это может затруднить выделение амебы.

**Рентгенологические исследования.** При рентгенологическом исследовании отсутствуют патогномичные данные. Не следует проводить контрастные исследования с барием, т.к. это затрудняет выявление простейших в испражнениях.

**Серологические тесты.** Наиболее широко используется РПГА. Увеличение титров определяется в 70% случаев кишечного инвазивного амебиаза, однако только в 50% или менее при бессимптомном цистовыделении.

**Другие иммунологические тесты для определения уровня противоамебных антител:** диффузия в геле, иммуноэлектрофорез, латекс-агглютинация, твердофазный иммуноферментный анализ (ELISA). Что касается ELISA, то это наиболее чувствительный способ определения низких уровней антител к *E. histolytica* в начальном периоде заболевания, положительный тест хорошо коррелирует с развивающимся абсцессом печени. Серологические тесты особенно полезны в случае исключения амебиаза как причины хронического воспаления кишечника до начала терапии глюкокортикостероидами.

#### Внекишечный амебиаз

**Исследование крови и сыворотки.** У большинства пациентов отмечается лейкоцитоз с преобладанием молодых форм нейтрофилов. Щелочная фосфатаза и уровень билирубина могут увеличиваться, однако другие «печеночные тесты» обычно сохраняются в пределах нормы.

**Рентгенологические исследования.** Рентгенография грудной клетки в большинстве случаев показывает изменения: релаксация или высокое стояние правого купола диафрагмы, ателектазы в нижней доле правого легкого. Может наблюдаться гидроторакс даже в отсутствие прорыва абсцесса печени в плевральную полость.

**Радиоизотопное сканирование печени по чувствительности приближается к 95% для абсцессов с размерами более 2 см в диаметре. Наиболее чувствительными и специфичными являются УЗИ и КТ, они равноценны по чувствительности, однако не могут помочь при дифференциации амебного и гнойного абсцессов. При УЗИ амебный абсцесс определяется как гомогенный гипоэхогенный участок округлой или овальной формы. При КТ абсцесс определяется как округлое, очерченное, низкоконтрастное образование, стенки которого обычно имеют повышенную контрастность. Полость абсцесса выглядит гомогенно, иногда с перегородками или с уровнем жидкости.**

#### Специальные диагностические приемы

Ни один из вышеназванных тестов не позволяет отдифференцировать амебный абсцесс печени от гнойного абсцесса или от опухоли печени с центральным распадом. Серологические тесты по выявлению антител к *E. histolytica* положительны у 91–98% пациентов с амебным абсцессом печени, что делает их весьма полезными в

неэндемичных районах. Особенно ценны эти тесты в связи с тем, что у большинства пациентов с амёбным абсцессом печени отсутствует возбудитель в испражнениях. В эндемичных районах применение метронидазола или диагностическая пункция абсцесса могут быть более полезными для постановки диагноза. Жидкость, полученная при аспирации содержимого амёбного абсцесса, имеет коричневый цвет, без запаха, однако амёбы иногда трудно обнаружить без биопсии стенок абсцесса. Диагностика амёбных абсцессов других органов или амёбного перитонита основана на серологических данных и исследовании материала, полученного при аспирации содержимого абсцесса и брюшной полости.

#### Дифференциальная диагностика

Кишечный амёбиаз следует дифференцировать с рядом инфекционных и неинфекционных гематодиарей:

- Шигеллезы
- Сальмонеллезы
- Кампилобактериозы
- Эшерихиозы
- Кишечный шистосомоз
- Неспецифический язвенный колит
- Ишемический колит
- Артериовенозная мальформация
- Дивертикулит

Амёбома может симулировать опухоль кишечника, а выделение *E. histolytica* из испражнений затрудняет диагностику опухолей при сочетании с кишечным амёбиазом. Дифференциальный диагноз при поражении печени проводится с гнойным абсцессом, гепатомой, эхинококковой кистой (см. таблицу 5).

Таблица 5

Признак или характеристика	Гнойный абсцесс печени	Амёбный абсцесс печени
Соотношение по полу (муж/жен)	1/1	10/1
Возраст (лет)	>50	20–40
Гемокультура или культура бактерий из аспирата	Положительная	Отрицательная
Наличие в анамнезе болезней гепатобилиарной системы	Да	Нет
Сахарный диабет	Да	Нет
Иммигрант или выезжавший в эндемичный район	Нет	Да

#### Лечение

Режимы терапии при различных клинических формах амёбиаза приведены в таблице 6.

Таблица 6

Препараты	Дозы (взрослые)
<i>Бессимптомное цистососуществование</i>	
Метронидазол (Metronidazole)	750 мг 3 раза в сутки, 10 суток, внутрь
Иодохинол (Iodoquinol)	650 мг 3 раза в сутки, 20 суток, внутрь
Диллоксанид-фувоат (Diloxanide fuvoate)	500 мг 3 раза в сутки, 10 суток, внутрь
Паромомицин (Paromomycin)	25-30 мг/кг/сутки, в 3 приема, 7 суток, внутрь
<i>Амебный колит</i>	
Метронидазол (Metronidazole)	750 мг 3 раза в сутки, 10 суток, внутрь 2,4 г 1 раз в сутки, 2-3 суток
Тетрациклин (Tetracycline) + Хлорохин основание (Chloroquine base)	250 мг 4 раза в сутки, 14 суток, внутрь 600 мг 1 раз в сутки, 2 суток, затем 300 мг 1 раз в сутки, 12 суток, внутрь
Дегидроэметин (Dehydroemetine)	1-1,5 мг/кг/сутки, внутримышечно, 5 сутки
<i>Амебный абсцесс печени</i>	
Метронидазол (Metronidazole)	750 мг 3 раза в сутки, 10 суток, внутрь или внутримышечно 2,4 г 1 раз в сутки, 2-3 суток
Дегидроэметин (Dehydroemetine)	1-1,5 мг/кг/сутки, внутримышечно, 5 суток
Хлорохин основание (Chloroquine base)	600 мг 1 раз в сутки, 2 суток, затем 300 мг 1 раз в сутки, 14-21 день (можно комбинировать с другими препаратами), внутри

Побочные эффекты некоторых препаратов, применяемых для лечения амебиаза, приведены в таблице 7.

Таблица 7

Препарат	Частые побочные эффекты	Редкие побочные эффекты
Метронидазол	Тошнота, рвота, металлический привкус во рту, отеки	Головокружение, парестезии, атаксия, стоматит
Диллоксанид - фувоат	Метеоризм	Тошнота, рвота, диарея, уртикарная сыпь
Иодохинол	Сыпь, угри, незначительное увеличение щитовидной железы, тошнота, кишечная колика	Атрофия зрительного нерва
Паромомицин	Тошнота, рвота, диарея	Нефротоксичность, поражение 8-й пары черепномозговых нервов
Дегидроэметин	Тошнота, рвота, диарея, аритмии, боль в прекардиальной области, мышечная слабость	Парестезии, слабость, сердечная недостаточность, гипотензия
Хлорохин	Тошнота, рвота, боль в животе, анорексия, головокружение, головная боль, зуд, сыпь	Анемия, тромбоцитопения, лейкопения, ретинит, кератопатия

Должны быть пролечены все пациенты с активной кишечной формой амебиаза или с внекишечным амебиазом. Лечение бессимптомных цистовыделителей проводится, если пациент относится к группе высокого риска возникновения осложнений при развитии заболевания (иммунокомпрометированные лица и лица пожилого возраста). Санация цистовыделителей в эндемичных районах экономически невыгодна. К сожалению, любой из курсов терапии имеет свои недостатки, и поэтому эффективность лечения необходимо контролировать исследованием испражнений.

Кишечный амебиаз. Метронидазол является основным препаратом, так как обладает относительно низкой токсичностью, недорог и доступен широким слоям населения. К сожалению, он неэффективен для эрадикации просветных форм *E. histolytica* в 10-15% случаев.

Дилоксанид – фуроат и иодохинол труднодоступны, иодохинол может вызывать неврит зрительных нервов.

Паромомицин и тетрациклины активны по отношению к просветной форме, однако строгие контрольные исследования не проводились. Тинидазол является наиболее активным против тканевых и просветных форм (1 г per os 2 раза в день в течение 3–5 дней), также как орнидазол (500 мг per os 2 раза в день в течение 5 дней).

Таким образом, метронидазол на современном этапе является препаратом выбора при лечении всех форм кишечного амебиаза.

Ни один из препаратов не используется при лечении беременных женщин. Необходимо учитывать потенциальный риск для плода в каждом конкретном случае.

**Внекишечный амебиаз.**

Метронидазол в виде монотерапии или совместно с другими препаратами, действующими на просветные формы, является препаратом выбора для лечения всех форм внекишечного амебиаза. Дигидроэметин обладает высокой токсичностью и редко применяется. Эметин еще более токсичен, и его назначения следует избегать.

Хлорохин – препарат, который может сыграть определенную роль при комбинации с метронидазолом.

Лечение метронидазолом при множественных абсцессах печени продолжается под контролем УЗИ в течение 2–20 месяцев. При выздоровлении УЗИ-картина нормализуется (по данным некоторых наблюдений после успешной терапии спустя 6 месяцев только от 1/3 до 2/3 абсцессов печени исчезают). Консервативная терапия успешна в подавляющем большинстве случаев амебных абсцессов печени, неблагоприятный прогноз характерен для пациентов, которые еще до начала терапии находились в тяжелом состоянии. Если на 3–4 сутки от начала консервативной терапии нет положительной динамики, то к терапии добавляют хлорохин или производят аспирацию содержимого абсцесса. Хирургическое вмешательство должно быть в резерве для неотложной ситуации (прорыв абсцесса печени в полость перикарда или в брюшную полость). При возможности необходимо избегать аспирации или хирургического вмешательства, так как возрастает риск такого осложнения как вторичная инфекция в полости абсцесса, и поэтому лучшие результаты наблюдаются именно при консервативной химиотерапии.

**Профилактика**

В эндемичных районах необходимо предупреждать контаминацию пищевых продуктов и питьевой воды, улучшать системы и способы очистки сточных вод.

Путешественникам не следует принимать в пищу овощи и фрукты без термической обработки, снятой кожицы и кожуры, пить воду из случайных источников. Необходимо помнить об оздоровлении воды: кипячение, фильтрация, применение высоких концентраций йода. Хлорирование воды менее эффективно.

Профилактическая химиотерапия не рекомендуется.

**Литература**

1. Bhattacharya A., Arya R, Clark CG, Ackers JP (2000) Absence of lipophosphoglycan-like glycoconjugates in *Entamoeba dispar*. *Parasitology* 120, 31-35.
2. Diamond LS, Clark CG (1993) A redescription of *Entamoeba histolytica* Schaudinn, 1903 (Emended Walker, 1911) separating it from *Entamoeba dispar* Brumpt, 1925. *J. Euk. Microbiol.* 40, 340-344.
3. Espinosa-Cantellano M, Gonzalez-Robles A, Chavez B, Castanon G, Arguello C, Lazaro-Haller A, Martinez-Palomo A (1998) *Entamoeba dispar*: ultrastructure, surface properties

- and cytopathic effect. *J. Euk. Microbiol.* 44, 265-272.
4. Gilchrist CA, Petri WA Jr (1999) Virulence factors of *Entamoeba histolytica*. *Curr. Opin. Microbiol.* 2, 433-437.
  5. Jackson TFHG, Ravdin JI (1996) Differentiation of *Entamoeba histolytica* and *Entamoeba dispar* infections. *Parasitol. Today* 12, 406-409.
  6. Beaver PC, Jung RC, Cupp EW: *Clinical Parasitology*. 9 Ed. Lea & Febiger, Philadelphia, 1984.
  7. Haque R, Kress K, Wood S, et al: Diagnosis of pathogenic *Entamoeba histolytica* infection using a stool ELISA based on monoclonal antibodies to the galactose-specific adhesion. *J Inf Dis* 167:247, 1993.
  8. Jackson TFHG, Cathiram V, Simjee AE: Seroepidemiological study of antibody responses to the zymodemes of *Entamoeba histolytica*. *Lancet* 1:716, 1985.
  9. Kean BH: The treatment of amebiasis. *JAMA* 235:501, 1976.
  10. Leippe M, Muller-Eberhard H: The pore-forming peptide of *Entamoeba histolytica*, the protozoan parasite causing human amoebiasis. *Toxicology* 87, 5:18, 1994.
  11. Martinez-Palomo A, Gonzalez-Robles A, de la Torre M: Selective agglutination of pathogenic strains of *Entamoeba histolytica* induced by Con A. *Nature* 245:186, 1973.
  12. Miller V, Spencer MJ, Chapin M, et al: *Dientamoeba fragilis*, a protozoan parasite in adult members of a semicomunal group. *Dig Dis Sci* 28:335, 1983.
  13. Mirelman D, Bracha R, Wexler A, et al: *Entamoeba histolytica*: Effect of growth conditions and bacterial associates on isoenzyme patterns and virulence. *Exp Parasitol* 62:142, 1986.
  14. Mirelman D, Bracha R, Wexler A, et al: Changes in isoenzyme patterns of a cloned culture of nonpathogenic *Entamoeba histolytica* during axenization. *Infect Immun* 54:827, 1986.
  15. Petri W, Mann B: Molecular mechanisms of invasion by *Entamoeba histolytica*. *Cell Biology* 4, 305:313, 1993.
  16. Sargeant PG, Baveja UK, Nanda R, et al: Influence of geographical factors in the distribution of pathogenic zymodemes of *Entamoeba histolytica*: Identification of zymodeme XIV in India. *Trans Soc Trop Med Hyg* 78:96, 1984.
  17. Sargeant PG, Williams JE, Neal RA: A comparative study of *Entamoeba histolytica* (NIH:200, HK9, etc.), «*E histolytica*-like» and other morphologically identical amoebae using isoenzyme electrophoresis. *Trans R Soc Trop Med Hgy* 74:469, 1980.
  18. Spice W, Cruz-Reyes J, Ackers J: *Entamoeba histolytica*. *Molecular and Cell Biology of Opportunistic Infections in AIDS*, Chapman & Hall, London, 1992.
  19. Strachan WD, Spice WM, Chiodini PL, et al: Immunological differentiation of pathogenic and non-pathogenic isolates of *Entamoeba histolytica*. *Lancet* 1:561, 1988.
  20. World Health Organization: Amoebiasis: Report of a WHO Expert Committee. WHO Tech Rep Ser 1969.