

НОВАЯ МЕТОДИКА ФОРМИРОВАНИЯ СИАЛОДОХОСТОМЫ ПОДНИЖНЕЧЕЛЮСТНОЙ ЖЕЛЕЗЫ

Белорусский государственный медицинский университет

Приводится описание экспериментально разработанной методики формирования сиалодохостомы в области дистального отдела внежелезистой части выводного протока поднижнечелюстной железы с использованием фигурного дренажа и гистологическое обоснование целесообразности ее клинического применения.

В настоящее время в хирургии выводных протоков больших слюнных желез применяется несколько методик формирования искусственного выхода слюны в полость рта (сиалодохостомы). Смысл данной операции сводится к формированию, своего рода, внутриротового «слюнного свища» с целью создания беспрепятственного выхода слюны из протоковой системы железы в полость рта.

Формирование такой сиалодохостомы, как правило, осуществляется тремя методами:

- путем простого дренирования послеоперационной раны дренажем в виде полоски перчаточной резины, без непосредственного введения его в просвет рассеченного выводного протока [3, 5, 7, 10];

- путем сшивания рассеченной стенки выводного протока со слизистой оболочкой подъязычной области без введения дренажей [1, 8, 9];

- путем сшивания рассеченной стенки выводного протока со слизистой оболочкой подъязычной области и введения в просвет протока дренажа в виде полиэтиленового катетера [6].

Однако применение данных методик часто не дает желаемого

результата, поскольку в послеоперационном периоде происходит:

-частичное или полное закрытие сформированной сиалодохостомы вследствие выраженного рубцового процесса, что приводит к ретенции секрета в протоковой системе железы вплоть до полного прекращения секреторной функции и гибели железистой ткани (чаще наблюдается при первом варианте формирования сиалодохостомы);

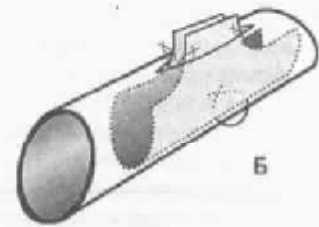
- в области сформированной сиалодохостомы перидуктально образуется плотное (неэластичное) фиброзное кольцо, вследствие чего, с одной стороны – секрет слюнной железы вытекает в полость рта свободно, с другой стороны – за счет отсутствия клапанного затвора наблюдается постоянное зияние сформированной сиалодохостомы, что приводит к ретроградному инфицированию оперированной железы и прогрессированию хронического воспалительного процесса. Постоянно открытый в полость рта просвет выводного протока является не физиологичным, поскольку естественное устье выводного протока слюнной железы функционирует по типу эластичного клапана, обеспечивая протоковой системе определенный «герметизм».



Рис. 1. Фигурный дренаж, применяемый для формирования сиалодохостомы



Рис. 2. Фигурный дренаж, введенный в созданную сиалодохостому
А – в распластанном виде, Б – в сложенном виде



Цель исследования

В экспериментальных условиях разработать новую методику формирования сиалодохостомы, которая позволила бы оптимизировать два процесса – свободный выход слюны из протоковой системы в полость рта и функционирование сформированной сиалодохостомы по типу эластичного клапана, аналогично работе естественного устья выводного протока слюнной железы.

Материал и методы

Операции проводились на базе экспериментально-биологической клиники центральной научно-исследовательской лаборатории Белорусского государственного медицинского университета. Объектом исследования являлись выводные протоки и железистая ткань поднижнечелюстных желез 6 беспородных собак. Контролем служили интактные поднижнечелюстные железы и их выводные протоки 4 животных.

Все оперативные вмешательства на животных (экспериментальные операции и забор материала для последующего гистологического исследования) проводились под внутривенным гексеналовым (тиопенталовым) наркозом.

Методика операции заключалась в следующем. В подъязычной области над проекцией дистального отдела выводного протока поднижнечелюстной железы проводится линейный разрез слизистой оболочки полости рта. Выделяется верхняя стенка выводного протока, которая продольно рассекается на протяжении 1-1,5 см на зонде, введенном в просвет протока через естественное устье. Протяженность разрезов стенки протока и слизистой оболочки подъязычной области должна быть одинакова. Затем с помощью операционной оптики, микрохирургического инструментария и атравматического шовного материала 7/0 проводится сшивание краев рассеченного выводного протока с прилежащими к ним краями раны слизистой оболочки подъязычной области. В созданную таким образом сиалодохостому вводится разработанный нами фигурный дренаж, изготавливаемый из тонкой (перчаточной) резины непосредственно во время операции в соответствии с конкретными диаметром просвета протока, протяженностью создаваемой сиалодохостомы и глубиной операционной раны. Ширина концевых отделов дренажа должна приблизительно равняться двойному диаметру просвета протока, длина центральной части – протяженности рассечения стенки протока, ширина центральной части должна превышать глубину операционной раны не менее чем в два раза (рис. 1).

Концевые отделы дренажа вводятся в просвет выводного протока по обе стороны от создаваемой сиалодохостомы. Центральная часть дренажа расплывается и фиксируется по углам раны к слизистой оболочке подъязычной области четырьмя швами. В свободном состоянии дренаж складывается пополам по своей продольной оси и центральная часть его выходит в полость рта, возвышаясь над уровнем слизистой оболочки полости рта (рис. 2).

При этом концевые отделы дренажа препятствуют диаметальному сращению стенок протока, а его центральная часть сращению между собой противоположных краев раневых поверхностей слизистой оболочки полости рта.

Через 1 месяц после проведенных операций проводилась клиническая оценка секреторной способности слюнной желе-

зы и степень функционирования сформированной сиалодохостомы, а также осуществлялся забор материала для последующего гистологического исследования. Забор материала проводился путем прижизненной экстирпации поднижнечелюстной слюнной железы вместе с выводным протоком ее, содержащим сформированную сиалодохостому. Забрав необходимый материал, проводили тщательный гемостаз и операционную рану зашивали. После заживления раны отмечалась полная нормализация жизнедеятельности лабораторного животного.

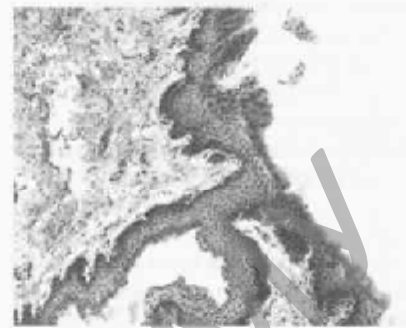


Рис. 3. Гистологическая картина в области сформированной сиалодохостомы

Гистологическое исследование экспериментального материала проводилось на кафедре нормальной анатомии Белорусского государственного медицинского университета. Исследование проводилось по общепринятым методикам с фиксацией операционного материала в 10 % растворе формалина, окраской микропрепаратов гематоксилин-эозином и по Ван-Гизону [2, 4].

Результаты исследования и их обсуждение

В результате клинической оценки сформированных сиалодохостом выявлено, что во всех случаях сформировалась сиалодохостома щелевидной формы, свободно раскрывающаяся и обеспечивающая адекватную эвакуацию секрета из протоковой системы при массаже слюнной железы. Слюна была прозрачной и выделялась в достаточном количестве. Воспалительные явления и рубцовый процесс в области сформированной сиалодохостомы макроскопически отсутствовали.

При гистологическом исследовании слюнных желез опытной группы на светооптическом уровне имела место следующая картина. Четко прослеживается соединительнотканная капсула железы, от которой вглубь отходят прослойки соединительной ткани, разделяющие паренхиму на дольки. В структуре прослоек выраженных морфологических изменений и клеточной инфильтрации не отмечается, отчетливо визуализируются неизмененные междольковые выводные протоки и кровеносные сосуды. Различий в соотношении между белковыми, белково-слизистыми и слизистыми секреторными отделами по сравнению с контролем не отмечается. Последние, также как и в контрольной группе, преобладают. Крупных клеток с пикнотическими ядрами и плотной зернистой цитоплазмой не больше, чем в железистой ткани контрольной группы животных. Наличие данных клеток свидетельствует о нормальном течении процесса регенерации и функциональном состоянии железы. Слизистые концевые отделы без видимых изменений и активны, о чем свидетельствует наличие секрета.

Исследование тканей в области сформированной сиалодохостомы выявило минимальный рубцовый процесс в перидуктальной области-отсутствуют морфологические признаки фиброза и склероза, стенозирования протока нет. Отсутствуют вос-

☆ Новые технологии в медицине

палительная инфильтрация, а также дистрофические изменения клеток стенки выводного протока и прилежащей слизистой оболочки полости рта (рис. 3).

Таким образом, результаты клинического и гистологического исследований свидетельствуют о том, что данная методика операции на дистальном отделе выводного протока поднижнечелюстной железы обеспечивает оптимальное функционирование сформированной сиалодохостомы и не влечет за собой каких-либо патологических структурно-функциональных изменений со стороны самой железы.

Выводы

1. Применение микрохирургической методики операции с использованием предлагаемого фигурного дренажа, позволяют добиться направленного сращения раневых поверхностей после сиалодохотомии в дистальном отделе выводного протока поднижнечелюстной железы.

2. Данная методика операции создает оптимальные условия для формирования стойкой сиалодохостомы, функционирующей по принципу эластичного клапана, которая обеспечивает, наряду с беспрепятственной эвакуацией слюны из протоковой системы, определенный герметизм ее.

3. Предлагаемая методика операции на выводном протоке поднижнечелюстной железы полностью сохраняет структурно-функциональную полноценность самой железы.

4. Клиническое применение данной методики операции целесообразно при хирургическом лечении слюннокаменной бо-

лезни, ранениях и рубцовых стриктурах выводного протока поднижнечелюстных желез.

Литература

1. Дмитриева, А.А. Диагностика и патогенетические аспекты лечения слюннокаменной болезни поднижнечелюстных слюнных желез. Автореф. канд. дис. – Алма-Ата, 1991. – 21 с.
2. Меркулов, Г.А. Курс патологистологической техники. – М.: Медицина, 1969. – 423 с.
3. Ромачева, И.Ф., Юдин, Л.А., Афанасьев, В.В., Морозов, А.Н. Заболевания и повреждения слюнных желез. – М.: Медицина, 1987. – 240 с.
4. Ромейс, Б. Микроскопическая техника. М.: Из-во Иностранной литературы, 1953. – 718 с.
5. Сазама, Л. Болезни слюнных желез. – Прага: Авиценум, 1971.-252 с.
6. Хасанова, Г.Б. Клиника и лечение слюннокаменной болезни поднижнечелюстных слюнных желез в возрастном аспекте. Автореф. канд. дис. – Мн., 1987. – 21 с.
7. Шаяметов, Д.Б., Шейнман, В.Ю., Красницкий, В.К. Клиника и лечение слюннокаменной болезни поднижнечелюстных слюнных желез // Здоровоохранение Киргизии. – 1984.-№ 5. – С. 57-59.
8. Эль-Хусейн, И.М. Отдаленные результаты хирургических методов лечения слюннокаменной болезни поднижнечелюстных слюнных желез. Автореф. канд. дис. – Полтава, 1995. – 19 с.
9. Rise Dale, H. Surgery of salivary glands. Trenton: Decker. – 1982. – 154 p.
10. Seifert, G., Niehlike, A., Haubrich, J., Chilla, R. Diseases of the salivary glands: Pathology, diagnosis, treatment, facial nerve surgery. New York, Stuttgart: Thieme. 1986. – 393 p.

РЕПОЗИТОРИЙ ВУЗОВ