

ХИРУРГИЯ АДЕНОМ ГИПОФИЗА  
С ПРИМЕНЕНИЕМ УГЛЕКИСЛОТНОГО ЛАЗЕРА

*Белорусский государственный медицинский университет*

Аденомы гипофиза по частоте встречаемости занимают третье место среди внутричерепных новообразований. На долю опухолей гипофиза приходится около 10% всех внутричерепных новообразований [9, 12] и в 75% случаев обнаруживаются у лиц молодого и среднего возраста [8,16]. В тоже время частота встречаемости аденом гипофиза при аутопсии достигает 25% [7]. Также статистические данные последних лет указывают на увеличение возникновения и выявления аденом гипофиза у лиц в возрасте старше 60 лет [3]. Данные онкоэпидемиологических исследований последних лет свидетельствуют о возрастании встречаемости аденом гипофиза у лиц пожилого возраста до 12,7-15% [9,12]. Внедрение в клиническую практику методов нейровизуализации, радиоиммунных методик определения гормонов обусловило возможность ранней диаг-

ностики опухолей гипофиза на стадии микроаденом. Одной из особенностей этих опухолей является секреция гормонов гипофиза, сопровождающаяся развитием эндокринных синдромов, таких, как гиперпролактинемия, акромегалия, синдром Иценко-Кушинга, гипертиреозидизм. В тоже время опухоли гипофиза могут не выделять каких-либо гормонов (неактивные аденомы гипофиза) и клинически проявляться в результате воздействия массы опухоли на гипофиз и окружающие структуры с развитием гипопитуитаризма, прежде всего центрального гипогонадизма, дефектов полей зрения и головных болей [17]. При неактивных аденомах гипофиза имеет место поздняя диагностика из-за низкой секреторной активности и отсутствия характерного эндокринного синдрома. Тенденция к супраселлярному росту определяет высокую частоту зрительных(50-60%) и не-

РЕПОЗИТОРИЙ БГМУ

врологических нарушений (35%); из-за сдавления опухолью окружающей нормальной ткани гипофиза формируется клиническая картина парциального или тотального гипопитуитаризма (заместительная гормональная терапия требуется в 30-60% случаев) [18].

По лечению аденом гипофиза в мире накоплен большой опыт. Разработка и совершенствование оперативных доступов для удаления аденом гипофиза, использование микрохирургической техники способствовали значительному улучшению результатов хирургического лечения аденом гипофиза с выраженным экстраселлярным ростом. Послеоперационная смертность, составлявшая в 70-х годах около 2,5% при трансназальных операциях и около 12% после транскраниальных, в настоящее время снизилась до 0,5-1% после трансназальных и около 4-6% после транскраниальных операции, количество осложнений при оперативном лечении до 6% [2, 4].

Хирургическое лечение аденом гипофиза до настоящего времени остается одной из наиболее сложных проблем в нейроонкологии, что объясняется расположением этих новообразований вблизи жизненно важных структур: гипоталамической области, артерий основания мозга, кавернозных синусов и черепных нервов. Хирургическое лечение аденом гипофиза осуществляется посредством различных модификаций транскраниального и трансназосфеноидального доступов. Одной из основных задач хирургического вмешательства при аденомах гипофиза с выраженным супраселлярным ростом является устранение «интраселлярной гипертензии», которая непосредственно или опосредованно вызывает сдавление опухоли гипофиза, зрительных нервов и хиазмы, приводящее к нарушениям их кровообращения и утрате зрения. Несмотря на достигнутые успехи, проблемы лечения аденом гипофиза еще далеки от своего разрешения. В первую очередь это справедливо по отношению к аденомам гипофиза больших и гигантских размеров, встречающихся у 10-15% больных нейрохирургических отделений, у которых уровень послеоперационной летальности и послеоперационных осложнений остается достаточно высоким, и после операции остаются зрительные и эндокринные нарушения, чаще наблюдаются рецидивы опухоли. Наиболее грозными осложнениями, являются: назальная ликворея, гнойные менингиты, ранения внутренней сонной артерии [2].

В настоящее время для удаления эндокстраселлярных макроаденом гипофиза применяются либо односторонний субфронтальный, либо бифронтальный доступы с использованием микрохирургической техники. В связи с улучшением в последнее время ранней диагностики аденом гипофиза на стадии микроаденом возросла роль трансназосфеноидальных подходов, которые по сравнению с транскраниальными доступами, характеризуются меньшей травматичностью и лучшими результатами вмешательств. Хорошие результаты после хирургического удаления пролактином варьирует в широких пределах – от 48 до 90% и зависит от размеров опухоли [1]. Наилучшие результаты (стабилизация процесса в 91%) достигнуты при лечении интраселлярных микроаденом. Маленькая эффективность лечения при лечении макропролактином-83% у больных с супраселлярным ростом, и только 59% при инвазии опухоли в кавернозный синус [19]. В отдаленном периоде отсутствие рецидивов наблюдается в пределах 50-60% [13]. Предшествующая лучевая терапия снижает эффективность оперативного лечения [6]. Чем меньше уровень пролактина в крови до лечения и продолжительность заболевания, тем лучшего эффекта от операции можно ожидать [19].

Анализ различных методов хирургического лечения аденом гипофиза, включая криогенные способы их деструкции, свидетельствуют о том, что они отличаются техническими сложностями, и не гарантируют от возникновения рецидива опухоли [8]. В этом плане высокоинтенсивное лазерное излучение благодаря большой энергетической плотности и строгой направленности наряду с возможностью целевой «доставки» энергии к объекту воздействия с помощью гибких моноволоконных световодов и трансназосфеноидального доступа представляется перспективным способом решения проблемы [5]. Первые сообщения о применении лазерного излучения при хирургическом удалении аденом гипофиза появились в зарубежной литературе в начале 80-х годов. Авторы статей докладывали об использовании углекислотного лазера для вскрытия капсулы аденомы гипофиза и для вапоризации остатков неудаленной капсулы опухоли [10]. При субфронтальном доступе. Oekler и др. [14] сообщили об использовании неодимового лазера в 15 случаях удаления аденом гипофиза из транссфеноидального доступа. Авторы в статье отмечали достижение более радикального удаления опухоли при хорошо контролируемом гемостазе. Также авторы особо отмечали отсутствие повреждения смежных структур при использовании лазерного излучения. Heiss и др. [11] рекомендовали использовать неодимовый лазер при транссфеноидальном удалении аденом гипофиза только в начале операции для вскрытия капсулы опухоли и на завершающем этапе для вапоризации остатков капсулы на боковой поверхности турецкого седла. Авторы предостерегали от использования лазерного излучения в супраселлярной области из-за высокого риска повреждения зрительных нервов и хиазмы. Powers и др. [15] сообщили о применении аргонового лазера при больших рецидивных пролактиномах с небольшим супраселлярным ростом, прооперированных транссфеноидальным доступом. Авторы использовали аргоновый лазер для разреза кости дна турецкого седла, вскрытия твердой мозговой оболочки, коагуляции и вапоризации опухоли. В то же время они отмечают, что роль аргонового лазера ограничена при удалении аденом гипофиза через транссфеноидальный доступ и большинство опухолей гипофиза рекомендуют удалять, используя традиционную микрохирургическую технику. Данное утверждение обосновывается опасностью повреждения расположенных в непосредственной близости зрительных нервов и хиазмы, внутренней сонной артерии.

#### Цель работы

Изучить возможности и особенности применения углекислотного лазера при удалении аденом гипофиза при различных доступах.

#### Материал и методы

В клинике нейрохирургии БГМУ накоплен опыт использования углекислотного лазера при оперативном лечении аденом гипофиза, применяя стандартные транскраниальные доступы и транссфеноидальный доступ. Используя стандартную монофронтальную трепанацию, прооперировано 16 больных. Возраст больных колебался от 18 до 69 лет (средний возраст 44,9). Мужчин было 12, женщин-4. Продолжительность заболевания от 4 месяцев до 7 лет (средняя 2года 8 месяцев). Двое больных оперировано монофронтально (через 1год после удаления аденомы гипофиза из монофронтальной трепанации и через 2 года после удаления из транссфеноидального доступа). Опухоли преимущественно имели супраселлярный рост-58,8 % наблюдений, параселлярный – в 25 %, ретроселлярный – в 25%, с выраженным супраретрорантеселлярным ростом с проращением в 3 желудочек и окклюзионной гидроцефалией на выходе из 3 желудочка у 1 больного(6,25%). Тотальный вариант роста отмечался в 25%.

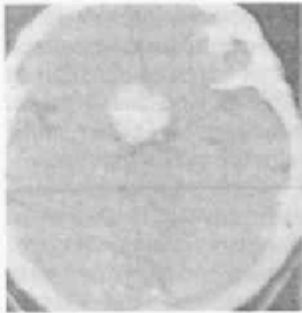

Рис. 1

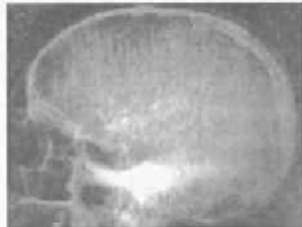

Рис. 2

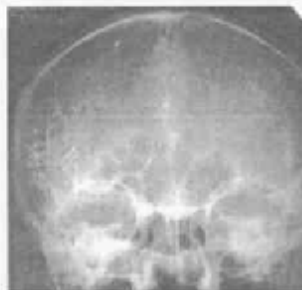

Рис. 3

Эндоселлярных аденом было 2(12,5%). Среди оперированных больных большие и гигантские аденомы имели место у 5 больных (31,25%). В клинической картине зрительные нарушения у 14 больных (87,55%), гормональные нарушения у 9 больных (56,25%), общемозговая симптоматика отмечалась у 13 больных (81,25%). Глазодвигательные нарушения присутствовали у 1 больного (6,25%).

Используя трансфеноидальный доступ, операция выполнена 16 больным. Возраст больных колебался от 18 до 59 лет (средний возраст 41,4). Мужчин было 8, женщин-8. Продолжительность заболевания от 6 месяцев до 16 лет (средняя 4года 2 месяца). Двое больных оперировано повторно (через 2 и 3 года после удаления аденомы гипофиза из монофронтальной трепанации). Опухоли преимущественно имели супраселлярный рост-56,25 % наблюдений, параселлярный – в 12,5 %, ретроселлярный – в 6,25%, интра-инфра-супраселлярный с прорастанием в кавернозный

синус слева у 2 больных(12,5%), эндоселлярный рост аденомы с прорастанием в основную пазуху у 1больного (6,25%). Тотальный вариант роста отмечался в 18,75%. Эндоселлярных аденом было 5(31,25%). Среди оперированных больных большие и гигантские аденомы имели место у 2 больных (12,5%). В клинической картине зрительные нарушения у 13 больных (81,25%), гормональные нарушения у 10 больных (62,5%), общемозговая симптоматика отмечалась у 15 больных (93,75%). Глазодвигательные нарушения присутствовали у 1 больного (6,25%).

Выбор оперативного доступа (монофронтальный или трансфеноидальный) определялся в зависимости от размеров аденомы гипофиза, характера и особенностей ее роста, нейроофтальмологических нарушений, а также данных рентгенографии турецкого седла. Показаниями к удалению аденомы гипофиза из монофронтальной трепанации являлись:

- значительное супраселлярное распространение опухоли
- выраженный параселлярный рост с прорастанием в кавернозный синус
- выраженный супраантеретроселлярный рост с распространением в 3 и боковые желудочки

В остальных случаях аденома гипофиза может быть удалена с применением трансфеноидального доступа.

#### Техника проведения операции

После стандартной монофронтальной костно-пластической трепанации (трепанация выполнялась на стороне, где отмечалось большее нарушение зрения), вскрытия твердой мозговой оболочки и отведения лобной доли обнажалась растянутая опухолью диафрагма турецкого седла и капсула опухоли. Дефокусированным лучом углекислотного лазера

(длина волны 10,6 мкм) производства компании Carl Zeiss, совмещенного с операционным микроскопом, коагулировали капсулу опухоли (мощность использованного излучения 5-6 Вт), выпячивающуюся между резко смещенными (приподнятыми и развернутыми в стороны) зрительными нервами, после чего опухоль удалялась с использованием хирургической ложки или аспиратора. Задние отделы опухоли оставшиеся после предыдущих манипуляций, вапоризировали дефокусированным лазерным лучом (мощность 8-9 Вт). Остатки капсулы опухоли коагулировали, используя дефокусированный лазерный луч (мощность 5-6 Вт). Во избежание повреждения зрительных нервов, последние обкладывали ватными полосками, смоченными физиологическим раствором. При использовании лазерного излучения во всех 16 случаях произведена энуклеация опухоли, в 8 случаях выполнено частичное удаление капсулы и в 1 случае тотальное удаление капсулы аденомы гипофиза.

При удалении опухолей гипофиза из трансфеноидального доступа лазерное излучение применялось на этапе формирования окна в костных структурах клиновидной пазухи и дна турецкого седла. При выполнении данной манипуляции применяли сфокусированный луч углекислотного лазера (мощность 35-40 Вт) для иссечения кости. В дальнейшем использовался сфокусированный луч лазера мощностью 5-10 Вт для вскрытия твердой мозговой оболочки и капсулы опухоли. Опухолевую ткань удаляли с применением аспиратора или ультразвукового аспиратора после взятия биопсии опухоли для микроскопического исследования. Оставшуюся капсулу опухоли коагулировали дефокусированным лазерным лучом (мощность 5-6Вт).

Стремясь повысить радикальность удаления аденомы гипофиза и капсулы опухоли, хирург старается по возможности максимально полно удалить опухолевую ткань и окружающую капсулу. При использовании стандартных методов удаления аденомы и расширении объема оперативного вмешательства возрастает риск повреждения смежных с опухолью анатомических структур. При использовании дефокусированного лазерного луча появляется возможность вапоризировать остатки опухолевой ткани и удалить капсулу в максимально возможном объеме, создавая надежный гемостаз.

В качестве иллюстрации приведем два клинических случая использования углекислотного лазера при хирургическом лечении аденомы гипофиза.

Больной Р., 61 года. Поступил в нейрохирургическое отделение 9-й ГКБ г. Минска 15 июня 1999г. с жалобами на снижение зрения на оба глаза, сужение полей зрения. Из

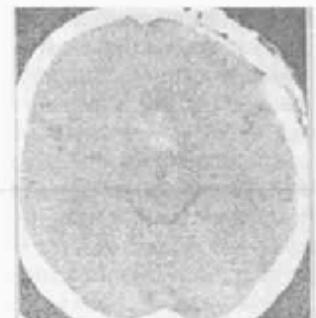

Рис. 4

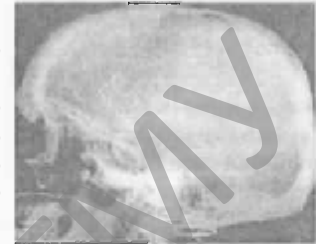


Рис. 5

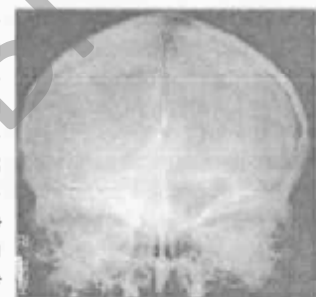

Рис. 6

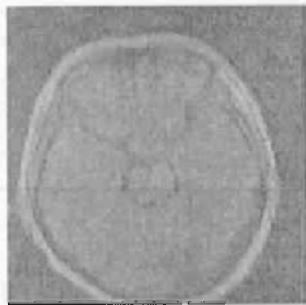


Рис.7. Данные компьютерной томографии больного М., 52 г. до проведения оперативного лечения

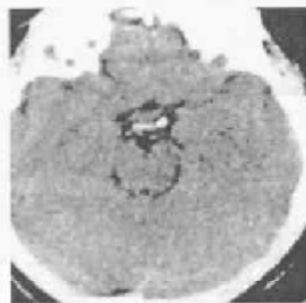

Рис.8. Данные компьютерной томографии больного М., 52 г. после проведения оперативного лечения

анамнеза: считает себя больным с 1992г., когда появилось ухудшение зрения на оба глаза. С марта 1999г. отмечает сужение полей зрения справа. Неврологический статус: состояние удовлетворительное, сознание ясное, ориентирован, адекватен, на вопросы отвечает правильно. Очаговой неврологической симптоматики нет. Оценка качества жизни по шкале Карновского 90 баллов. Соматической патологии не выявлено. КТ головного мозга от 10.06.99. Объемное образование sellarной и parasellarной области (вероятно аденома гипофиза) (рис.1). 16.06.99 Каротидная ангиография справа: приподнят сегмент А1(рис.2,3).

16.06.99 осмотр нейроофтальмолога: острота зрения OD-0,4, OS-0,3; поля зрения-полная битемпоральная гемиянопсия на фоне центрального сужения полей зрения; глазное дно-диски зрительных нервов контурированы, бледные (больше височные половины), артерии сужены, вены в норме. Заключение: хиазмальный синдром. Частичная атрофия зрительных нервов. На основании анамнеза, клинической картины, осмотра смежных специалистов и данных инструментальных обследований выставлен диагноз: Объемный процесс sellarной области. 22.06.99

проведена операция: монофронтальная костно-пластическая трепанация справа. После лоскутного разреза твердой мозговой оболочки, поднятия лобной доли выявлены резко натянутые на капсуле аденомы гипофиза зрительные нервы и хиазма. Капсула опухоли вскрыта с применением углекислотного лазера (мощность 2,5-5 Вт). После энуклеации опухолевой ткани внутренняя часть капсулы (задние и нижние отделы) обработана дефокусированным лучом углекислотного лазера (мощность 2,5 Вт). В послеоперационном периоде пациента беспокоила слабая головная боль, неврологический статус без ухудшения, в течении 10 дней отмечались эпизоды назальной ликвореи (при выполнении трепанации вскрылась большая лобная пазуха). Через 3 суток после выполнения пневмоэнцефалографии назальная ликворея не отмечалась. После операции больной отмечает улучшение зрения. 20.07.99 больной в удовлетворительном состоянии выписан на амбулаторное лечение. Контрольное КТ на 3-и сутки после операции(рис.4).

При контрольном осмотре 02.02.07 состояние больного удовлетворительное, жалоб нет, очаговой неврологической симптоматики не выявлено, острота зрения OD-0,6, OS-0,5; на контрольном МРТ данных за продолженный рост опухоли нет.

Больной М., 52 года. Поступил в нейрохирургическое отделение 9-й ГКБ г. Минска 24 апреля 2006г. с жалобами на снижение зрения на оба глаза, сужение полей зрения, общую слабость, снижение потенции. Из анамнеза: считает себя больным около 6 лет, когда появилось ухудшение зре-

ния на левый глаз, около 1,5 лет назад стало снижаться зрение на правый глаз. С декабря 2005г. отмечает сужение полей зрения. Неврологический статус: состояние удовлетворительное, сознание ясное, ориентирован верно, адекватен, на вопросы отвечает правильно. Очаговой неврологической симптоматики нет. Оценка качества жизни по шкале Карновского 90 баллов. Соматической патологии не выявлено. КТ головного мозга от 18.04.06:объемное образование эндо-, инфра-, супра-, параселлярно (рис.7).

26.04.06 каротидная ангиография слева: приподнят сегмент А1(рис.5,6).

25.04.06 осмотр нейроофтальмолога: острота зрения OD-0,3, OS-0,05; поля зрения-полная битемпоральная гемиянопсия и центральная скотома OS; глазное дно-диски зрительных нервов четко контурированы, слева диск бледен, справа височная половина, артерии сужены, вены умеренно расширены. Заключение: передне-хиазмальный левосторонний синдром.

Частичная атрофия зрительного нерва OD, почти полная атрофия зрительного нерва OS. На основании анамнеза, клинической картины, осмотра смежных специалистов и данных инструментальных обследований выставлен диагноз: Объемный процесс sellarной области.

27.04.06 проведена операция: транссептальная трансфеноидальная энуклеация опухоли, частичное иссечение капсулы. Лазерное излучение использовано при рассечении твердой мозговой оболочки и капсулы опухоли (сфокусированный луч углекислотного лазера мощностью 6 Вт). Оставшуюся капсулу опухоли коагулировали дефокусированным лазерным лучом (мощность 5-6Вт). В послеоперационном периоде пациента беспокоила головная боль, неврологический статус без ухудшения. После операции больной отмечает улучшение зрения. 04.05.06. осмотр нейроофтальмолога: острота зрения OD-0,7, OS-0,05; поля зрения расширились в OD, глазное дно прежнее. На КТ опухолевой ткани не выявлено (рис.8). 10.05.06 больной в удовлетворительном состоянии выписан на амбулаторное лечение. При контрольном осмотре 05.02.07 состояние больного удовлетворительное, жалоб нет, очаговой неврологической симптоматики не выявлено, острота зрения OD-0,8, OS-0,05; на контрольном КТ данных за продолженный рост опухоли нет.

#### Результаты и обсуждение

Контроль в радикальности удаления аденомы гипофиза осуществлялся КТ/МРТ-исследованием хиазмально-селлярной области и катamnестическим наблюдением. Больные получали курс послеоперационной лучевой терапии. У больных, оперированных с применением углекислотного лазера, не наблюдалось отклонений ЭКГ, послеоперационная температура не отличалась от стандартной при данном виде операции, неврологические выпадения не усугублялись. Опухоль удалена радикально в 78,12%, субтотально в 6,25% и парциально в 15,63%. Летальных случаев при монофронтальном доступе не было, при трансфеноидальном-1(6,25%). Частота рецидивов во всей группе составила 15,62%.

#### Выводы

1. Применение углекислотного лазера обеспечивает оптимальные условия для удаления аденомы гипофиза в допустимых пределах, т.к. луч углекислотного лазера позволяет манипулировать в глубине раны при постоянном хорошем обзоре хиазмально-селлярной области.

2. Характер воздействия лазерного луча, контролируемая точность его наведения, исключает возможность повреждения зрительных нервов, зрительного перекреста, супраклиноидного отдела сонной артерии и смежных участков мозга.

## ☆ Новые технологии в медицине

3. Применение лазера способствовало увеличению радикальности удаления аденом гипофиза с максимальной коагуляцией остатков капсулы опухоли.

### Литература

1. Бондаренко, М.В. // Журнал акушерства и гинекологии.-2005.-Вып. 2. С. 90-94.
2. Григорьев, А.Ю. Осложнения в ранние сроки после операции у больных с аденомами гипофиза автореф. дисс. ... канд. мед. наук. -М., 2003.
3. Пацко, Я.В., Возняк, А.М., Гук, А.Н., Пазюк, В.А. // Вопросы нейрохирургии.-2001-№4.-С.14-18.
4. Полежаев, А.В. Эндоскопический транссфеноидальный доступ в хирургии аденом гипофиза (клинико-анатомическое исследование): автореф. дисс. ... канд. мед. наук. -С-Пб., 1999.
5. Рязанцев, А.А. Морфологическая характеристика изменений гипоталамо-гипофизарных структур после воздействия высокоинтенсивного лазерного излучения на аденогипофиз: Автореф. дисс. ... канд. мед. наук. -Челябинск, 1997.
6. Серповухин, С.Ю. Гормонально-активные микроаденомы гипофиза (патогенез, клиника, диагностика, лечение): автореф. дисс. ... д-ра мед. наук. -М., Б.и., 1995.

7. Тапар, К., Ковач, К., Хорват, Е. // Арх. пат.-1997.-Вып.3.-С.7-17.
8. Федоров, С.Н. // Вопросы нейрохирургии.-1989-№5.-С.3-6.
9. Ярцев, В.В., Коршунов, А.Г., Непомнящий, В.П. // Вопросы нейрохирургии.-1997.-№3.-С.9-13.
10. Edwards, M.S.B., Boggan, J.E., Fuller, T.A. The laser in neurological surgery // J. Neurosurg.-1983.-59, N4.-P555-556.
11. Heiss, J.D., Tew, J.M. Transsphenoidal laser microsurgery. Neurosurgery: State of the Art Reviews 1987; 2(2): 411-415.
12. Kuratsu, J., Ushio, Y. // Neuroepidemiology.-1998.-Vol.17.N5.-P.247-257.
13. Molitch, M.E. Disorders of prolactin secretion // Endocrinol. Metab. Clin. North Am.-2001.-Vol.30.-P.585-610.
14. Oeckler, R.C., Bech, O.J., Frank, F. Surgery of sellar region with Nd: YAG laser // Fortschr. Med.-1984.-102, N 9.-P.218-220.
15. Powers, S.K., Edwards, M.S.B., Boggan, J.E., et al Use of the argon surgical laser in neurosurgery. J. Neurosurg. 1984; 60: 523-530.
16. Schleithauer, B.W., Kovacs, K.T., Laws, E.R. et al. // J. Neurosurg.-1986.-Vol.65-P. 733-744.
17. Shimon, I., Melmed, S. // J. Clin. Endocrinol. Metab.-1997.-Vol.82, N 6.-P.1675-1679.
18. Tommaga, A., Uozumi, T., Arita, K. et al. // Endocrinol. J.-1995.-Vol.41, N 4.-P. 421-427.
19. Tyrrel, J. B. et al. // Neurosurgery.-1999.-Vol.44.N 2.-P. 254-261.

РЕПОЗИТОРИЙ БГМУ