

В.П.Дороаков¹, М.В.Доронин¹, С.К.Клецкий¹,
В.Г.Степанюга², Е.Д.Расюк², А.С.Чехольский², А.Г.Давыдовский²

**ЭФФЕКТИВНОСТЬ ГЕМОСТАТИЧЕСКОГО СРЕДСТВА
МЕСТНОГО ДЕЙСТВИЯ «ФИБРИНОСТАТ»
ПРИ КРОВОТЕЧЕНИИ ИЗ СЕЛЕЗЕНКИ В ЭКСПЕРИМЕНТЕ**

¹ГУ «432 Главный военный клинический медицинский центр ВС»¹,

²ГУ «Республиканский научно-практический центр
гематологии и трансфузиологии»²

В настоящем исследовании представлены результаты изучения эффективности нового композиционного препарата местного гемостатического действия на основе естественных факторов свертывания «Фибриноста» при кровотечении из селезенки в эксперименте.

Разработка совершенных методов гемостаза при кровотечениях из селезенки представляет важную проблему в хирургии.

По данным отечественных и зарубежных авторов, частота повреждений селезенки при травме живота колеблется от 20 до 30% и не имеет существенной тенденции к сни-

РЕПОЗИТОРИЙ БГМУ

жению [2, 3, 6]. Анатомическое расположение селезенки в брюшной полости и особенности ее строения позволяют отнести этот орган к наиболее уязвимым при травме живота [1, 11, 17]. Повреждения селезенки в 0,5-5,0% случаев возникают при операциях на органах брюшной полости, нередко – при высокой резекции желудка, ваготомии, а также вмешательствах на поджелудочной железе, толстой кишке [7, 10].

Послеоперационная летальность при повреждениях селезенки довольно высока и достигает 33%; при сочетанных травмах она повышается до 60% [5]. Высокие цифры неудовлетворительных результатов лечения повреждений селезенки в первую очередь предопределены отсутствием надежных способов гемостаза.

Селезенка относится к органам с обильным кровоснабжением. Через 100 г ткани печени за 1 мин проходит 84 мл крови, селезенка может задерживать до 16% общего количества циркулирующей крови. При нормальном весе 140 – 200 г емкость сосудистого русла селезенки составляет 130 – 140 мл [6].

Селезенка покрыта тонкой соединительнотканной капсулой, тесно сращенной с покрывающей ее висцеральной брюшиной. Разделить их, отделить фиброзную капсулу от паренхимы не представляется возможным. Поэтому неосторожные тракции во время операции могут привести к разрыву капсулы и повреждению паренхимы, сопровождающихся сильным кровотечением [5]. Обращает внимание рыхлость паренхимы селезенки, обилие кровеносных сосудов, которые значительно преобладают над остальной тканью. Эти особенности анатомического строения объясняют легкость возникновения сильно кровоточащих повреждений селезенки [3, 12]. Трудности гемостаза при повреждениях этого органа вынуждают хирургов прибегать к его удалению даже при незначительных повреждениях [15].

Веским аргументом в пользу органосохраняющей тактики при повреждениях селезенки является развитие постспленэктомического синдрома [3]. После спленэктомии повышается опасность развития быстро прогрессирующего сепсиса [5]. Восприимчивость к инфекции, в общем, возрастает в 540 раз, а вторичная инфекция развивается в 58 раз чаще [1].

Особенно актуально применение органосохраняющих методов лечения в педиатрической практике, поскольку именно у детей наиболее часто и тяжело проявляется отрицательное влияние спленэктомии [8].

В целом, проблема хирургического лечения повреждений селезенки содержит много нерешенных вопросов и побуждает хирургов к поиску эффективных и мало-травматичных способов гемостаза.

Одним из эффективных способов остановки кровотечения при повреждениях селезенки является орошение источника гемостатическим препаратом. Таким препаратом обладающим выраженным местным гемостатическим эффектом, является композиционное гемостатическое средство «Фибриностат», созданное на основе естественных факторов свертывания крови тромбина и фибриногена. «Фибриностат» разработан в лаборатории экспериментальной патологии и трансфизиологии ГУ

«РНПЦГТ МЗ РБ» (г. Минск). Новое средство по характеру действия дублирует нормальный биологический процесс свертывания крови на финальной его стадии, усиливает репаративные процессы в ране и состоит из двух компонентов.

Главным компонентом является человеческий фибриноген, растворителем которого служит антифибринолитическое вещество (контрикал или гордокс). Второй компонент – раствор-активатор, содержащий различной степени активности тромбин и раствор кальция хлорида (сх. 1).

Препарат применяется при помощи двух шприцев, соединенных переходником, позволяющим одновременно наносить на раневую поверхность растворы фибриногена и тромбина в равных количествах. Также возможно послойное нанесение – сначала раствор фибриногена, а затем раствор тромбина.

Механизм образования фибринового клея включает несколько этапов (сх. 2).

Первый этап – ферментативно-протеолитический, в течении которого под влиянием каталитически действующего на пептидные связи тромбина от молекулы фибриногена отщепляются фибринопептиды А и В, образуется жидкий фибрин. Второй этап – полимеризационный. Оставшийся после отщепления фибринопептидов молекула фибриногена фибрин-мономер приобретает способность соединяться с себе подобными и образовывать фибрин-полимер, который представляет собой гель.

Образованная сеть фибрина стабилизируется фактором XIII свертывания крови. Последний в присутствии ионов кальция и тромбина способствует уплотнению фибринового сгустка. Этот этап является заключительным в образовании фибринового клея [4].

Прочность фибринового сгустка определяется количеством применяемого фибриногена. Тромбин в основном оказывает влияние на скорость образования сгустка. Формирование геля менее чем за 5 секунд отмечается при концентрации тромбина 500 ЕД, тогда как при концентрации 4 ЕД необходимо от 30 секунд до нескольких минут. Увеличе-

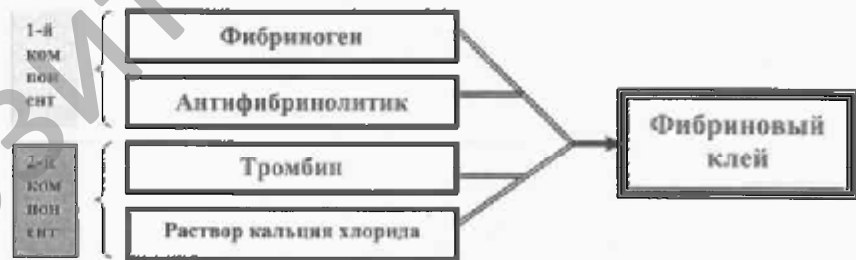

Схема 1. Состав препарата «Фибриностат».

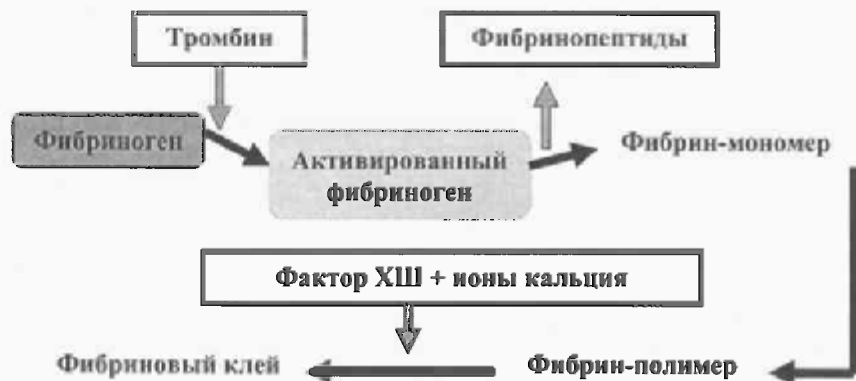

Схема 2. Схема фибринообразования



Рис.1. Зона травматического повреждения с некрозом ткани селезёнки. 1-е сутки применения «Фибриноста». Окраска гематоксилином и зозином. Ув.45



Рис.2. Появление фибробластов и макрофагов в пограничной зоне. 3-и сутки применения «Фбриноста». Окраска гематоксилином и зозином. Ув.175



Рис.3. Утолщение капсулы селезёнки в области формирующегося рубца. 7-е сутки применения «Фбриноста». Окраска MSB. Ув.175

наркозом (реланиум 0,5 мг/кг и калипсол 3мг/кг). Крысам выполнялась верхнесрединная лапаротомия, в рану выводилась селезенка. После чего выполняли стандартную краевую резекцию селезенки размером 10 x 5 мм. В основной группе на кровоточащую поверхность послойно наносился препарат до окончательной остановки кровотечения. Через 15 мин после остановки кровотечения операционная рана ушивалась наглухо и животные выводились из наркоза.

Время остановки кровотечения в основной и контрольной группах измеряли в секундах.

Наблюдение за экспериментальными животными осуществляли в течение 28 суток после применения препарата. Через определенные интервалы времени (на 1, 3, 7, 14, 21, 28-сутки) животных выводили из опыта передозировкой тиопентала натрия.

Ткани селезенки предназначенные для гистологического исследования, фиксировали в 10 % растворе формали-

на, обезжовивали в спиртах возрастающей концентрации и заливали в парафин.

Гистологические срезы окрашивались гематоксилином и зозином, целестиновым синим (MSB), по Д.Д. Зербино и Л.Л. Лукаевич, по методу Masson для выявления коллагеновых волокон. В микропрепаратах оценивали активность репаративных процессов в области раны, выраженность деструктивных и воспалительных реакций. При аутопсии ни в одном наблюдении не отмечено кровотечения в брюшную полость.

Цель исследования
Экспериментальное изучение эффективности нового композиционного препарата местного гемостатического действия на основе естественных факторов свертывания «Фбриноста» при кровотечении из селезенки.

Материал и методы
Для изучения местного влияния фибринового клея «Фбриноста» на заживление ран селезенки, а также способности его к быстрой остановке паренхиматозного кровотечения использовали 50 белых крыс линии Вистар обоего пола массой 230 ± 25 г. Животные были разделены на 2 группы: основную – 30 особей и контрольную – 20. В основной группе в качестве гемостатического препарата местного действия применялся фибриновый клей «Фбриноста». Контрольную группу использовали только для получения базовых результатов. Операции проводились под общим комбинированным

на, обезжовивали в спиртах возрастающей концентрации и заливали в парафин. Гистологические срезы окрашивались гематоксилином и зозином, целестиновым синим (MSB), по Д.Д. Зербино и Л.Л. Лукаевич, по методу Masson для выявления коллагеновых волокон. В микропрепаратах оценивали активность репаративных процессов в области раны, выраженность деструктивных и воспалительных реакций. При аутопсии ни в одном наблюдении не отмечено кровотечения в брюшную полость.

Результаты и обсуждение

В контрольной группе животных остановка кровотечения наступала через $210,24 \pm 12,35$ секунд, в опытной серии, после последовательного нанесения «Фбриноста» гемостаз наступал через $12,15 \pm 0,38$ секунд.

При сравнительном изучении заживления экспериментальной раны селезенки в условия применения препарата «Фбриноста», а также без его применения установлено, что раневой процесс протекал однотипно в виде сменяющих друг друга фаз.

На 1-е сутки после применения «Фбриноста» гистологическая картина характеризовалась некрозом ткани селезёнки с частичной потерей структурной организации прилегающей пульпы, кровоизлияниями в неё. Среди некротизированной клеточной массы выявлялись многочисленные сливающиеся свежие кровоизлияния. Скопления эритроцитов определялись по краям, в центре и на поверхности раны в т.ч. и в составе фибрина (рис. 1). Лейкоцитарная реакция была выражена умеренно, носила диффузный характер, кроме сегментоядерных лейкоцитов встречались единичные гистиоциты. Многие эритроциты были не изменены, без признаков гемолиза, некоторые эритроциты утратили свою эллипсоидную форму, имели вид «клеток-теней». На поверхности раны и среди некротических масс отмечался фибрин зрелого типа, окрашивающийся целестиновым синим в красный цвет.

К 3-м суткам гистологическая картина характеризовалась появлением молодых фибробластов и макрофагов (рис.2), имевших характерную структуру – крупные размеры, веретеновидную или звездчатую форму, большое свет-

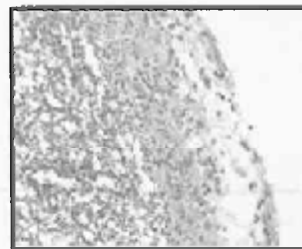


Рис.4. Хаотическое ветвление вновь образованных коллагеновых волокон. 14-е сутки применения «Фбриноста». Окраска по Массону. Ув. x 240



Рис.5. В фиброзной ткани видны многочисленные коллагеновые волокна. 21-е сутки применения «Фбриноста». Окраска MSB. Ув. 90



Рис.6.Очаговое утолщение и фиброз капсулы селезёнки на месте повреждения. 28-е сутки применения «Фбриноста». Окраска гематоксилином и зозином. Ув.175

лое ядро с ядрышками. Макрофаги находились в непосредственной близости от фибробластов, иногда между ними. Имели характерную округлую форму и бобовидное, реже овальное, более плотное, чем у фибробластов ядро.

Некротические массы были частично сохранены, заметно снижена или отсутствовала сегментоядерная инфильтрация, выражена макрофагальная реакция с фагоцитозом клеточного детрита. Эритроциты с признаками гемолиза: были деформированы, с утратой формы, обесцвечиванием. Сохранились в небольшом количестве плотно упакованные пучки зрелого фибрина

К 7-м суткам после применения «Фбриноста» вследствие усиленного роста фибробласты становятся преобладающими клеточными элементами. Это сопровождается появлением сформированных капилляров. В центре находится гемолизирующая кровь. Характерно рыхлое расположение клеток из-за нарастания объема основного вещества. Окраска на фибрин отрицательная, выявляются вновь образованные нежные, идущие в различных направлениях коллагеновые волокна (рис.3).

На 14-е сутки под капсулой селезенки происходило формирование очагового разрастания соединительной ткани – рубцевание. Количество фибробластов уменьшалось, происходила редукция сосудов, хаотический в различных направлениях ход коллагеновых волокон сменялся появлением толстых волокон и пучков, идущих параллельно капсуле, в толще соединительной ткани на границе с капсулой селезенки сохранялись скопления лимфоцитов (рис. 4).

Репаративные процессы на 21-е сутки характеризовались разрастанием фиброзной ткани, принимающей вид очагового утолщения капсулы селезенки. Среди коллагеновых волокон сохранялись единичные макрофаги и лимфоциты (рис. 5).

Гистологическая картина на 28-е сутки представляла собой очаговое утолщение капсулы селезенки на месте повреждения с сохранением многочисленных пучков коллагеновых волокон (рис. 6).

Выводы

1. Новый композиционный препарат на основе свертывания «Фбриноста» состоит из естественных биологических компонентов, не вызывающих выраженной реакции тканей; стимулирует процессы заживления.

2. Фбриновый клей при паренхиматозном кровотоке из селезенки обладает эффективным местным гемостатическим действием. Его гемостатический эффект обусловлен плотным соединением клеевой пленки с подлежащими тканями.

3. Быстрая резорбция фбринового клея (к 7-м суткам), отсутствие токсического и раздражающего действия, стимуляция репаративных процессов способствуют быстрому заживлению раневых дефектов с образованием нежного рубца.

Литература

1. Бордуновский, В.Н. Сберегательная хирургия селезенки: Метод, рекомендации / М-во здравоохранения РСФСР. – Челябинск, 1990. – 16 с.
2. Гаин, Ю.М. Неотложная хирургия органов брюшной полости. – Минск, 2004. – 298 с.
3. Гланц, Р.М., Рожинский, М.М. Сберегательная хирургия поврежденной селезенки. – М.: Медицина, 1973. – 103 с.
4. Грицок, О.И., Амосова, К.М., Грицок, И.О. Практическая гемостазиология. – Киев, 1994. – 256 с.
5. Кошелев, В.Н., Чалык, Ю.В. Осложнения и летальность при травме селезенки // Клинич. хирургия. – 1991. – № 9. – С. 49-50.
6. Норейка, Л.А. Диагностика и лечение сочетанных закрытых травм живота: Автореф. дис... д-ра мед. наук. – Вильнюс, 1991. – 24 с.
7. Петров, В.П., Романенко, Ф.Г. Вынужденная спленэктомия при операциях на органах брюшной полости // Вестн. хирургии. – 1986. – Т. 136, № 3. – С. 25-28.
8. Пилипенко-Шапкина, А.П., Силухин, Я.М., Москвичев, В.Г. Закрытые травмы печени и селезенки у детей. – Владивосток: Изд-во Дальневост. ун-та, 1987. – 136 с.
9. Ребизов, В.Ю. Применение плазменных потоков при операциях на печени и селезенке: Автореф. дис... канд. мед. наук. – М., 1989. – 23 с.
10. Спивак, В.П., Рубан, В.М. Интраоперационные повреждения органов брюшной полости // Вестн. хирургии. – 1986. – Т. 136, № 3. – С. 119-121.
11. Шапот, Ю.Б., Ремизов, В.Б., Селезнев, С.А., Пикавый, В.И. Сочетанные травмы груди и живота. – Кишинев: Штиинца, 1990. – 183 с.
12. Bucknall, T.E., Ellis, H. Wound healing for surgeons. – London ets.: Bailliere Tindall, 1984. – P. 344.
13. Cox, E.F., Flancbaum, L., Dauterive, A.H., Paulson R.L. Blunt trauma to the liver // Ann. Surg. – 1968. – Vol. 207, № 2. – P. 126-134.
14. Liboni, A., Zamboni, P., Tatarì, V. et al. Fili di sutura riassorbibili // Acta chirital. – 1986. – Vol. 42, № 5. – P.995-998.
15. Sherman, R. Perspectives in management of trauma to the spleen: 1979 Presidential address American Association for the surgery of trauma // J. Trauma. – 1980. – Vol. 20, № 1. – P. 1-13.
16. Wan, H.L., Huang, S.T., Floyd, D.M. et al. Is the amount of fibrinogen in cryoprecipitate adequate for fibrin glue? Introducing an improved recycled cryoprecipitate method // Transfusion. – 1989. – Vol. 29, № 7, suppl. – P. 41.
17. Traub, A.C., Perry, J.F. Injuries associated with splenic trauma // J. Trauma. – 1981. – Vol. 21, № 10. – P. 840-847.