

ВАРИАНТ ТЕЧЕНИЯ НЕФРОПАТИИ МИНИМАЛЬНЫХ ИЗМЕНЕНИЙ У ВОЕННОСЛУЖАЩЕГО СРОЧНОЙ СЛУЖБЫ (клиническое наблюдение)

ГУ «432 Главный военный клинический медицинский центр ВС»

Под нефропатией минимальных изменений понимают заболевание, которое характеризуется диффузным исчезновением малых ножек подоцитов, которые выглядят нормальными при световой микроскопии. В связи с отсутствием пролиферативных и воспалительных изменений в клубочках эта форма болезни выделена из истинных гломерулонефритов и отнесена в группу невоспалительных нефропатий. Этиология его в настоящее время

не установлена. Согласно предположениям в основе патогенеза лежит выработка специфических лимфокинов популяцией активированных Т-лимфоцитов, воздействие которых приводит к повышению клубочковой проницаемости [6]. Признаётся также роль наследственной предрасположенности в виде врождённого дефекта строения подоцитов [4].

Нефропатия минимальных изменений наиболее часто

РЕПОЗИТОРИЙ БГМУ

встречается в детском возрасте, чаще у лиц мужского пола (3). Тем не менее, заболевание выявляется и у взрослых. Так по данным Джаналиева Б.Р, Варшавского В.А. (2001), среди 628 биопсий, выполненных в течение 10 лет, нефропатия минимальных изменений диагностирована в 62 случаях (9,8%) и встречалась в основном среди молодых пациентов. Подобные результаты сопоставимы с данными из нефрологических центров Восточной Европы [5]. По данным С.И. Рябова (2000), нефропатия минимальных изменений встречалась несколько реже (в 2,9% случаев).

Основным провоцирующим фактором в развитии заболевания считаются инфекции (верхних дыхательных путей и другие). Роль стрептококка не доказана, титры антистрептококковых антител иногда более низкие, чем у здоровых лиц [3]. Описаны отдельные случаи развития нефропатии минимальных изменений на фоне неопластических заболеваний, лечения нестероидными противовоспалительными препаратами и др.

Название болезни находится в явном противоречии с достаточно бурными клиническими проявлениями. Среди клинических вариантов при данном типе гломерулопатии преобладают протеинурическая и нефротическая форма. Частота встречаемости нефротической формы при нефропатии минимальных изменений наиболее высокая и уступает, вероятно, только фокально-сегментарному гломерулосклерозу [1,7]. При этом отёки часто носят выраженный характер, сопровождаются массивной протеинурией, резкой гипоальбуминемией, выраженной липидемией, гиповолемией [3]. Несмотря на скудность патологических изменений клубочков при световой микроскопии, в ряде случаев имеет место небольшое утолщение мезангия, незначительное увеличение его клеточности, неравномерное увеличение эпителиальных клеток.

Оптимальным методом лечения при нефропатии минимальных изменений считается кортикостероидная терапия, приводящая нередко к исчезновению отёков в течение одной недели. Несмотря на это болезнь может принимать рецидивирующее течение с развитием стероидной зависимости. Предотвращение подобных осложнений на наш взгляд лежит в проведении своевременной морфологической диагностики и выборе активной тактики лечения на начальных этапах заболевания.

В настоящем сообщении представляется наблюдение тяжелого течения нефропатии минимальных изменений у военнослужащего срочной службы.

Больной П. (22 лет) поступил в нефрологическое отделение 432 ГВКМЦ 9.08.06 г.

Из анамнеза установлено, что с октября 2005 г. отмечал частую зубную боль. В июле 2006 года в течение нескольких дней имела место припухлость десны, зубная боль усилилась. За медицинской помощью не обращался. С утра 1.08 заметил отечность стоп и голеней. Обратился за медицинской помощью 3.08 и в этот же день госпитализирован в медпункт части, где получал нестероидные противовоспалительные препараты. В связи с нарастанием отёков, ухудшением общего состояния 7.08 переведен в терапевтическое отделение 1134 ВГ. При осмотре врачом отделения состояние больного расценено как тяжелое. Отмечались отеки нижних конечностей и туловища, приглушенность тонов сердца, АД 120/60 мм рт. ст., ЧСС 48 в мин. В анализах крови от 7.08 выявлены: незначительный нейтрофильный лейкоцитоз с палочкоядерным сдвигом до 9%, увеличение СОЭ до 34 мм\час, снижение общего белка до 49 г\л, альбумина до 20.1 г/л, увеличение общего холестерина до 8.7 ммоль/л, креатинина до

120 мкмоль/л. В анализах мочи от 7.08 на фоне высокого удельного веса и скудного цитоза отмечались выраженная протеинурия до 16,5 г/л, гиалиновые цилиндры 0-1 в п/зр. Суточная протеинурия за 7.08 составила 12,1 грамм. В пробе Реберга за 8.07 клубочковая фильтрация сохранялась на уровне 94 мл/мин. При осмотре стоматологом выявлен хронический гранулематозный периодонтит 2.5 зуба, произведено его удаление. Больному выставлен диагноз: острый гломерулонефрит, нефротический вариант. Проводилось лечение: преднизолон в/в 120 мг/сут, гепарин п/к 30 000 ед/сут, эуфиллин в/в 2.4% 10 мл/сут, фуросемид 40 мг/сут, 5% альбумин 500 мл/сут, пенициллин в/м 6 млн. ед/сут. На фоне проводимой терапии удалось добиться относительной стабилизации состояния пациента, что позволило 9.08 провести его эвакуацию в 432 ГВКМЦ.

При поступлении в нефрологическое отделение больной предъявлял жалобы на выраженную общую слабость, ноющие боли в поясничной области. При осмотре масса тела 68 кг (до призыва в ВС РФ 61-62 кг), отечность подкожно-жировой клетчатки живота, поясничной области, конечностей. В легких имело место ослабление дыхания в нижних отделах. Тоны сердца звучные, ЧСС 52 в мин, АД 120/70 мм рт. ст. Печень выступала из под края реберной дуги на 2 см. Поколачивание по поясничной области болезненное с обеих сторон. В анализах крови от 10-11.08: СОЭ 28 мм/час, лейкоциты 10.3×10^9 л, нейтрофилы 87.5%, общий белок 52 г/л, калий 4.32 ммоль/л, холестерин 7.8 ммоль/л (хс-ЛПНП 5.77 ммоль/л), креатинин 89 мкмоль/л, КФК 482 Е/л. В анализах мочи от 10.08 белок 15 г/л, зернистые цилиндры, эритроциты 3-5 в п/зр, лейкоциты 2-4 в п/зр. Выставлен рабочий диагноз: острый гломерулонефрит, острый нефритический синдром. Больному начато лечение, включавшее пульс-терапию метипреднизолоном (3 пульса в/в по 1000 мг), преднизолон внутрь в дозе 40 мг, гепарин п/к 20 000 ед/сут, эуфиллин, фуросемид, цефотаксим (2 гр/сут в течение 5 дней). На фоне терапии отмечалась быстрая значимая положительная динамика: уменьшились общая слабость и отёки. Масса тела к 15.08 снизилась до 64 кг. Суточная протеинурия от 14.08 составила всего 330 мг. Пациент повторно осмотрен стоматологом, выявлен средний кариес 5-ти зубов, начата плановая санация.

Без видимых причин на фоне проводимого лечения 21.08 состояние больного ухудшилось. Протеинурия в течение 21-22.08 резко возросла до 48 г/л. Уровень холестерина в крови достиг 12,9 ммоль/л. Диагностическое предположение о наличии у пациента остро го гломерулонефрита было подвергнуто сомнению: на фоне активного течения процесса отсутствовала олигурия, уровень АД находился в пределах нормальных значений, протеинурия носила выраженный характер. В процессе обследования исключались вторичные нефропатии: амилоидная, криоглобулинемическая и др. Несмотря на высокую протеинурию, белок Бенс-Джонса в повторных анализах обнаружен не был. Протеинограмма мочи была неселективной с преобладанием альбуминурии, М-градиент не определялся. Протеинограмма крови отражала выраженную гипоальбуминемию, М-градиент также не выявлялся. Криоглобулины в крови не обнаружены. Антиядерные антитела класса Ig G не выявлены. Данные иммунологического обследования: анти-О-стрептолизин менее 200 МЕ/мл, отмечалось снижение фагоцитарной активности и лизосомально-катионной бактерицидности нейтрофилов, активация клеточного звена иммунитета с увеличением абсолютного количества Т-хелперов и В-лимфоцитов, незначитель-

ная гипоиммуноглобулинемия М.

В связи с выраженностью протеинурии и необходимостью уточнения диагноза 25.08 выполнена нефробиопсия. При световой микроскопии значимых изменений ткани почек, характерных для острого гломерулонефрита, не выявлено, микропрепараты дополнительно консультированы в клинкопатологоанатомическом бюро г.Минска (см. рис. 1). Заключение: картина болезни минимальных изменений. Электронная микроскопия биоптатов не проведена в связи с отсутствием технических возможностей.

После подтверждения гистологического диагноза больному продолжена активная патогенетическая терапия. Проведена дополнительная пульс-терапия метилпреднизолоном (в/в однократно 1000 мг) в сочетании с пульс-терапией циклофосфаном (2 пульса в/в 1000 мг), затем 200 мг в/м 1 раз в неделю, доза таблетированного преднизолона увеличена до 1 мг/кг. Проводились повторные трансфузии альбумина и свежезамороженной плазмы. На этом фоне с 28.08 белок в моче не определялся. К 11.09 нормализовались показатели общего белка и альбумина крови (67 и 39 г/л соответственно). Тем не менее, уровень холестерина длительное время оставался повышенным и к 3.10 составлял 6,6 ммоль/л. Больной выписан из отделения 4.10 в удовлетворительном состоянии.

Таким образом, представленное наблюдение демонстрирует случай тяжелого рецидивирующего течения нефропатии минимальных изменений у военнослужащего срочной службы. Отличительной особенностью рецидива являлось его возникновение на фоне проведения активной иммуносупрессивной терапии.

Заболевание у пациента, по нашему мнению, было спровоцировано длительно нелеченной одонтогенной инфекцией. Стрептококк, как этиологический фактор острого гломерулонефрита, в данном случае не имел патогенетического значения, что подтверждается низким уровнем антител к данному возбудителю. Патологическое воздействие одонтогенной инфекции проявилось в условиях дефекта неспецифической и несбалансированной гиперактивности специфической систем резистентности.

Достаточно типичное начало заболевания, тем не менее, вызвало диагностические трудности на первом этапе лечения. Это обусловлено несколькими причинами. Во-первых, данная форма нефропатии у взрослого контингента встречается нечасто. Во-вторых, классический острый гломерулонефрит и нефропатия минимальных изменений в своём дебюте имеют сходные клинические проявления, такие как острое начало, отёки и др. В-третьих, для установления правильного диагноза первостепенное значение имеет проведение морфологического исследования, что доступно только специализированным учреждениям. Тем не менее, уже в дебюте заболевания можно было заметить отличительные черты течения нефропатии минимальных изменений: отсутствие олигурии, нормальный уровень АД, наличие выраженного нефротического синдрома.

Основой диагноза послужило проведение пункционной биопсии почки. Следует отметить, что значительную роль в повышении качества и информативности пункци-

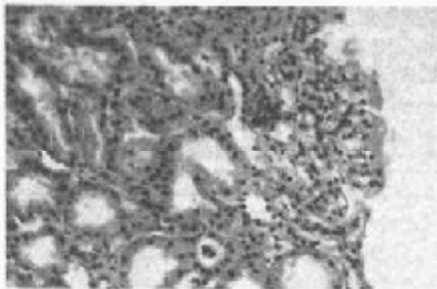


Рис. 1. Биоптат почки больного П. Незначительное сегментарное расширение мезангиального матрикса, незначительная мезангиальная пролиферация. Спайки с капсулой клубочка. Белковая зернистая и гиалиново-капельная дистрофия эпителия извитых канальцев. Окраска гематоксилином и эозином, ув. 40х10.

онного материала сыграло внедрение в практику в нашем лечебном учреждении метода автоматизированной системы гильотинной биопсии. Несмотря на выраженность клинических проявлений заболевания, изменения почечного биоптата оказались минимально выраженными, что является характерным для данной патологии. Наиболее значимые морфологические изменения имели место в канальцах. Это указывает на тяжесть заболевания и потенциальную опасность нарушения почечной функции, так как именно канальцы несут максимальную нагрузку по реабсорбции белка, проникнувшего в гломерулярное пространство.

Возникновение тяжелого рецидива заболевания на фоне проведения активной патогенетической терапии

является довольно редким феноменом. В нашем случае можно предположить, что этому могло способствовать неадекватное лечение на ранних этапах. Назначение преднизолона в/в в дозе 120 мг/сут является явно недостаточным для подавления активности иммунопатологического процесса. Тем не менее, имея точный морфологический диагноз, мы пошли на применение повторных пульсов метилпреднизолона в комбинации с циклофосфамидом, увеличили дозу таблетированного преднизолона. Это дало хороший клинический результат.

Выводы

1. Врачам воинских частей следует уделять пристальное внимание санации очагов хронической инфекции у военнослужащих.
2. При возникновении у военнослужащего картины развёрнутого нефротического синдрома необходима срочная эвакуация на этап специализированной медицинской помощи, который располагает возможностями морфологической диагностики.
3. Дифференциальная диагностика острого нефритического синдрома и нефропатии минимальных изменений на ранних этапах довольно сложна. Задержка в установлении окончательного диагноза может отрицательно сказаться на выборе оптимальной тактики лечения. Морфологическое исследование в значительной мере помогает в уточнении диагностических выводов.
4. При возникновении рецидива нефротического синдрома у пациента с нефропатией минимальных изменений продолжение активного патогенетического лечения с использованием высоких доз глюкокортикоидов и иммунодепрессантов может дать хороший клинический эффект.

Литература

1. Джаналиев, Б.Р., Варшавский В.А. Частота, динамика и клинические проявления морфологических форм первичной гломерулопатии//Нефрология. – 2001. – № 1. – С. 75 – 78.
2. Рябов, С.И. Нефрология. – С-Пб.: СпецЛит, 2000. – С. 127 – 133.
3. Тареева, И.Е. Нефрология. – М.: Медицина, 2000. – С. 239 – 241.
4. Brenner, B.M. Nephron adaptation to renal injury or ablation// Am. J. Physiol. – 1985. – Vol. 3. – № 2. – P. F324 – F327.
5. Faubert, P.E., Porush I.G. Chronic renal disease: frequency and prognosis// Am. J. Kidney Dis. – 1997. – Vol. 30. – P. 265 – 70.
6. Lagrue, G., Brannelec A., Niuadet P. et al. Transmission d'un syndrome nephrotique a deux nouveau-nés. Regression spontanée//La Presse Medicale. – 1991. – Vol. 20. – P. 255 – 57.
7. Lopes, A.A., Martinelli K.D. Nephrotic syndrome//Rev. Assoc. Med. Bras. – 1999. – Vol. 45. – P. 115 – 20.