

Ю. Б. Алешкевич¹, Н. С. Гаевский²

КЛИНИКА И ДИАГНОСТИКА КРИТИЧЕСКОГО СТЕНОЗА ПОЗВОНОЧНОГО КАНАЛА, ВОПРОСЫ ВОЕННО-ВРАЧЕБНОЙ ЭКСПЕРТИЗЫ ПРИЗЫВНИКОВ

ГУ «432 ордена Красной Звезды главный военный клинический медицинский центр Вооруженных Сил Республики Беларусь»¹,

ГУ «Центральная военно-врачебная комиссия Вооруженных Сил Республики Беларусь»²

В статье представлены этиология, патогенез, классификация, клиника критических стенозов позвоночного канала, освещены вопросы военно-врачебной экспертизы при указанном заболевании.

Ключевые слова: стеноз позвоночного канала, военно-врачебная экспертиза призывников.

Yu. B. Aleshkevich, N. S. Gajewski

CLINIC AND DIAGNOSTICS OF A CRITICAL STENOSIS OF THE VERTEBRAL CHANNEL, QUESTIONS OF MILITARY-MEDICAL EXAMINATION OF RECRUITS

Позвоночный канал (в некоторых литературных источниках используется термин «спинномозговой канал») – канал, ограниченный спереди телами позвонков и межпозвоноковыми дисками, сзади и с боков – дугами позвонков, суставами и связками. Содержимым позвоночного канала являются оболоч-

ки спинного мозга, межоболочечные пространства, спинной мозг и его корешки. Между спинным мозгом и стенками позвоночного канала расположено пространство, заполненное рыхлой жировой клетчаткой и спинномозговой жидкостью. Наличие этого пространства позволяет организму компенсировать

незначительное сужение позвоночного канала без развития неврологических осложнений. Однако прогрессирующее стенозирование позвоночного канала неизбежно приводит к компрессии спинного мозга и (или) нервных корешков, что сопровождается появлением неврологической симптоматики [1].

Стенозом позвоночного канала называется уменьшение его анатомических размеров, приводящее к деформации поперечного сечения, что обуславливает сдавление невральных и сосудистых структур (спинного мозга, его корешков, спинномозговых нервов и сосудов) [4].

В 1803 году Антуан Портал впервые сообщил о сужении позвоночного канала, вызванном патологическим искривлением позвоночного столба. Основной причиной искривлений были рахит и венерические заболевания. В одном из наблюдений этого исследователя просвет позвоночного канала был уменьшен вдвое. Особенно важным является отмеченное автором развитие у части больных слабости в ногах, мышечной атрофии и даже паралича нижних конечностей. С 1954 года Хенком Вербистом начата разработка данной темы. Он описал наблюдение четырех больных с узким позвоночным каналом на поясничном уровне, у которых проведение ламинэктомии привело к полному исчезновению жалоб. Автором внедрены понятия «абсолютный» и «относительный» стеноз, а также описан синдром «нейрогенной перемежающейся хромоты». С этого момента отмечается неуклонный рост интереса к данной проблеме, поиск новых методов лечения. Внедрение в широкую клиническую практику компьютерной томографии (далее – КТ) и магнитно-резонансной томографии (далее – МРТ) привело к значительному увеличению диагностируемости данной патологии [1].

По анатомическим критериям различают:

центральный стеноз – уменьшение расстояния от задней поверхности тела позвонка до ближайшей противоположной точки на дужке у основания остистого отростка, вызывающее стойкие неврологические нарушения. Центральный стеноз возникает за счет патологических процессов в анатомических структурах, формирующих позвоночный канал (в частности, межпозвонковых дисках, межпозвонковых суставах, желтой связке, задней продольной связке), в котором содержатся спинномозговой мешок с включенными в него нервными корешками;

латеральный стеноз – сужение корешкового канала и межпозвонкового отверстия, сопровождающееся стойкими неврологическими расстройствами. Основными причинами латерального стеноза являются: гипертрофия верхнего суставного отростка, врожденные особенности развития фасеточного сустава, остеофиты края тела позвонка, верхнего края межпозвонкового диска, остеофиты в месте прикрепления желтой связки, спондилолиз с гипертрофией суставной сумки фасеточного сустава [1];

узкий позвоночный канал – сужение позвоночного канала, не вызывающее само по себе неврологических нарушений, но усугубляющее течение грыж межпозвонковых дисков [4].

По этиологии различают:

врожденный (или идиопатический) стеноз – обусловлен анатомическими особенностями строения позвоночника у человека и проявляется: укорочением дуги позвонков, ахондроплазией (увеличение толщины дуги позвонка, укорочение ножки и уменьшение высоты тела позвонка), хрящевой и фиброзной диастематомиелией;

приобретенный стеноз. Основными причинами его возникновения являются: деформирующий спондилоартроз с гипертрофией межпозвонковых суставов и образованием краевых остеофитов, оссифицированные грыжи межпозвонковых дисков, гипертрофия и оссификация желтой связки, болезнь Форестье (диффузный идиопатический гиперостоз ревматоидной природы), болезнь Бехтерева, спондилолистез дегенеративно-дистрофического генеза, субарахноидальные спайки и (или) послеоперационные рубцы (после ламинэктомии, артротомии, спондилодеза), внедрение металлических конструкций в просвет позвоночного или радикулярного канала;

комбинированный стеноз – любое сочетание врожденного и приобретенного стеноза.

Патофизиологические механизмы, вызывающие развитие характерных жалоб при стенозе, обусловлены сочетанием трех групп факторов – повышение эпидурального давления, асептическое воспаление и ишемия. Возникновение каждого из них обусловлено хроническим сдавлением нервно-сосудистых структур позвоночного канала. За счет хронической компрессии возникает несоответствие кровотока к нервным структурам позвоночного канала. Уровень поступающей крови снижается и соответственно возникает ишемия нервного корешка (при латеральном стенозе) и спинного мозга (в нижнем поясничном отделе – конского хвоста) (при центральном). При комбинированном стенозе наблюдается сочетание ишемии как спинного мозга (или конского хвоста), так и нервного корешка. Отмечено, что явления ишемии вызывают процессы демиелинизации, образование спаек между мягкой и арachноидальной мозговыми оболочками, развитие интерстициального фиброза и рубцово-спаечного эпидурита. Потребность в кислороде возрастает при усилении биохимических процессов. Этим объясняется тот факт, что жалобы на боли в спине и (или) ногах, слабость при стенозе позвоночного канала возникают при ходьбе. Несоответствие объема нервно-сосудистых структур объему позвоночного канала вызывает повышение эпидурального давления и как следствие вызывает возникновение воспалительного процесса. Эпидуральное давление повышается при ходьбе, что вызывает продукцию эктопических нервных импульсов и проявляется возникновением болевых ощущений.

Особенностью патогенеза стеноза позвоночного канала является зависимость его объема от положения тела. Когда человек приседает, поясничный лордоз выпрямляется или кифозируется, суставные отростки расходятся, увеличивается просвет межпозвонкового отверстия, освобождая сдавленные кровеносные сосуды, что приводит к восстановлению нормального кровотока, а значит, и питания ишемизированных невральных элементов. При сгибании высота межпозвонкового отверстия увеличивается на 12%, при разгибании уменьшается на 15%. Этим объясняется характерная жалоба, которая состоит в регрессе боли вплоть до полного исчезновения при присаживании, нагибании.

Наиболее часто встречается поясничный стеноз (как правило, центральный), при котором пациенты предъявляют жалобы на боль, тяжесть и слабость в ногах и поясничной области, возникающие при ходьбе или длительном стоянии. После кратковременного отдыха эти симптомы, как правило, исчезают. Облегчение отмечается и при наклоне пациента вперед (симптом «тележки супермаркета»). После этого человек снова может пройти определенную дистанцию до появления болезненных ощущений. В положении сидя больной может выполнять любую работу (велотренажер, вождение автомобиля) без возникновения боли. Вышеуказанный симптомокомплекс получил название нейрогенной перемежающейся хромоты, по аналогии с перемежающейся хромотой при поражении магистральных артерий нижних конечностей. Нейрогенная перемежающаяся хромота является патогномичным симптомом, позволяющим еще до проведения дополнительных методов обследования предположить наличие стеноза позвоночного канала. В отличие от перемежающейся хромоты при стенозе, сосудистая клаудикация характеризуется типичными болями в икрах (крайне редко в бедрах и ягодицах), снижением периферической пульсации, отсутствием неврологической симптоматики, трофическими нарушениями.

При латеральном стенозе (сужение отверстия, через которое из позвоночника выходит нервный корешок) развивается клиническая картина корешкового болевого синдрома – появляется немеханическая лампасная боль в нижней конечности, в запущенных случаях присоединяется радикулопатия – возникают снижение чувствительности и парез мышц в зоне иннервации пораженного корешка [1].

Ряд авторов, подробно занимавшихся диагностикой стенозов позвоночного канала, в своих работах приводят статистику частоты встречаемости различных жалоб у больных:

люмбалгия (боль в пояснице) – 96%;

нейрогенная перемежающаяся хромота – 92% (хотя для граждан призывного возраста этот симптом менее актуален);

симптомы натяжения (Лассега, Вассермана и другие) – 75%;

нарушение чувствительности в ногах – 63%;
парезы в ногах – 59%;
ишиалгия (боль в ноге) – 54%;
гипотрофия мышц нижних конечностей – 43%;
нарушения чувствительности в аногенитальной зоне – 21%;
крампи икрожных мышц – 20%;
нарушение функции тазовых органов – 14% [2].

Диагноз стеноза позвоночного канала может быть установлен на основании сочетания клинических жалоб, данных физикального осмотра (пальпация регионов тела, в которых пациент испытывает боль, онемение, слабость, исследование сухожильных рефлексов, кожной чувствительности и мышечной силы) и результатов дополнительных методов исследования (рентгенография, МРТ и КТ позвоночника), указывающих на сужение просвета позвоночного канала.

Рентгенография (спондилография) позвоночника (обзорная и функциональная) – метод исследования, позволяющий визуализировать костные образования при помощи рентгеновских лучей. При стенозе позвоночного канала, обусловленного дегенеративными изменениями, при рентгенологическом исследовании могут быть выявлены такие признаки как уменьшение высоты межпозвонковой щели, остеофиты, гипертрофия фасеточных суставов, нестабильность позвоночно-двигательного сегмента при проведении функциональных проб (сгибание и разгибание). Спондилография позволяет выявить также переломы позвоночника, опухоли позвонков, некоторые инфекционные поражения позвоночника [1].

Основа диагностики центрального стеноза и узкого позвоночного канала – измерение срединно-сагитального диаметра позвоночного канала при КТ (МРТ) исследованиях (проводят на поперечных срезах от задней поверхности тела позвонка до передней поверхности дуги по средней линии в наиболее узкой части). Наиболее информативным диагностическим методом при стенозах позвоночного канала является КТ. Диагностическая ценность метода КТ сводится к верификации степени гипертрофии дугоотростчатых суставов и желтых связок и выявлению формы поперечного сечения позвоночного канала. Наиболее грубые варианты поясничного стеноза сопровождаются его деформацией по типу трилистника (рис. 1).

МРТ картина центрального стеноза позвоночного канала выявляет значительное уменьшение объема резервных субарахноидальных пространств (вплоть до их полного исчезновения) за счет гипертрофии анатомических образований заднего полукольца позвонков при простом стенозе и за счет комбинации этих изменений с протрузией или грыжей межпозвонкового диска при комбинированных формах заболевания. Вышеописанные изменения на МР-томограммах создают картину «четкообразной» деформации дурального мешка. Возможность обзора на МРТ сразу нескольких двигательных сегментов в сагитальном

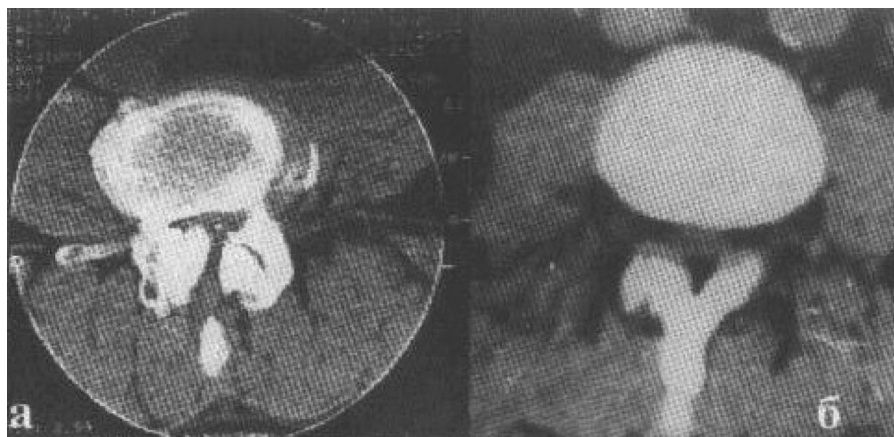


Рис. 1. КТ диагностика стенозов поясничного отдела позвоночного канала: а – гипертрофия дугоотростчатых суставов с деформацией позвоночного канала по типу трилистника; б – гипертрофия желтых связок

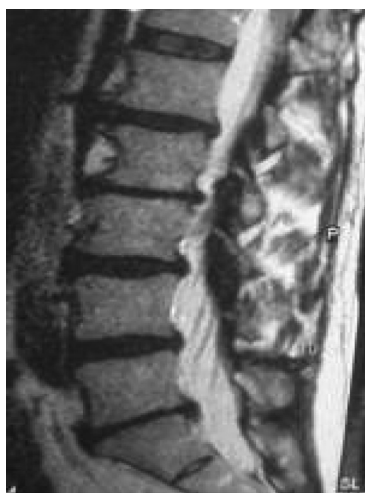

Рис. 2. МРТ центрального стеноза на уровне 1–3 поясничных позвонков

срезы делает этот метод особенно информативным (рис. 2) [4].

Медицинское освидетельствование призывников со стенозом позвоночного канала проводится по статье 66 графы I Расписания болезней Требованиям к состоянию здоровья граждан, утвержденных постановлением Министерства обороны Республики Беларусь и Министерства здравоохранения Республики Беларусь от 20 декабря 2010 г. № 51/170 (далее – Расписание болезней), в которой под критическим стенозом спинномозгового канала подразумевается сужение костных структур спинномозгового канала в сагиттальной плоскости менее 13 мм в шейном и грудном и менее 16 мм в поясничном отделах позвоночника. При этом категория годности призывников к военной службе определяется в зависимости от сопровождающихся клинических проявлений. К пункту «а» статьи 66 Расписания болезней относится критический стеноз спинномозгового канала, сопровождающийся грубыми проводниковыми или корешковыми расстройствами, призывники, освиде-

тествованные по указанному пункту, признаются негодными к военной службе с исключением с воинского учета. К пункту «б» статьи 66 Расписания болезней относится критический стеноз спинномозгового канала, сопровождающийся болевым синдромом и неврологическими расстройствами, призывники, освидетельствованные по указанному пункту, признаются негодными к военной службе в мирное время, ограничено годными к военной службе в военное время. Призывники, которым установлен критический стеноз спинномозгового канала, сопровождающийся вертеброгенной люмбагией (или люмбаишиалгией), или не сопровождающийся неврологическими расстройствами, освидетельствуются по пункту «г» статьи 66 Расписания болезней и признаются годными к военной службе с незначительными ограничениями [3].

Литература

1. Антипко, Л. Э. Стеноз позвоночного канала / Воронеж: ИПФ «Воронеж», 2001. С. 22, 272.
2. Зозуля, Ю. А., Слынько Е. И. Хирургическое вмешательство при стенозе поясничного отдела позвоночника. Хирургическое лечение нейрокомпрессионных пояснично-крестцовых болевых синдромов / К.: УИПК «ЕксОб», 2006. С. 213–236.
3. Инструкция об определении требований к состоянию здоровья граждан при приписке к призывным участкам, призыве на срочную военную службу, службу в резерве, военную службу офицеров запаса, военные и специальные сборы, поступлении на военную службу по контракту, в учреждение образования «Минское суворовское военное училище» и военные учебные заведения, военнослужащих, граждан, состоящих в запасе Вооруженных Сил Республики Беларусь, утвержденная постановлением Министерства обороны Республики Беларусь и Министерства здравоохранения Республики Беларусь от 20 декабря 2010 г. № 51/170.
4. Шанько, Ю. Г., Танин А. Л., Нестерук О. В. Диагностика и хирургическое лечение компрессионных форм поясничного остеохондроза / Минск: БелМАПО, 2010. С. 8, 30, 32, 33–35.

Поступила 1.05.2015 г.