

Е. В. Жук

КЛИНИЧЕСКАЯ ДИАГНОСТИКА ЛАТЕРАЛЬНОЙ НЕСТАБИЛЬНОСТИ НАДКОЛЕННИКА

УО «Белорусский государственный медицинский университет»

Настоящее исследование посвящено определению диагностической значимости различных физикальных методов клинической диагностики патологии бедренно-надколенникового сочленения. Приведены данные обследования 142 пациентов (средний возраст 16,6 лет) с острой патологией коленного сустава (травма в период не более, чем за 3 недели до обследования), которым была проведена МРТ данной локализации, выступившая в качестве «золотого стандарта» диагностики. С использованием четырехполюсных таблиц оценивалась диагностическая значимость симптомов «вилки» (чувствительность составила 87,0%, специфичность – 93,3%) и «предчувствия вывиха» (чувствительность – 73,9%, специфичность – 95,0%) в диагностике латеральной нестабильности надколенника. Комплексное применение указанных физикальных способов диагностики позволяет повысить ее эффективность до применения инструментальных методов.

Ключевые слова: физикальные методы диагностики, нестабильность надколенника.

Y. V. Zhuk

CLINICAL DIAGNOSTICS OF LATERAL PATELLAR INSTABILITY

The present study focuses on the diagnostic significance of different physical methods of clinical diagnosis of the pathology of patella-femoral joint. Data of 142 patients (mean age 16.6 years) with acute pathology of the knee (injury during the period of no more than 3 weeks prior to the survey) who underwent knee MRI («gold standard» in diagnostics) is presented. The diagnostic significance of «fork» (sensitivity was 87.0%, specificity – 93.3%) and apprehension (sensitivity – 73.9%, specificity – 95.0%) symptoms was evaluated. Application of different physical methods of diagnosis can improve its effectiveness before applying instrumental methods.

Key words: Physical methods of diagnosis, patellar instability.

Латеральная нестабильность надколенника – распространенная патология, встречающаяся с частотой до 50 случаев в год на 100 тыс. населения [4]. С учетом сложности и многофакторности системы стабилизации бедренно-надколенникового сочленения, для выявления наиболее патологически измененных ее элементов, требующих направленного терапевтического или хирургического воздействия, необходим тщательный и последовательный подход к проведению диагностических мероприятий.

Так, диагностику патологии бедренно-надколенникового сочленения следует начинать с расспроса пациента о жалобах, характере болевого синдрома, анамнезе заболевания. Основными жалобами пациентов с изолированным поражением бедренно-надколенникового сустава, помимо вывихов, являются фронтальные боли, чувство неустойчивости в коленном суставе, псевдоблокады коленного сустава, слабость и судороги в мышцах бедра и голени.

Физикальное обследование пациента, имеющего патологию бедренно-надколенникового сочленения, необходимо проводить в положениях стоя, сидя и лежа. Кроме того, необходимо выполнять как статическое (пассивное), так и динамическое (активное) обследование пациента. Так, в положении стоя необходимо оценить ось нижней конечности, величину угла квадрицепса (угол Q), положение надколенника (patella alta или patella infera, патологическая медиальная или латеральная ротация надколенника). В положении сидя необходимо обследовать мышцы, участвующие в движениях коленного сустава, сравнительно измерить окружность конечности на различных уровнях и выявить наличие гипотрофии, оценить траекторию движения надколенника при сгибании в коленном суставе. В положении лежа также необходимо обследовать сустав на предмет наличия выпота. Внимательно должны быть осмотрены перипателлярные мягкие ткани. Необходимо

тщательно пропальпировать латеральный и медиальный удерживатели, место прикрепления четырехглавой мышцы бедра к надколеннику, собственную связку надколенника. Также в положении лежа необходимо обследовать подвздошно-большеберцовый тракт. Для дальнейшей оценки плотности латерального удерживателя надколенника должен быть проведен тест ограничения поднятия латерального края, определена степень пассивной латерализации и медиализации надколенника (нормальной считается смещаемость надколенника в пределах одного-двух квадрантов [2]).

Важным элементом диагностики привычного вывиха надколенника является симптом предчувствия вывиха: при попытке пассивно сдвинуть надколенник пальцами наружу во время начала сгибания в коленном суставе у пациента может усилиться боль и/или появиться страх, предчувствие вывиха надколенника, что проявляется резкой обеспокоенностью пациента либо напряжением четырехглавой мышцы бедра. По данным Ahmad [1], чувствительность данного теста составляет до 100%, специфичность до 88,4%, точность до 94,1%.

Цель и задачи исследования – определить диагностическую значимость различных физикальных методов клинической диагностики патологии бедренно-надколенникового сочленения, повысить эффективность диагностики латеральной нестабильности надколенника.

Материалы и методы. Нами обследованы 142 пациента с острой травматолого-ортопедической патологией коленного сустава (имели в анамнезе факт травмы коленного сустава в период не более, чем за 3 недели до обследования), находившихся на стационарном лечении в УЗ «6 ГКБ», где им была проведена МРТ данной локализации. Магнитно-резонансная томография выступала в качестве «золотого стандарта», с которым и проводилось сравнение эффективности предлагаемого диагностического метода – выявления симптома «вилки».

Средний возраст (Me (25%–75%)) пациентов данной группы составил 16,6 (14,7–22,2) лет, юношей – 74 (52,1%) человека, девушек – 68 (47,9%), патология правого коленного сустава наблюдалась в 70 (49,3%) случаях, левого – у 72 (50,7%) пациентов.

Как было указано выше, клиническое обследование, включающее применение физикальных приемов диагностики в различных условиях функционирования коленного сустава (активно/пассивно, в положении стоя/сидя/лежа) должно быть первостепенным в выявлении патологии бедренно-надколенникового сочленения. При этом наряду с рутинным выявлением тех или иных симптомов, во внимание необходимо принимать данные анамнеза заболевания, а также субъективную характеристику патологии пациентом.

По данным Ahmad [1], важным элементом при осмотре пациентов с указанной патологией является выявление симптома предчувствия вывиха. Также, по нашим данным, патогномичным в раннем после получения травматического вывиха надколенника периоде является симптом «вилки». Он особенно полезен в случае самопроизвольного устранения вывиха до осмотра врача, когда первичная диагностика основывается на описании пациентом механизма травмы, наличия и самоустранения «блокады» сустава.

Выявление симптома «вилки» легко выполнимо и позволяет диагностировать повреждения медиальных стабилизирующих надколенник структур: пальпация производится разведенными 2 и 3 пальцами кисти, каждый из которых располагают по краям надколенника в области его верхнего полюса, затем движением кисти проводят смещение

пальцев дистально по направлению к нижнему полюсу вдоль краев надколенника. Симптом считается положительным при выявлении точки болезненности в области медиального стабилизирующего аппарата при отсутствии либо значительно меньшей болезненности по латеральному краю надколенника. В некоторых случаях боль распространяется по медиальной поверхности внутреннего мышелка бедра и имеет тянущий характер.

Патофизиологической основой данного симптома является тот факт, что при остром латеральном вывихе надколенника происходит повреждение медиальных стабилизирующих надколенник структур. Desio и соавт. [3] провели экспериментальное исследование с использованием трупных коленных суставов, в результате которого определили вклад различных стабилизирующих надколенник структур в сопротивление его латеральному смещению (в положении 20 градусов сгибания в коленном суставе, когда надколенник не фиксирован в межмышечковой борозде бедра). Так, по данным авторов, наиболее важная роль в обеспечении статического сопротивления латерализации надколенника принадлежит медиальной пателло-фemorальной связке – около 60% от общей величины, особенно в пределах первых градусов сгибания. При этом возможно также частичное или полное повреждение сухожилия медиальной широкой мышцы бедра, являющейся основным медиальным динамическим стабилизатором надколенника. В исследовании Sallay и соавт. [5], у 87% пациентов, перенесших первичный травматический вывих надколенника, при помощи МРТ был выявлен отрыв либо разрыв МПФС, причем частота повреждения данной структуры оказалась еще выше при дальнейшей ее хирургической ревизии (у 94% пациентов).

Мы выявляли наличие симптома «вилки» среди обследуемых пациентов для оценки диагностической значимости (определения чувствительности, специфичности, точности и прогностической ценности) указанного метода физикального обследования. Так, среди обследованных пациентов симптом «вилки» оказался положительным в 28 (19,7%) случаях. В качестве дополнительного метода оценивался также симптом «опасения вывиха» – его наличие было констатировано у 23 (16,2%) пациентов.

По данным МРТ, среди обследуемых пациентов оказалось 23 (16,2%) человека с повреждениями медиальных стабилизирующих надколенник структур. Отсутствие данных повреждений было констатировано у оставшихся 119 (83,8%) пациентов. Результаты выявления патологии представлены в таблице 1.

Таблица 1. Доминирующая патология коленного сустава у обследованных пациентов, диагностированная на основании данных МРТ (n = 142)

Патология	Частота выявления, абс. (отн.)
Повреждения менисков	34 (23,9%)
Разрывы коллатеральных и/или крестообразных связок	31 (21,8%)
Повреждения структур сустава не выявлены	24 (16,9%)
Повреждения медиальных стабилизирующих надколенник структур	23 (16,2%)
Внутрисуставные хондральные и остеохондральные повреждения	20 (14,1%)
Диффузные воспалительные явления	10 (7,0%)
Итого	142 (100,0%)

Сложность диагностики латеральной нестабильности надколенника, в особенности в случае самоустранения вывиха, подтверждается тем, что лишь 7 из 23 (30,4%) пациентов, у которых в последствии при помощи МРТ была выявлена латеральная нестабильность надколенника (на основании обнаружения повреждений медиальной поддерживающей надколенник связки, контузионных изменений медиальной фасетки надколенника, наружного мышечка бедренной кости, латеропозиции надколенника и др.), были госпитализированы с верным диагнозом. 7 (30,4%) пациентов были госпитализированы с предварительным диагнозом повреждения медиальной коллатеральной связки коленного сустава, 6 (26,1%) – по поводу повреждений менисков, 3 (13,0%) – по поводу посттравматического синовита. Распределение пациентов в зависимости от предварительного диагноза показано на рисунке 1.

Результаты. Для вычисления показателей диагностической значимости предлагаемого метода исследования полученные данные были собраны в четырехпольную таблицу (т.н. «Латинский квадрат», см. таблицу 2).

Нами были получены следующие показатели диагностической значимости выявления симптома «вилки» по сравнению с «золотым стандартом» – МРТ:

- Чувствительность (доля выявляемых пациентов с латеральной нестабильностью надколенника) = $D/(B+D) \times 100\% = 87,0\%$.
- Специфичность (количество отрицательных результатов среди пациентов, не имеющих латеральной нестабильности надколенника) = $A/(A+C) \times 100\% = 93,3\%$.
- Точность (диагностическая эффективность: доля правильных результатов теста, т.е. сумма истинно положительных и истинно отрицательных результатов, среди всех обследованных пациентов) = $(A+D)/(A+B+C+D) \times 100\% = 92,3\%$.
- Прогностическая ценность положительного результата (вероятность наличия острой нестабильности надколенника у пациента с положительным симптомом «вилки») = $D/(C+D) \times 100\% = 71,4\%$.
- Прогностическая ценность отрицательного результата (вероятность отсутствия острой нестабильности надколенника у пациента с отрицательным симптомом «вилки») = $A/(A+B) \times 100\% = 97,4\%$.
- Отношение правдоподобия (отношение вероятности получить положительный симптом у пациентов с острой нестабильностью надколенника к вероятности получить положительный симптом у пациентов без данной патологии) = $чувствительность/(1-специфичность) = 13,0$.

Таблица 2. Четырехпольная таблица («Латинский квадрат») для оценки диагностической значимости симптома «вилки»

Показатель	Отсутствие острого повреждения медиальных стабилизаторов надколенника	Наличие острого повреждения медиальных стабилизаторов надколенника	Всего
Отрицательный симптом «вилки»	A 111	B 3	A+B 114
Положительный симптом «вилки»	C 8	D 20	C+D 28
Всего	A+C 119	B+D 23	142

Полученные данные говорят о высокой диагностической значимости простого в исполнении и предлагаемого к широкому внедрению для выявления латеральной нестабильности надколенника симптома «вилки».

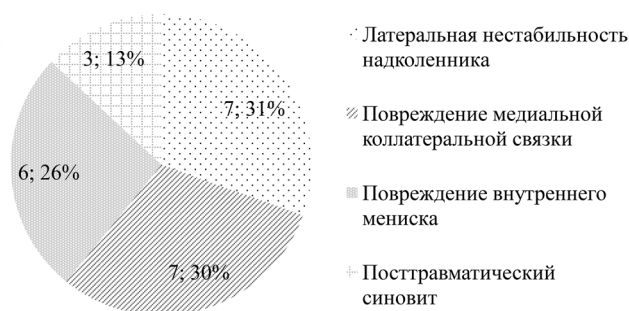


Рис. 1. Распределение пациентов с подтвержденной при помощи МРТ латеральной нестабильностью надколенника в зависимости от предварительного диагноза

Необходимо отметить, что симптом «предчувствия вывиха», наличие которого также оценивалось (см. таблицу 3), показал меньше ложноположительных (6 против 8), однако больше ложноотрицательных (6 против 3) результатов в исследуемой группе.

Таблица 3. Четырехпольная таблица («Латинский квадрат») для оценки диагностической значимости симптома «предчувствия вывиха»

Показатель	Отсутствие острого повреждения медиальных стабилизаторов надколенника	Наличие острого повреждения медиальных стабилизаторов надколенника	Всего
Отрицательный симптом «предчувствия вывиха»	A 113	B 6	A+B 119
Положительный симптом «предчувствия вывиха»	C 6	D 17	C+D 23
Всего	A+C 119	B+D 23	142

Чувствительность симптома «предчувствия вывиха», по нашим данным, составила 73,9%, специфичность – 95,0%, точность – 91,5%, прогностическая ценность положительного результата 73,9%, прогностическая ценность отрицательного результата 95,0%, отношение правдоподобия – 14,8.

Таким образом, лишь комплексное применение физических способов диагностики с выявлением указанных симптомов у пациентов с подозрением на наличие повреждений элементов бедренно-надколенникового сочленения позволяет повысить эффективность диагностики, сформировать более полное видение патологии и, соответственно, принять решение о применении того или иного метода лечения.

Литература

1. Ahmad, C. S., McCarthy M., Gomez J. A., et al. The moving patellar apprehension test for lateral patellar instability. Am J Sports Med 2009;37: p. 791–796.
2. Arendt, E. A., Fithian D. C., Cohen E. Current concepts of lateral patella dislocation. Clin Sports Med 2002; 21: p. 499–519.
3. Desio, S. M., Burks R. T., Bachus K. N. Soft tissue restraints to lateral patellar translation in the human knee. Am J Sports Med. 1998 Jan-Feb;26(1): p. 59–65.
4. Fithian, D. C., Paxton E. W., Stone M. L., et al. Epidemiology and natural history of acute patellar dislocation. Am J Sports Med. 2004;32: p. 1114–1121.
5. Sallay, P. I., Poggi J., Speer K. P., et al. Acute dislocation of the patella: a correlative pathoanatomic study. Am J Sports Med 1996;24: p. 52–60.

Поступила 2.09.2015 г.