

**МИНИСТЕРСТВО ЗДРАВООХРАНЕНИЯ РЕСПУБЛИКИ БЕЛАРУСЬ
ГОСУДАРСТВЕННОЕ УЧРЕЖДЕНИЕ
«РЕСПУБЛИКАНСКИЙ НАУЧНО-ПРАКТИЧЕСКИЙ ЦЕНТР
НЕВРОЛОГИИ И НЕЙРОХИРУРГИИ»**

УДК 616.831.9-008.811.5-07-089

Станкевич
Сергей Казимирович

**ДИАГНОСТИКА И ЭНДОСКОПИЧЕСКАЯ ХИРУРГИЯ БАЗАЛЬНОЙ
ЛИКВОРЕИ**

Автореферат диссертации
на соискание учёной степени
кандидата медицинских наук
по специальности 14.01.18 – нейрохирургия

Минск, 2016

Работа выполнена в Государственном учреждении образования «Белорусская медицинская академия последипломного образования»

Научный руководитель: **Шанько Юрий Георгиевич**, доктор медицинских наук, профессор, заместитель директора по научной работе государственного учреждения «Республиканский научно-практический центр неврологии и нейрохирургии» Министерства здравоохранения Республики Беларусь.

Официальные оппоненты: **Макаревич Сергей Валентинович**, доктор медицинских наук, доцент, заведующий нейрохирургическим спинальным отделением №1 государственного учреждения «Республиканский научно-практический центр травматологии и ортопедии» Министерства здравоохранения Республики Беларусь.

Ошарин Виталий Вячеславович, кандидат медицинских наук, главный специалист отдела лечебно-профилактической помощи управления здравоохранения Минского облисполкома

Оппонирующая организация: Учреждение образования «Витебский государственный ордена Дружбы народов медицинский университет»

Защита состоится 10 июня 2016 г. в 14⁰⁰ на заседании совета по защите диссертаций Д 03.10.01 при государственном учреждении «Республиканский научно-практический центр неврологии и нейрохирургии» по адресу: 220114, г. Минск, ул. Ф. Скорины, 24, тел. +37517 2671695, e-mail: ninh@mail.ru

С диссертацией можно ознакомиться в библиотеке государственного учреждения «Республиканский научно-практический центр неврологии и нейрохирургии» Министерства здравоохранения Республики Беларусь.

Автореферат разослан «___» мая 2016 года.

Ученый секретарь
совета по защите диссертаций
доктор медицинских наук, профессор

Е.А. Короткевич

ВВЕДЕНИЕ

Базальная ликворея (БЛ) – это истечение спинномозговой жидкости из полости носа или уха различной этиологии вследствие наличия патологического сообщения ликворных пространств с окружающей средой. Первые упоминания о ликворее датируются II в. н. э. и связаны с именем Римского медика Галена (Galen) (цит. по S.C. Thomson, 1899). Первые сообщения в отечественной литературе о единичных случаях БЛ появились в середине XX века [Белов А. И., 2001; Головашенко Н. В., 1973].

По этиологии различают БЛ посттравматическую, ятрогенную и спонтанную. Посттравматическая БЛ развивается вследствие травматического повреждения костей основания черепа и твёрдой мозговой оболочки при нарушении герметичности субарахноидального пространства [Бова Е. А., 1970; Бурунсус В. Д., 1985; Лебедев В. В., 2000; Охлопков В. А., 2002; Algin, O., 2009; Rajeswaran R. A., 2006]. Ятрогенная (послеоперационная) ликворея развивается вследствие хирургических вмешательств по удалению краниобазальных опухолей, аденом гипофиза и других новообразований основания черепа и околоносовых пазух [Капитанов Д. Н., 2009; Kelley N. F., 1996; Lanza D. C., 1996; Stankiewicz J. A., 1991; Di Rosso F., 2010]. Спонтанная БЛ – патологическое истечение ликвора, не связанное с хирургическими вмешательствами или черепно-мозговой травмой [Shetty P.G., 2000; Gacek R. R., 1999]. Патогенез ее очень сложен и разнообразен и в большей степени обусловлен сочетанием нескольких факторов [Насонов Е. Л., 1998; Chaplin J. M., 1999].

Продолжающаяся БЛ, несмотря на применение антибактериальных препаратов широкого спектра действия, приводит к развитию гнойного менингоэнцефалита у 10–25% пациентов [Моисеев В. С., 1996; Охлопков В. А., 1996; Eljamel M. S., 1993; Lanza D. C., 1996; Porter M. J., 1992]. Также могут возникнуть другие осложнения, такие как пневмоцефалия, внутримозговые абсцессы, атрофический процесс головного мозга, пневмония [Охлопков В. А., 1996; Porter M. J., 1992], которые могут привести не только к инвалидизации, но и к летальному исходу. Кроме того, постоянное выделение жидкости из носа приводит к ухудшению качества жизни пациента и резко снижает его трудоспособность.

Учитывая, что заболевание наблюдается преимущественно у лиц молодого и фертильного возраста, и нередко приводит к развитию многочисленных осложнений, ранняя диагностика и эффективное хирургическое лечение БЛ является актуальной медико-социальной проблемой, решение которой должно осуществляться в рамках Национальной программы демографической безопасности Республики Беларусь.

Внедрение в медицинскую практику новых методов лабораторной диагностики и спиральной компьютерной томографии головного мозга позволяет проводить более раннюю диагностику БЛ, в том числе на стадии скрытой её формы [Годков И. М., 2013; Капитанов Д. Н., 1999; Сирко А. Г.,

2013; Потапов А. А., 2012]. Однако в настоящее время отсутствует единый алгоритм диагностики БЛ. Применение современных микронеурохирургических технологий позволило значительно улучшить результаты хирургического лечения БЛ [Лопатин А. С., 2002]. В последние годы все большую актуальность приобретают эндоскопические методы, основными преимуществами которых являются малая инвазивность, хорошая освещенность и экспозиция операционного поля, что обуславливает минимизацию операционной травмы [Гофман В. Р., 2012; Капитанов Д. Н., 2003; Магомедов М. М., 2006; Кутин М. А., 2012; Калинин П. Л., 2008; Пыхтеев А. В., 2013; Carrabianca P., 2003; Zanation A. M., 2009].

В современной литературе отсутствует единство во взглядах на тактику оперативного лечения БЛ и выбор хирургической методики. До настоящего времени не разработан оптимальный алгоритм использования эндоскопических технологий в хирургии БЛ, существует проблема пластики ликворных фистул турецкого седла и основания черепа в передней черепной ямке после хирургического вмешательства. Современные научные публикации зачастую имеют противоречивый характер [Охлопков В. А., 2002; Калинин П. Л., 2008; Кадашев Б. А., 2008]. Это обстоятельство определяет необходимость поиска новых, более эффективных методов диагностики и хирургического лечения пациентов с БЛ.

ОБЩАЯ ХАРАКТЕРИСТИКА РАБОТЫ

Связь работы с крупными научными темами

Тема диссертации соответствует пункту 4.2 Перечня приоритетных направлений фундаментальных и прикладных научных исследований Республики Беларусь на 2011–2015 годы, утвержденного постановлением Совета Министров Республики Беларусь от 19.04.2010 г. № 585 «Новые технологии профилактики, диагностики, лечения и реабилитации сердечно-сосудистых, онкологических и других социально значимых заболеваний».

Диссертационное исследование выполнялось в рамках государственной программы научных исследований «Фундаментальная и прикладная медицина и фармация» по теме «Разработать методы эндоскопической хирургии и послеоперационного ведения пациентов с соматоаденомами гипофиза» (2011–2013 гг., номер государственной регистрации 20111257 от 07.06.2011 г.).

Цель и задачи исследования

Цель исследования: повышение качества диагностики и эффективности хирургического лечения пациентов с базальными ликвореями на основе применения эндоскопических методов проведения оперативных вмешательств.

Задачи исследования:

1. Разработать оптимальную тактику предоперационной диагностики базальной ликвореи.

2. Оценить эффективность транскраниального микрохирургического и эндоскопических трансназального и транскраниального методов лечения базальной ликвореи по частоте развития рецидивов и осложнений.

3. Разработать новые эффективные методики эндоскопической пластики ликворных фистул основания черепа.

4. На основе статистического анализа дать сравнительную оценку эффективности разработанных хирургических методов лечения базальной ликвореи по частоте осложнений и длительности послеоперационного лечения.

Научная новизна

Впервые оптимизированы методы обследования и разработан алгоритм диагностики БЛ, включающий неврологическое, оториноларингологическое и нейроофтальмологическое обследование, анализ назального (ушного) отделяемого и СМЖ на сахар и цитологический состав, краниография, нейровизуализация (МРТ, СКТ, двухэнергетическая СКТ-цистернография), радиоизотопная скintiграфия (при скрытой форме ликвореи). Разработан и внедрён в клиническую практику новый метод диагностики БЛ – двухэнергетическая СКТ-цистернография методом цветного картирования.

Разработаны новые технологии оперативного лечения БЛ с использованием эндоскопических методов, в том числе транскраниальный эндоскопический метод хирургического лечения базальной ликвореи. Новизна подтверждена утвержденной инструкцией по применению «Метод эндоскопического хирургического лечения и послеоперационного ведения пациентов с назальной ликвореей»; регистрационный №020-0214 от 06.07.2014 г.

Впервые установлено, что эндоскопические методы хирургического лечения БЛ сопоставимы по эффективности с традиционным транскраниальным микрохирургическим методом, но обладают значительно более низкой инвазивностью, достоверно снижают частоту и количество хирургических осложнений ($P_{U\text{-критерий Манна-Уитни}}=0,00001$), а также снижают длительность стационарного лечения ($P_{t\text{-критерий Стьюдента}}=0,027$).

Разработаны и внедрены в клиническую практику новые методики пластики базальных ликворных фистул, что позволило увеличить эффективность хирургического лечения и обеспечить снижение количества рецидивов ($P_{\chi^2}=0,0024$). Новизна разработанных способов подтверждается тремя патентами Республики Беларусь (№17862, №17863, №18311).

Положения, выносимые на защиту:

1. Применение разработанного алгоритма комплексной диагностики базальной ликвореи позволяет локализовать источник ликвореи в более ранние сроки, что способствует снижению риска развития менингоэнцефалита и других осложнений ликвореи, а также уменьшает длительность дооперационного периода ($P_{t\text{-критерий Стьюдента}}=0,034$).

2. Использование эндоскопических методов хирургического лечения базальных ликворей приводит к достоверному снижению частоты развития послеоперационных хирургических осложнений по сравнению с применением стандартного транскраниального микрохирургического метода ($P_{\chi^2}=0,001$) при одинаковой эффективности обоих методов ($p_{\chi^2}=0,298$).

3. Разработанные новые методики пластики ликворных фистул основания черепа при базальной ликворее позволяют достоверно сократить частоту рецидивов ($P_{\chi^2}=0,0024$).

4. Разработка и внедрение в практическое здравоохранение эндоскопических методов хирургического лечения базальной ликвореи приводит к снижению продолжительности стационарного лечения ($P_{U-критерий}$ Манна-Уитни $=0,00001$).

Личный вклад соискателя учёной степени

Все разделы диссертации выполнены автором самостоятельно на базе кафедры неврологии и нейрохирургии ГУО «БелМАПО», в нейрохирургических отделениях ГУ «РНПЦ неврологии и нейрохирургии», УЗ «5-я ГКБ» и УЗ «ГК БСПМ» г.Минска. Аспирант принимал личное участие в разработке новых методов диагностики и лечения, курации пациентов, сведения о которых вошли в диссертационную работу. Большинство хирургических вмешательств соискателем выполнено самостоятельно (43 операции – 59%), а в остальных он принимал участие в качестве ассистента. На основе полученного первичного материала аспирантом сформированы регистрационные таблицы, статистически обработан весь информационный массив, написаны, оформлены и подготовлены к печати публикации, все разделы диссертации и автореферата. Интерпретация полученных данных, формулировка основных научных результатов диссертации и рекомендаций по их практическому использованию проведены совместно с научным руководителем.

Аспирант совместно с д.м.н., профессором Ю.Г. Шанько, ассистентом кафедры неврологии и нейрохирургии БелМАПО В.А. Журавлёвым, сотрудниками РНПЦ неврологии и нейрохирургии: к.м.н., зав. нейрохирургическим отделением №1 В.А. Смяновичем, зав. отделением лучевой диагностики А.И. Антоненко, врачом отделения лучевой диагностики С.А. Антоненко, научным сотрудником нейрохирургического отдела А.И. Чухонским принял участие в разработке инструкции «Метод эндоскопического хирургического лечения и послеоперационного ведения пациентов с назальной ликвореей», утверждена Министерством здравоохранения Республики Беларусь № 020-0214 от 06.07.2014 г. (личный вклад 50%). Аспирант совместно с д.м.н., профессором Ю.Г. Шанько, к.м.н., зав. нейрохирургическим отделением №1 РНПЦ неврологии и нейрохирургии В.А. Смяновичем, ассистентом кафедры неврологии и нейрохирургии БелМАПО В.А. Журавлёвым принял участие в разработке патентов на изобретения №17862 «Способ эндоскопической трансназальной пластики ликворного свища при наличии дефекта основания черепа»,

№17863 «Способ эндоскопической трансназальной пластики костного дефекта дна турецкого седла», №18311 «Способ эндоскопической трансназальной пластики костного дефекта дна турецкого седла после оперативного вмешательства в sellarной области» (личный вклад 40%). Аспирант совместно с академиком НАНБ А.Ф. Смяновичем, д.м.н., профессором Ю.Г. Шанько, к.м.н., зав. нейрохирургическим отделением №1 РНПЦ неврологии и нейрохирургии В.А. Смяновичем, ассистентом кафедры неврологии и нейрохирургии БелМАПО В.А. Журавлёвым, врачом нейрохирургического отделения №2 РНПЦ неврологии и нейрохирургии А.М. Рубаховым, врачами 5-ой ГКБ г. Минска В.А. Мисниковой, С.В. Жуковской проводили окончательное редактирование публикаций (личный вклад 75%).

Апробация диссертации и информация об использовании ее результатов

Материалы диссертационного исследования были доложены на следующих научных съездах и конференциях: 9-ая Республиканская конференция с международным участием по неврологии и нейрохирургии для молодых специалистов «Современные проблемы диагностики и лечения заболеваний нервной системы» (Брест, 2010 г.); Республиканская научно-практическая конференция «Актуальные вопросы специализированной медицинской помощи, новые направления в медицине», посвящённая 50-летию УЗ «4-ая городская клиническая больница им. Н.Е. Савченко» (Минск, 2010 г.); IX Всероссийская научно-практическая конференция «Поленовские чтения» (Санкт-Петербург, 2010 г.); Республиканская научно-практическая конференция «Новые лечебные и диагностические технологии в неврологии и нейрохирургии» (Минск 2010 г.); X Всероссийская научно-практическая конференция «Поленовские чтения» (Санкт-Петербург, 2011 г.); Республиканская конференция с международным участием «Актуальные вопросы клинической неврологии и нейрохирургии», посвящённая 50-летию кафедры неврологии Гродненского государственного медицинского университета (Гродно, 2011 г.); XI Всероссийская научно-практическая конференция «Поленовские чтения» (Санкт-Петербург, 2012 г.); Сибирский международный нейрохирургический форум, (Новосибирск, 2012 г.); 11-ая республиканская научно-практическая конференция для молодых специалистов (Бобруйск, 2012 г.); X Республиканская конференции по неврологии и нейрохирургии для молодых специалистов «Достижения неврологии и нейрохирургии» (Речица, 2013 г.); XII республиканская научно-практическая конференция «Актуальные вопросы неврологии и нейрохирургии», (Витебск, 2013 г.); V съезд нейрохирургов Украины (Ужгород, 2013 г.); XII Всероссийская научно-практическая конференция «Поленовские чтения» (Санкт-Петербург, 2013 г.); XIII Всероссийская научно-практическая конференция «Поленовские чтения» (Санкт-Петербург, 2014 г.); Международная научно-практическая конференция «Мультидисциплинарный подход в эндоскопической диагностике и лечении

опухолей головы и шеи» (Минск, 2014 г.); Республиканская научно-практическая конференция с международным участием «Современные проблемы диагностики и лечения неврологических заболеваний» (Минск, 2014 г.); научные сессии и заседания Ученого Совета РНПЦ неврологии и нейрохирургии МЗ Республики Беларусь и БелМАПО (2010–2014 гг.).

Результатом диссертационной работы является инструкция на метод «Метод эндоскопического хирургического лечения и послеоперационного ведения пациентов с назальной ликвореей», утверждена Министерством здравоохранения Республики Беларусь № 020-0214 от 06.07.2014 г.

Практические рекомендации диссертации реализуются в ЛПУ Республики Беларусь, что подтверждается 4 актами о внедрении результатов научного исследования в лечебный процесс нейрохирургических отделений 5-ой ГКБ г. Минска, РНПЦ неврологии и нейрохирургии.

Опубликованность результатов диссертации

По теме диссертации опубликовано 37 печатных работ, в том числе статей в изданиях, входящих в перечень научных изданий, рекомендованных ВАК Республики Беларусь для опубликования результатов диссертационных исследований, – 10, материалов съездов и конференций – 23. 2 статьи написаны без соавторов. Объем опубликованных материалов составил 5,7 авторского листа, в том числе в изданиях, входящих в перечень научных изданий Республики Беларусь для опубликования результатов диссертационных исследований, – 4,5 авторского листа. Получено 3 патента Республики Беларусь. Утверждена Министерством здравоохранения Республики Беларусь инструкция на метод «Метод эндоскопического хирургического лечения и послеоперационного ведения пациентов с назальной ликвореей» № 020-0214 от 06.07.2014 г.

Структура и объем диссертации

Диссертация изложена на 101 страницах машинописного текста и включает титульный лист, оглавление, перечень условных обозначений, введение, общую характеристику работы, основную часть, состоящую из 5 глав (глава 1 – Аналитический обзор литературы; глава 2 – Материалы и методы исследования; глава 3 – Клиника и диагностика базальных ликворей; глава 4 – Хирургическое лечение базальных ликворей; глава 5 – Анализ результатов хирургического лечения базальных ликворей), заключение и библиографический список, насчитывающий 338 литературных источника, в том числе 301 использованных источников и 37 публикаций соискателя, а также 9 приложений. Работа содержит 10 таблиц и 52 рисунка. Логика построения диссертационной работы обусловлена темой и методологией исследования.

ОСНОВНОЕ СОДЕРЖАНИЕ РАБОТЫ МАТЕРИАЛЫ И МЕТОДЫ ИССЛЕДОВАНИЯ

В исследование были включены пациенты с клинически, интраскопически и лабораторно диагностированными назальными и ушными

ликвореями различной этиологии, которым было выполнена первичная хирургическая пластика ликворной фистулы. Всего было обследовано 73 пациента. Основную группу (40 чел, 54,8%) составили пациенты, оперированные эндоскопическими методами: трансназальным – 29 (72,5%) и транскраниальным – 11 (27,5%). Группу контроля (33 чел, 45,2%) составили пациенты, оперированные транскраниальным микрохирургическим методом. Группы статистически не отличаются по возрасту ($P_{Mann - Whitney U-test}=0,244$), полу ($P_{\chi^2}=0,215$) и продолжительности ликвореи ($P_{Mann - Whitney U-test}=0,943$).

Методы обследования пациентов с базальными ликвореями

Предоперационная диагностика БЛ основывалась на комплексной оценке жалоб пациента, анамнеза заболевания, данных общеклинического, неврологического, оториноларингологического, нейроофтальмологического обследований, обзорной рентгенографии черепа, лабораторных и интраскопических методов исследования: СКТ-цистернографии головы, радиоизотопной сцинтиграфии, МРТ головы.

Биохимическое исследование назального (ушного) отделяемого было выполнено 41 (56,2%) пациенту. Ликворею подтверждало наличие глюкозы в отделяемом с уровнем 2,3-4,0 ммоль/л.

Основным методом верификации ликворной фистулы являлась СКТ-цистернография головы. Первичные исследования до оперативного лечения были выполнены 73 (100%) пациентам. С 2012 г. на базе РНПЦ неврологии и нейрохирургии применяется двухэнергетическая (140 кВ и 80 кВ) СКТ-цистернографию методом цветного картирования на аппарате СКТ Discovery HD 750 (GE Healthcare, США), которая позволяет проводить дифференциацию йод-содержащего контраста (омнипак, визипак 320), окрашиваемого в другой цвет. До операции стандартная СКТ-цистернографическая диагностика ликвореи проведена 38 (52,1%) пациентам, из которых у 29 (76,3%) локализация источника ликвореи была установлена, и у 9 (23,7%) не установлена. Двухэнергетической СКТ-цистернографией методом цветного картирования ликворная фистула была локализована у 35 (47,9%) пациентов, в том числе у всех 9 чел., у которых она не была выявлена стандартной СКТ-цистернографией. Чувствительность метода составила 94,1%, специфичность – 100%, точность – 96,42%.

Радиоизотопная сцинтиграфия выполнялась пациентам с подозрением на БЛ при отсутствии ее достоверного подтверждения по данным СКТ-цистернографии до внедрения метода цветного картирования. Также она выполнялась для контроля остаточной ликвореи в послеоперационном периоде. Было выполнено 46 обследований 27 (37,0%) пациентам.

МРТ произведена 15 (20,5%) пациентам с подозрением на наличие мозговой грыжи или опухолевого процесса.

КЛИНИКА И ДИАГНОСТИКА БАЗАЛЬНЫХ ЛИКВОРЕЙ

Жалобы и анамнез заболевания. Основная жалоба пациентов – это постоянное или периодическое истечение бесцветной прозрачной жидкости

из одного либо обоих носовых ходов или из наружного слухового прохода, усиливавшейся при наклонах вперёд или при натуживании. Выделения из носа или уха были у 69 (94,5%) пациентов, у 1 (1,4%) были выделения по задней стенке глотки, 3 (4,1%) чел. выделения не беспокоили. Правосторонняя (36,9%) и левосторонняя (46,6%) ликворея встречалась, практически, с одинаковой частотой, двусторонняя БЛ наблюдалась у 10 (13,7%) пациентов. Пациенты также жаловались на головную боль, головокружение, снижение обоняния. 23 (31,5%) пациента отмечали в анамнезе перенесённую ЧМТ, у 21 (28,8%) выполнялось хирургическое вмешательство на основании черепа, ОНП или полости носа. Перенесенные менингиты отмечены у 35 (47,9%) пациентов.

Алгоритм диагностики базальной ликвореи. Нами был разработан алгоритм диагностики БЛ (рисунок 1).

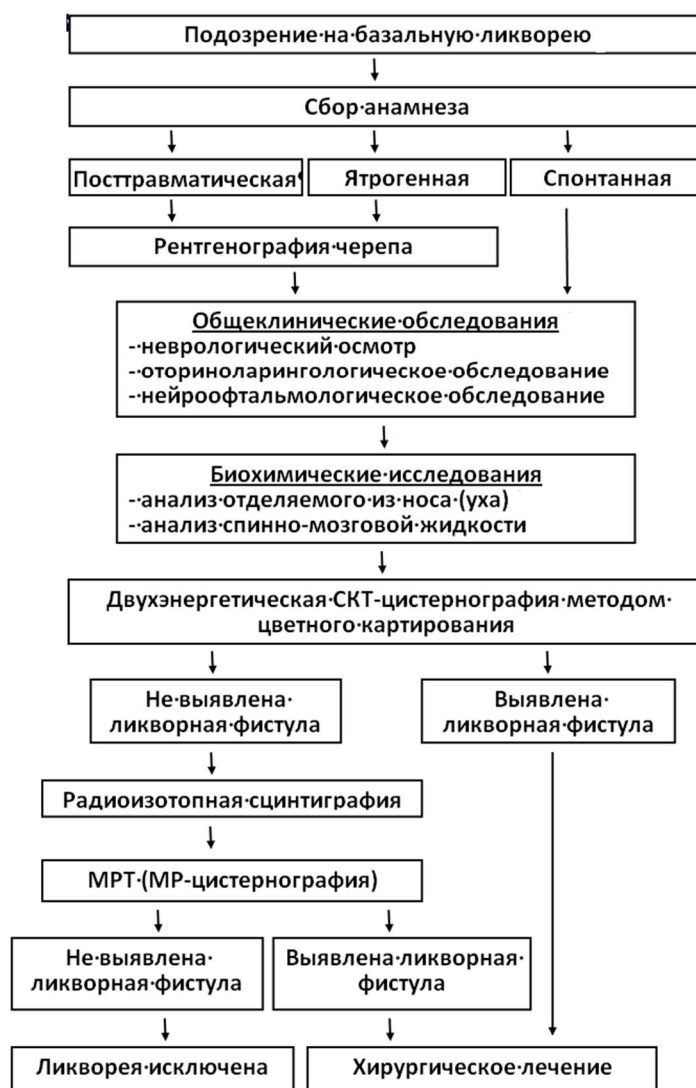


Рисунок 1. – Алгоритм диагностики базальной ликвореи

При подозрении на БЛ (жалобы на истечение прозрачной жидкости из носа или уха и др.) устанавливалась предположительная этиологическая форма БЛ (посттравматическая, ятрогенная или спонтанная). Проводились неврологический осмотр, оториноларингологическое и нейроофтальмологи-

ческое обследование. Биохимические исследования отделяемого из носа (уха) и СМЖ проводились для верификации БЛ и исключения острых воспалительных процессов. При посттравматической и ятрогенной БЛ выполнялась обзорная рентгенография черепа для уточнения характера костно-травматических повреждений. При спонтанной БЛ рентгенография черепа была не информативна. После этого выполнялась двухэнергетическая СКТ-цистернография методом цветного картирования для визуализации ликворной фистулы. При ее выявлении устанавливались показания к хирургическому лечению. Если ликворная фистула не выявлялась, проводилась радиоизотопная сцинтиграфия для подтверждения или исключения БЛ. При выявлении признаков БЛ проводилась МРТ (МР-цистернография) для дополнительной верификации ликворной фистулы. При подтверждении диагноза БЛ устанавливались показания к операции.

Этот алгоритм был применён у 33 (45,2%) пациентов с подозрением на наличие БЛ. Во всех случаях ликворея была подтверждена и верифицирована локализация ликворной фистулы.

ХИРУРГИЧЕСКОЕ ЛЕЧЕНИЕ БАЗАЛЬНОЙ ЛИКВОРЕИ

Хирургические вмешательства при БЛ проводились транскраниальным микрохирургическим и эндоскопическим (трансназальным или транскраниальным) методами. Все оперативные вмешательства выполнялись под общим эндотрахеальным наркозом с установкой люмбального дренажа. Производился забор аутооттрансплантата (свободный фасциальный, мышечный, жировой лоскут) для выполнения пластики ликворной фистулы. Вид и размеры аутооттрансплантата зависели от размеров и локализации фистулы. Для снижения травматичности отведения лобной доли и других манипуляций производилось выведение ликвора по люмбальному дренажу в объеме до 50,0-80,0 мл.

Транскраниальные микрохирургические вмешательства выполнялись с использованием операционных микроскопов Karl Zeiss, Leica (Германия) с системами видеомониторинга и микрохирургического инструментария. Размер трепанационного окна при этом составлял около 5,0×6,0 см.

Эндоскопические вмешательства выполнялись эндоскопическим оборудованием Carl Storz (Германия) с системой видеорегистрации, эндоскопами диаметром 2,9 мм с углом обзора 0°, 30°, 45°, специальным эндоскопическим набором микроинструментов. Использовались трансназальные и транскраниальные эндоскопические доступы. Зона оперативного вмешательства располагалась на глубине 5,0–7,0 см, размер операционного поля – от 1,0 до 3,0 см.

Технология выполнения хирургических вмешательств

Транскраниальный микрохирургический доступ. Выполнялись бифронтальный линейный разрез кожи длиной около 25-30 см и монофронтальная (бифронтальная) костно-пластическая трепанация (КПТ) черепа. Рассекалась твёрдая мозговая оболочка (ТМО). После релаксации

мозга отводилась лобная доля, для проведения ревизии передней черепной ямки обонятельный нерв пересекался. При выявлении мозговой грыжи она выделялась у основания грыжевых ворот, отсекалась и удалялась. Края ликворной фистулы скелетировались по периметру. Пластика ликворных фистул осуществлялась свободными ауто трансплантатами (фасциальным, мышечным, жировым) с применением коллагеновой фибрин-тромбиновой губки Тахокомб[®], синтетической латексной клеевой композиции (ЛТК ООО «ТМП» ТУ 9398-001-73356905-2011) или гидрогелевого клея DuraSeal (рисунок 2-а). При таком доступе обеспечивался хороший обзор, но манипуляции сопровождались значительной тракцией лобных долей и вынужденным пересечением обонятельного нерва.

Трансназальный эндоскопический доступ применялся для закрытия ликворных фистул клиновидной пазухи и решётчатой кости, осуществлялся через носовой ход на стороне локализации фистулы. Носовая полость обрабатывалась антисептиками и вазоконстрикторами (0,1% ксилометазолин, 0,1% нафтизин). Тубус эндоскопа вводился в носовой ход, средняя носовая раковина смещалась латерально. Визуальное определение локализации источника ликвореи позволяло осуществить пластику непосредственно в зоне дефекта. Место пластики для предотвращения смещения ауто трансплантата укрывалось гемостатической губкой в два слоя, которая фиксировалась турундой с антибиотикосодержащей мазью (Меколь-Боримед).

Способ пластики ликворной фистулы решётчатой кости (рисунок 2-б). После визуализации ликворной фистулы решётчатой кости выполнялось скелетирование её краёв. Жировой ауто трансплантат помещался в ликворную фистулу с некоторым усилием (в виде пробки). Поверх него укладывались несколько пластин Тахокомб[®] с целью герметизации (Патент Республики Беларусь №17862 от 30.12.2013 г. «Способ эндоскопической трансназальной пластики ликворного свища при наличии дефекта основания черепа»).

Способ пластики ликворной фистулы клиновидной пазухи (рисунок 2-в). После трепанации передней стенки клиновидной пазухи и выделения ликворной фистулы края последней и стенки пазухи обрабатывались латексной клеевой композицией, фиксировавшей жировой ауто трансплантат, который тампонирует ликворную фистулу и пазуху (Патент Республики Беларусь № 17863 от 30.12.2013 г. «Способ эндоскопической трансназальной пластики костного дефекта дна турецкого седла»).

Способ пластики ятрогенной ликворной фистулы клиновидной пазухи (рисунок 2-г). Наиболее часто послеоперационная ликворея возникала через костный дефект дна турецкого седла после эндоскопического удаления аденомы гипофиза. Края костного дефекта скелетировались. На область дефекта укладывались пластины Тахокомб[®]. Из носовой перегородки выкраивали несколько костных фрагментов, которые фиксировали на уложенные пластины Тахокомб[®] и дополнительно укрывали вторым слоем пластин Тахокомб[®] (Патент Республики Беларусь № 18311 от 30.12.2013 г.

«Способ эндоскопической трансназальной пластики костного дефекта дна турецкого седла после оперативного вмешательства в sellarной области»).

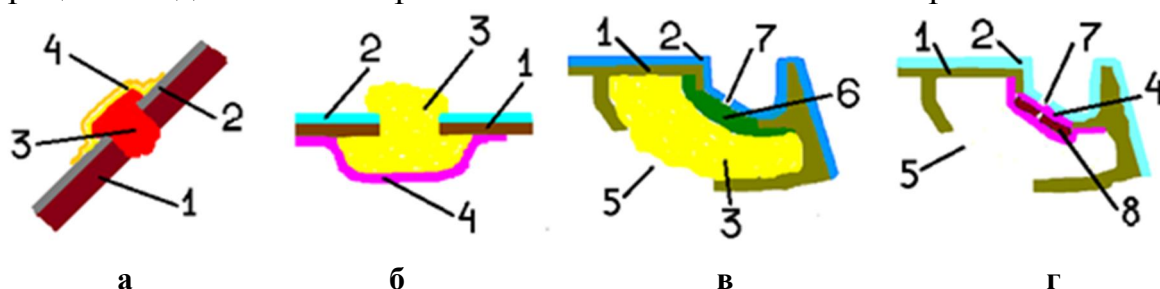


Рисунок 2. – Схемы пластики ликворных фистул основания передней черепной ямки: а – транскраниальная микрохирургическая пластика; б – трансназальная эндоскопическая пластика ликворной фистулы решётчатой кости; в – трансназальная эндоскопическая пластика ликворной фистулы клиновидной пазухи; г – трансназальная эндоскопическая пластика ятрогенной ликворной фистулы клиновидной пазухи (1 – основание черепа, 2 – ТМО, 3 – ауотрансплантат, 4 – пластины Тахокомб®; 5 – дефект клиновидной пазухи; 6 – латексная клеевая композиция; 7 – ликворная фистула; 8 – костные фрагменты) (пояснения в тексте)

Транскраниальный эндоскопический доступ (супраорбитальный) (рисунок 3). Показания: ликворные фистулы передней и средней черепных ямок любой локализации. Противопоказания: дефекты основания черепа больших размеров (свыше 2,0 см), ликворные фистулы клиновидной пазухи, острый период ЧМТ, внутричерепные воспалительные процессы.

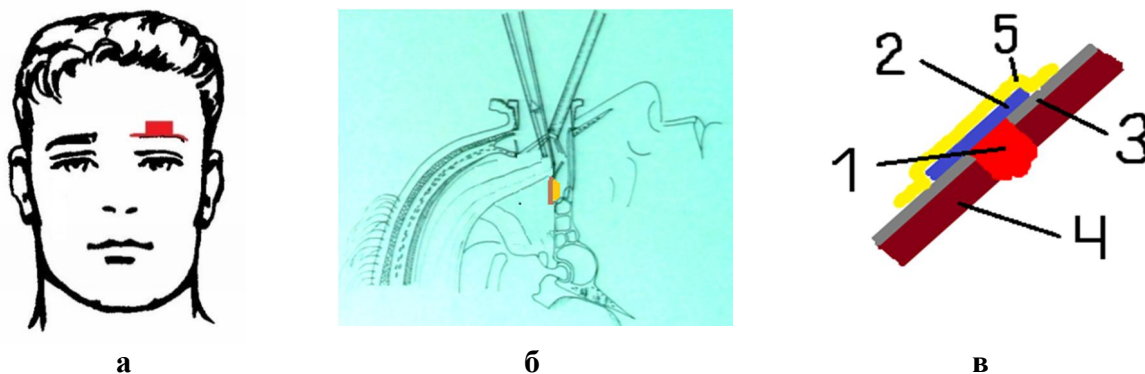


Рисунок 3. – Схема транскраниальной эндоскопической пластики ликворной фистулы решётчатой кости: а – схема кожного разреза и проекция трепанационного отверстия; б – схема доступа к ликворной фистуле; в – схема пластики ликворной фистулы (1 – ауотрансплантат; 2 – фасциальный лоскут; 3 – ТМО; 4 – кости основания черепа 5 – пластины Тахокомб®) (пояснения в тексте)

Выполнялся разрез кожи по надбровной дуге длиной $\approx 5,0$ см на стороне локализации ликворной фистулы и послойное рассечение тканей. Выполнялась монофронтальная КПТ $\approx 2,2 \times 2,0$ см. После рассечения ТМО и отведения лобной доли в полость черепа вводился тубус эндоскопа вдоль основания ПЧЯ. Все дальнейшие манипуляции выполнялись без использования мозговых ретракторов. Производилась ревизия основания ПЧЯ и визуализировалась ликворная фистула. При наличии мозговой грыжи у грыжевых ворот она коагулировалась и отсекалась. Обонятельный нерв, по возможности, сохранялся. Края ликворной фистулы скелетировались, ее

пластика осуществлялась мышечным, жировым или фасциальным аутотрансплантатами с применением синтетической латексной клеевой композиции, коллагеновой фибрин-тромбиновой губки Тахокомб[®], гидрогелевого клея DuraSeal в различных сочетаниях. Аутотрансплантат укладывался в ликворную фистулу с усилием (в виде пробки) и укрывался лоскутом широкой фасции бедра, а поверх него укладывались пластины Тахокомб[®] в два слоя и/или наносился гидрогелевый клей DuraSeal. Наглухо ушивалась ТМО, костный лоскут укладывался на место и фиксировался. Производился косметический шов раны.

Основные преимущества данного способа: минимальная травматичность, отсутствие косметического дефекта, отсутствие тракции мозга, уменьшение продолжительности операции, раннее восстановление пациента и уменьшение длительности пребывания в стационаре.

РЕЗУЛЬТАТЫ ХИРУРГИЧЕСКОГО ЛЕЧЕНИЯ БАЗАЛЬНОЙ ЛИКВОРЕИ

Анализ причин рецидивов базальной ликвореи

Положительный результат хирургического лечения БЛ – отсутствие рецидива ликвореи. Среди 73 оперированных пациентов с БЛ у 63 (86,3%) ликворея прекратилась после первой операции, у 10 (13,7%) появился рецидив БЛ в сроки от 2 недель до 2 лет, все они были оперированы повторно. У 7 (9,6%) пациентов ликворея прекратилась после повторной операции, у 3 (4,1%) потребовалась третья операция, после чего БЛ прекратилась. Длительность наблюдения за пациентами составила от 2 месяцев до 4 лет. В основной группе пациентов, оперированных эндоскопическими доступами, было 7 (17,5%) рецидивов. При использовании транскраниального эндоскопического метода пластики ликворных фистул у 11 пациентов не было ни одного рецидива БЛ.

Проведен анализ влияния использования клеевой композиции на количество рецидивов. У 27 (37,0%) пациентов при выполнении пластики ликворных фистул не использовалась клеевая композиция, у 8 (11,0) из них развились рецидивы БЛ. Из 46 (63,0%) пациентов, у которых использовалась клеевая композиция, рецидив БЛ отмечен в 2 (2,7%) случаях.

При сравнении групп пациентов с применением и без применения клеевой композиции по количеству рецидивов установлена достоверная разница между группами. Учитывая дихотомический характер распределения признака, проведен расчет по критерию χ^2 . Достигнут уровень значимости $p=0,0024$. Таким образом, использование клеевой латексной композиции при выполнении пластики базальных ликворных фистул позволяет снизить количество рецидивов ликвореи в послеоперационном периоде.

При расположении ликворной фистулы на заднелатеральной стенке кармана клиновидной пазухи сложно достигнуть её адекватной визуализации. В этих случаях пластика выполнялась путём облитерации самой клиновидной пазухи или ее части жировым аутотрансплантатом. При

такой локализации ликворной фистулы в 3 (4,1%) случаях развился рецидив БЛ, после реоперации ликворея прекратилась.

У 2 (2,7%) пациентов причиной рецидива БЛ стал продолженный рост аденомы гипофиза – пластика БЛ выполнялась после удаления опухоли.

В нашем исследовании успешность хирургического лечения составила 86,3%, а количество рецидивов – 13,7%. Отмечена тенденция к уменьшению количества рецидивов БЛ при ежегодном увеличении числа выполняемых операций по пластике ликворных фистул (рисунок 4).

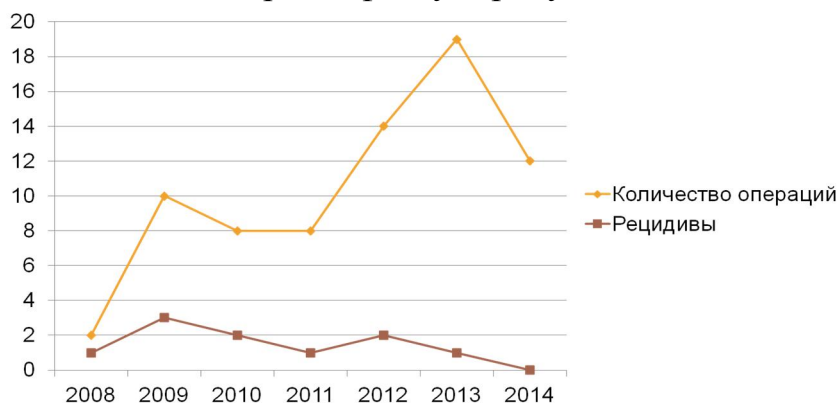


Рисунок 4. – Соотношение числа рецидивов БЛ к числу выполненным операциям

По количеству рецидивов различия между основной и контрольной группами были статистически недостоверны. Исследования проведены методом χ^2 ввиду дихотомического деления признаков. При выбранном критерии статистической значимости $p < 0,05$ достигнут уровень статистической значимости $p = 0,298$. Принимаем нулевую гипотезу, статистически группы не отличаются. Таким образом, микрохирургический и эндоскопические методы пластики ликворных фистул статистически не различаются по числу рецидивов ликвореи.

Анализ осложнений раннего послеоперационного периода

В основной и в контрольной группах обследованных пациентов послеоперационной летальности не было. Послеоперационные осложнения раннего послеоперационного периода представлены в таблице 1.

Таблица 1. – Частота послеоперационных осложнений БЛ

Послеоперационные осложнения	Основная группа		Контрольная группа		Критерий достоверности	
	Абс. число	%	Абс. число	%	χ^2	p
Аносмия	8	20	12	36,4	2,43	0,1187
Повреждение n. ophthalmicus	-	-	29	87,9		
Ишемические поражения мозга	1	2,5	11	33,3	12,51	0,001*
Гидроцефалия	-	-	1	2,5	-	-
Пневмоцефалия	1	2,5	-	-	-	-
Другие осложнения, не связанные с основным заболеванием	2	5	-	-	-	-
Всего	12	-	53	-	40,68	0,001

*- использован точный критерий Фишера

В основной группе наиболее распространённым осложнением была anosmia вследствие вынужденного выключения n. olfactorius – 8 (20,0%) пациентов, оперированных транскраниальным эндоскопическим методом. У 1 (2,5%) пациентки развился венозный инфаркт в лобной доле головного мозга на вторые сутки после операции. Причиной, вероятно, послужило выключение vv.prefrontales. У 1 (2,5%) пациента после выполнения трансназальной эндоскопической пластики появилась пневмоцефалия через перелом лобной кости. В 2 (5,0%) случаях послеоперационные соматические осложнения были не связаны с БЛ.

В контрольной группе наиболее частым осложнением было повреждение ветвей n. ophthalmicus на стороне выполнения операции – у 29 (87,9%) пациентов. Anosmia отмечена у 12 (36,4%) чел. (вынужденное пересечение n. olfactorius при выполнении пластики ликворной фистулы в ольфакторной ямке). У пациентов, оперированных транскраниальным микрохирургическим доступом, ишемические нарушения в лобных долях отмечены у 11 (33,3%) чел. Это было связано с компрессией лобной доли ретракторами во время операции. У 1 (2,5%) пациента после устранения ликвореи начала нарастать гиперсекреторная гидроцефалия, что потребовало установки вентрикуло-перитонеального шунта. Общее число осложнений в раннем послеоперационном периоде в основной группе составило 11 (17,2%), в контрольной группе – 53 (82,8%).

Установлены статистически значимые различия по частоте развития послеоперационных осложнений. Отмечено статистически достоверное различие частоты развития послеоперационных осложнений в группах при их сравнении по количеству осложнений ($\chi^2=40,68$, при выбранном уровне статистической значимости $p<0,05$ достигнут уровень значимости $p=0,001$). Таким образом, операции микрохирургического закрытия базальных ликворных фистул достоверно чаще сопровождаются развитием осложнений по сравнению с операциями эндоскопического закрытия БЛ.

Оценка сроков послеоперационного стационарного лечения

У пациентов основной группы, оперированных эндоскопическими методами, средний послеоперационный койко-день составил $10,96 \pm 0,76$ ($\bar{x} \pm 1,96 \times SE$). У пациентов, оперированных транскраниальным микрохирургическим методом, средний послеоперационный койко-день составил $15,83 \pm 4,82$. При сравнении средних сроков послеоперационного стационарного лечения пациентов основной и контрольной групп выявлены достоверные различия. При анализе t-критерия Стьюдента для независимых групп (параметрические данные), с выбранным критерием статистической значимости $p<0,05$, достигнут уровень статистической значимости $p=0,028$ для послеоперационного койко-дня.

Проведен анализ длительности послеоперационного стационарного лечения группы пациентов, не болевших менингитом, и группы пациентов, перенёсших менингит. Средний послеоперационный койко-день у пациентов первой группы составил $10,84 \pm 0,86$; у пациентов второй группы – $14,93 \pm 4,46$.

При сравнении средних сроков послеоперационного стационарного лечения пациентов первой и второй групп выявлены достоверные различия. При исследовании t-критерий Стьюдента для независимых групп (параметрические данные), с выбранным критерием статистической значимости $p < 0,05$, достигнут уровень статистической значимости $p = 0,034$ для послеоперационного койко-дня.

ЗАКЛЮЧЕНИЕ

Основные научные результаты диссертации

1. Разработанный алгоритм комплексной диагностики базальной ликвореи, включающий новый метод диагностики – двухэнергетическую СКТ-цистернографию методом цветного картирования – позволяет объективно верифицировать локализацию ликворной фистулы и обеспечить планирование предстоящего хирургического вмешательства, в том числе дифференцированное использование транскраниального и трансназального эндоскопических методов [13, 15, 27, 28, 29, 30, 33].

2. В хирургии базальных ликворей результативность вмешательства не определяется методом выполнения хирургического вмешательства. По частоте рецидивов транскраниальный микрохирургический метод достоверно не отличается от трансназального и транскраниального эндоскопических методов ($p_{\chi^2} = 0,298$). Но по частоте развития послеоперационных осложнений эндоскопические методы хирургического лечения базальной ликвореи оказались достоверно более эффективными, чем транскраниальный микрохирургический метод ($p_{\chi^2} = 0,001$) [1, 2, 4, 8, 10, 11, 13, 14, 22, 31, 32].

3. Разработанные новые эндоскопические методики пластики ликворных фистул основания черепа при базальной ликвореи (патент №18311, патент №17863, патент №17862) свободными аутотрансплантатами (жировой, мышечный, фасциальный) с герметизацией фибрин-тромбиновой губкой Тахокомб® отличаются высокой эффективностью и простотой в техническом исполнении. Внедрение разработанных методов эндоскопической пластики ликворных фистул позволило достоверно сократить частоту рецидивов ($p_{\chi^2} = 0,0024$) [4, 13, 15, 17, 18, 19, 20, 22, 25, 26, 27, 28, 29, 31, 32, 34, 35, 36].

Использование клеевой латексной композиции (ЛТК ООО «ТМП» ТУ 9398-001-73356905-2011) при выполнении пластики базальных ликворных фистул позволяет снизить количество рецидивов ликвореи в послеоперационном периоде ($p_{\chi^2} = 0,0024$). В группе пациентов, где клеевая композиция применялась ($n=46$), отмечено 4,3% ($n=2$) рецидивов ликвореи. В группе пациентов, где клеевая композиция не применялась ($n=27$), рецидивирование ликвореи увеличивается до 29,6% ($n=8$) [4, 8, 10, 15, 17, 18, 19, 20, 22, 25, 26, 27, 28, 29].

4. Характер и частота послеоперационных осложнений зависит от способа оперативного вмешательства. Применение эндоскопических методов (трансназального и транскраниального) хирургического лечения базальных ликворей приводит к снижению частоты развития послеоперационных

хирургических осложнений по сравнению с применением стандартного транскраниального микрохирургического метода ($p_{\chi^2}=0,001$). Это связано с отсутствием операционной тракционной травмы головного мозга и технологическими возможностями эндоскопических методов, требующих минимальных доступов [8, 11, 13, 14, 18, 20, 31, 32].

Длительность послеоперационного лечения пациентов при выполнении эндоскопической пластики ликвореи была достоверно меньше, чем при выполнении транскраниальной микрохирургической пластики. Средний послеоперационный койко-день у пациентов основной группы составил 10,8, у пациентов контрольной группы – 14,9 койко-дней. Внедрение в практическое здравоохранение эндоскопических методов хирургического лечения базальных ликворей приводит к снижению продолжительности послеоперационного стационарного лечения ($p_{U\text{-критерий Манна-Уитни}}=0,00001$) [8, 10, 11, 18, 22, 31, 32].

Рекомендации по практическому использованию результатов

1. Диагностика базальной ликвореи должна основываться на данных общеклинического исследования, биохимического анализа назального или ушного отделяемого и данных СКТ-цистернографии методом цветного картирования. Для уточнения диагноза или исключения другой нейрохирургической патологии по показаниям должно быть произведено МРТ головного мозга или радиоизотопная сцинтиграфия. Такой подход позволяет диагностировать наличие ликвореи и определить четкую локализацию ликворной фистулы [7, 8, 10, 11, 13, 14, 15, 18, 25, 26, 27, 28, 29, 30, 33].

2. В хирургии базальных ликворей для закрытия ликворных фистул показано использование высокоэффективных эндоскопических трансназальных и транскраниальных методов с применением свободных аутотрансплантатов (жировой, мышечный, фасциальный) на клеевой латексной композиции (ЛТК ООО «ТМП» ТУ 9398-001-73356905-2011) с герметизацией фибрин-тромбиновой губкой Тахокомб® (патенты Республики Беларусь № 17862, № 17863, №18311) вместо известного транскраниального микрохирургического метода [4, 11, 13, 15, 17, 18, 19, 20, 22, 25, 26, 28, 29, 31, 32, 34, 35, 36].

3. В раннем послеоперационном периоде показано применение люмбального дренажа с целью поддержания внутричерепной гипотензии в течение 5-7 суток. Ведение раннего послеоперационного периода определяется инструкцией по применению «Метод эндоскопического хирургического лечения и послеоперационного ведения пациентов с назальной ликвореей»; регистрационный №020-0214 от 06.07.2014 г. [4, 8, 10, 13, 17, 18, 19, 20, 21, 22, 25, 26, 27, 28, 29, 34, 35, 36, 37].

СПИСОК ПУБЛИКАЦИЙ СОИСКАТЕЛЯ

Статьи в изданиях, входящих в перечень научных изданий Республики Беларусь для опубликования результатов диссертационных исследований

1. Шанько, Ю. Г. Эндоскопическая хирургия аденом гипофиза. Технические аспекты / Ю. Г. Шанько, В. А. Журавлёв, В. А. Смянович, С. К. Станкевич // *ARS medica*. – 2010. – Т. 26, № 6. – С. 96–102.
2. Шанько, Ю. Г. Современные подходы к диагностике и лечению аденом гипофиза / Ю. Г. Шанько, В. А. Журавлёв, В. А. Смянович, С. К. Станкевич // *Неврология и нейрохирургия*. – 2010. – Т. 6, № 2. – С. 148–159.
3. Шанько, Ю. Г. Хирургические осложнения при эндоскопическом трансфеноидальном удалении аденом гипофиза / Ю. Г. Шанько, В. А. Журавлёв, В. А. Смянович, С. К. Станкевич, В. А. Мисникова, С. В. Жуковская // *Актуальные проблемы неврологии и нейрохирургии* ; под ред. С. А. Лихачева. – Минск, 2010. – Вып. 13. – С. 203–208.
4. Шанько, Ю. Г. Пластика турецкого седла после эндоскопического удаления аденом гипофиза / Ю. Г. Шанько, В. А. Журавлёв, С. К. Станкевич // *Актуальные проблемы неврологии и нейрохирургии* ; под ред. С. А. Лихачева. – Минск, 2011. – Вып. 14. – С. 269–278.
5. Шанько, Ю. Г. Использование спиральной КТ-цистернографии в диагностике назальной ликвореи / Ю. Г. Шанько, С. К. Станкевич // *Актуальные проблемы неврологии и нейрохирургии* ; под ред. С. А. Лихачева. – Минск, 2011. – Вып. 14. – С. 260–269.
6. Станкевич, С. К. Этиологические аспекты назальной ликвореи / С. К. Станкевич // *Актуальные проблемы неврологии и нейрохирургии* ; под ред. С. А. Лихачева. – Минск, 2014. – Вып. 17. – С. 210–219.
7. Шанько, Ю. Г. Диагностика и лечение назальной ликвореи / Ю. Г. Шанько, С. К. Станкевич, В. А. Журавлёв // *Известия национальной академии наук. Серия медицинских наук*. – Минск, 2014. – Вып. 2. – С. 98–106.
8. Станкевич, С. К. Эндоскопическая пластика базальных ликворных фистул / С. К. Станкевич // *Неврология и нейрохирургия. Восточная Европа*. – Минск, 2014. – № 4. – С. 81–87.
9. Чухонский, А. И. Начальный опыт применения эндоскопического транскраниального удаления опухолей передней черепной ямки в Республике Беларусь. Описание клинического случая / А. И. Чухонский, Ю. Г. Шанько, В. А. Смянович, Э. Н. Василевич, В. А. Журавлёв, С. К. Станкевич // *Актуальные проблемы неврологии и нейрохирургии* ; под ред. С. А. Лихачева. – Минск, 2014. – Вып. 17. – С. 219–227.
10. Станкевич, С. К. Анализ результатов хирургического лечения базальных ликворей / С. К. Станкевич, А. Ф. Смянович, Ю. Г. Шанько, В. А. Журавлёв, А. М. Рубахов // *Известия национальной академии наук. Серия*

Материалы конференций, тезисы докладов

11. Шанько, Ю. Г. Хирургическое лечение краниофациальных опухолей / Ю. Г. Шанько, И. В. Белоцерковский, Г. В. Тельцов, В. А. Журавлёв, Э. Н. Василевич, С. К. Станкевич, А. Н. Гурьев // Поленовские чтения : материалы VIII Всерос. науч.-практ. конф., Санкт-Петербург, 22-24 апр. 2009 г. – СПб., 2009. – С. 311–312.

12. Станкевич, С. К. Сравнительная характеристика осложнений при хирургическом лечении назальной ликвореи / С. К. Станкевич, Ю. Г. Шанько, В. А. Смянович, В. А. Журавлёв, А. Л. Танин // Поленовские чтения : материалы Всерос. науч.-практ. конф., Санкт-Петербург, 6–10 апр. 2010 г. – СПб., 2010. – С. 75.

13. Станкевич, С. К. Результаты хирургического лечения назальной ликвореи трансназальным эндоскопическим доступом / С. К. Станкевич, В. А. Журавлев // Современные проблемы диагностики и лечения заболеваний нервной системы : материалы 9-й Респ. конф. с междунар. участием по неврологии и нейрохирургии для молодых специалистов, Брест. обл., 13–14 мая 2010 г. – Минск, 2010. – С. 15.

14. Шанько, Ю. Г. Транскраниальная эндоскопическая хирургия основания черепа: альтернативное направление минимально инвазивной нейрохирургии / Ю. Г. Шанько, А. Ф. Смянович, А. Л. Танин, Р. Р. Сидорович, В. А. Смянович, Э. Н. Василевич, А. И. Чухонский, С. К. Станкевич, В. А. Журавлёв, В. В. Алексеев, А. И. Ахремчук, И. Н. Шевченко // Поленовские чтения : материалы XIII Всерос. науч.-практ. конф., Санкт-Петербург, 15–18 апр. 2010 г. – СПб., 2010. – С. 179.

15. Шанько, Ю. Г. Результаты хирургического лечения назальной ликвореи эндоскопическим методом / Ю. Г. Шанько, С. К. Станкевич, В. А. Журавлёв // Актуальные вопросы специализированной медицинской помощи, новые направления в медицине : материалы Респ. науч.-практ. конф., посвящ. 50-летию УЗ «4 городская клиническая больница им. Н. Е. Савченко» ; под ред. А. А. Троянова [и др.]. – Минск, 2010. – С. 119–121.

16. Шанько, Ю. Г. Хирургия краниофациальных новообразований / Ю. Г. Шанько, И. В. Белоцерковский, Д. Н. Шкут, Е. Н. Кузьмич, Д. В. Науменко, В. А. Журавлёв, С. К. Станкевич // Материалы VI съезда онкологов и радиологов стран СНГ, Душанбе, 1–4 окт. 2010 г. – Душанбе, 2010. – С. 294.

17. Журавлев, В. А. Трансфеноидальная эндоскопическая хирургия аденом гипофиза / В. А. Журавлев, Ю. Г. Шанько, В. А. Смянович, С. К. Станкевич // Актуальные вопросы специализированной медицинской помощи, новые направления в медицине : материалы Респ. науч.-практ. конф., посвящ. 50-летию УЗ «4 городская клиническая больница им. Н. Е. Савченко» ; под ред. А. А. Троянова [и др.]. – Минск, 2010. – С. 37–39.

18. Станкевич, С. К. Использование свободного жирового аутотрансплантата при эндоскопическом лечении назальных ликворей /

С. К. Станкевич, Ю. Г. Шанько, В. А. Журавлев // Поленовские чтения : материалы X юбил. Всерос. науч.-практ. конф., Санкт-Петербург, 19–22 апр. 2011 г. – СПб., 2011. – С. 186–187.

19. Шанько, Ю. Г. Модификации эндоскопической хирургии аденом гипофиза / Ю. Г. Шанько, В. А. Журавлев, С. К. Станкевич // Поленовские чтения : материалы X юбил. Всерос. науч.-практ. конф., Санкт-Петербург, 19–22 апр. 2011 г. – СПб., 2011. – С. 344–345.

20. Журавлев, В. А. Результаты эндоскопической хирургии соматотропных аденом гипофиза / В. А. Журавлев, С. К. Станкевич, Ю. Г. Шанько // Неврология и нейрохирургия. – 2011. – № 2. – С. 132–133. – Достижения неврологии и нейрохирургии : материалы X Респ. конф. по неврологии и нейрохирургии для молодых специалистов, Речица, 26–27 мая 2011 г.

21. Станкевич, С. К. Первый опыт использования в Республике Беларусь люмбального дренажа в комплексном лечении назальных ликворей / С. К. Станкевич, Ю. Г. Шанько, В. А. Журавлев // Неврология и нейрохирургия. – 2011. – № 2. – С. 138–139. – Достижения неврологии и нейрохирургии : материалы X Респ. конф. по неврологии и нейрохирургии для молодых специалистов, Речица, 26–27 мая 2011 г.

22. Журавлёв, В. А. Результаты эндоскопического удаления соматотропных аденом гипофиза / В. А. Журавлев, Ю. Г. Шанько, С. К. Станкевич // Материалы Республиканской конференции с международным участием, посвящённой 50-летию кафедры неврологии УО «ГрГМУ». – Гродно, 2011. – С. 39–41.

23. Шанько, Ю. Г. Пластика дефектов основания черепа в хирургии опухолей передней черепной ямки и хиазмально-селлярной области / Ю. Г. Шанько, С. К. Станкевич, В. А. Журавлев, А. Н. Наледько // Поленовские чтения : материалы XI всерос. науч.-практ. конф., Санкт-Петербург, 17–19 апр. 2012 г. – СПб., 2012. – С. 285.

24. Журавлёв, В. А. Анализ результатов первичной пластики турецкого седла при удалении соматотропных аденом гипофиза / В. А. Журавлев, Ю. Г. Шанько, С. К. Станкевич, В. А. Смеянович, А. И. Чухонский, А. И. Ахремчук // Неврология и нейрохирургия. – 2012. – Т. 14, № 2. – С. 137–138. – Актуальные вопросы неврологии и нейрохирургии : материалы 11-й респ. конф., Бобруйск, 10–11 мая 2012 г.

25. Смеянович, А. Ф. Этапный подход к лечению назальных ликворей / А. Ф. Смеянович, Ю. Г. Шанько, С. К. Станкевич, В. А. Журавлев // Материалы Сибирского международного нейрохирургического форума, Новосибирск, 18–21 июня 2012 г. – Новосибирск, 2012. – С. 49.

26. Станкевич, С. К. Назальная ликворея как одно из проявлений менингоэнцефалоцеле / С. К. Станкевич, В. А. Журавлев, А. И. Чухонский, А. И. Ахремчук, Ю. Г. Шанько // Неврология и нейрохирургия. – 2012. – Т. 14, № 2. – С. 142–143. – Актуальные вопросы неврологии и нейрохирургии : материалы 11-й респ. конф., Бобруйск, 10–11 мая 2012 г.

27. Станкевич, С. К. Назальная ликворея как основное проявление менингоэнцефалоцеле передней черепной ямки / С. К. Станкевич, Ю. Г. Шанько, В. А. Журавлев // Поленовские чтения : материалы XII науч.-практ. конф., Санкт-Петербург, 24–27 апр. 2013 г. – СПб., 2013. – С. 220–221.

28. Шанько, Ю. Г. Первый опыт использования метода цветного картирования при выполнении СКТ цистернографии для диагностики назальной ликвореи / Ю. Г. Шанько, С. К. Станкевич, В. А. Журавлев, А. И. Антоненко, А. М. Рубахов // Материалы V съезда нейрохирургов Украины, Ужгород, 25-28 июня 2013 г. – Ужгород, 2013. – С. 61.

29. Станкевич, С. К. Двухэнергетическая спектральная СКТ-цистернография с цветным картированием как новый метод диагностики назальной и отоликвореи ликвореи / С. К. Станкевич, Ю. Г. Шанько, В. А. Журавлев, А. И. Антоненко, А. М. Рубахов, С. В. Тарасевич // Поленовские чтения : материалы XIII Всерос. науч.-практ. конф., Санкт-Петербург, 15–18 апр. 2014 г. – СПб., 2014. – С. 170.

30. Шанько, Ю. Г. Применение двухэнергетической СКТ-цистернографии в диагностике базальной ликвореи / Ю. Г. Шанько, С. К. Станкевич, А. И. Антоненко, А. М. Рубахов // Вестник Кыргызской государственной медицинской академии им. И. К. Ахунбаева. – 2015. – № 3. – С. 110. – Материалы III международного конгресса нейрохирургов Кыргызстана, Чолпан-Ата, 21 – 22 августа 2015 г. – Чолпан-Ата, 2015. – С. 110.

31. Шанько, Ю. Г. Результаты эндоскопической хирургии базальных ликворей / Ю. Г. Шанько, С. К. Станкевич, В. А. Журавлев, А. М. Рубахов, А. И. Чухонский, Э. Н. Василевич // Материалы VII всероссийского съезда нейрохирургов, Казань, 02-06 июня 2015 г. – Казань, 2015. – С. 399 – 340.

32. Станкевич, С. К. Эндоскопическая хирургия базальной ликвореи / С. К. Станкевич, Ю. Г. Шанько, В. А. Журавлев, А. М. Рубахов, // Материалы науково-практичної конференції з міжнародною участю «Актуальні питання лікування гліом головного мозку», Львів , 16 – 18 вересня 2015 г. – Львов, 2015. – С. 60–61.

33. Шанько, Ю. Г. Двухэнергетическая СКТ-цистернография как метод диагностики базальной ликвореи // Ю. Г. Шанько, С. К. Станкевич, А. И. Антоненко, А. М. Рубахов // Материалы науково-практичної конференції з міжнародною участю «Актуальні питання лікування гліом головного мозку», Львів , 16 – 18 вересня 2015. – Львов, 2015. – С. 63–64.

Патенты

34. Способ эндоскопической трансназальной пластики костного дефекта дна турецкого седла: пат. 17863 Респ. Беларусь МПК А61В17/00 / Ю. Г. Шанько, В. А. Журавлев, В. А. Смянович, С. К. Станкевич; дата публ.: 30.12.2012.

35. Способ эндоскопической трансназальной пластики ликворного свища при наличии дефекта основания черепа: пат. 17862 Респ. Беларусь :

МПК А61В17/00 / Ю. Г. Шанько, С. К. Станкевич, В. А. Журавлев ; дата публ. : 30.12.2012.

36. Способ эндоскопической трансназальной пластики костного дефекта дна турецкого седла после оперативного вмешательства в sella-турецкой области: пат. №18311 Респ. Беларусь : МПК А 61В 17/24 / Ю. Г. Шанько, В. А. Журавлёв, В. А. Смянович, С. К. Станкевич ; дата публ.: 30.12.12.

Инструкция на метод

37. Метод эндоскопического хирургического лечения и послеоперационного ведения пациентов с назальной ликвореей // Ю. Г. Шанько [и др.] // Минск, 2014. – 9 с.

РЭЗІЮМЭ

Станкевіч Сяргей Казіміравіч

Дыягностыка і эндаскапічная хірургія базальнай лікварэі

Ключавыя словы: базальная лікварэя, лікварны свішч, пластыка лікварнага свішча, эндаскапічны трансназальны доступ, эндаскапічны транскраніяльны доступ.

Мэта работы: павышэнне якасці дыягностыкі і эфектыўнасці хірургічнага лячэння пацыентаў з базальнымі лікварэямі на аснове прымянення эндаскапічных метадаў правядзення аперацыйных умяшанняў.

Метады даследавання: клінічны, рэнтгеналагічны, лабараторны, статыстычны.

Атрыманыя вынікі і іх навізна: Упершыню распрацаваны алгарытм комплекснай дыягностыкі базальнай лікварэі, які ўключае двухэнергетычную СКТ-цыстэрнаграфію метадам каляровага карціравання, якая дазваляе аб'ектыўна верыфікаваць лакалізацыю лікварнага свішча, забяспечвае планаванне будучага хірургічнага ўмяшання. Праведзены аналіз выніковасці эндаскапічных (трансназальнага і транскраніяльнага) метадаў пластыкі лікварных свішчоў. Устаноўлена, што падчас выкарыстання гэтых метадаў дакладна зніжаецца частата развіцця хірургічных ускладненняў, у параўнанні з традыцыйным транскраніяльным мікрахірургічным метадам ($p_{\chi^2}=0,001$). Упершыню распрацаваны і ўкаранены ў клінічную практыку новыя метадыкі пластыкі лікварных свішчоў рознай лакалізацыі, яны адрозніваюцца высокай эфектыўнасцю і прастатой у тэхнічным выкананні. Укараненне распрацаваных метадаў эндаскапічнай пластыкі лікварных свішчоў дазволіла дакладна знізіць частату рэцыдываў ($p_{\chi^2}=0,0024$). Устаноўлена, што прымяненне эндаскапічных метадаў хірургічнага лячэння базальнай лікварэі дакладна прыводзіць да скарачэння тэрмінаў стацыянарнага лячэння ($p_{U\text{-критерий Манна-Уитни}}=0,00001$).

Рэкамендацыі па выкарыстанні: вынікі дысертацыйнага даследавання могуць быць выкарыстаны ў спецыялізаваных нейрахірургічных і атарыналарынгалагічных аддзяленнях устаноў аховы здароўя Рэспублікі Беларусь.

Вобласці прымянення: нейрахірургія, атарыналарынгалогія.

РЕЗЮМЕ

Станкевич Сергей Казимирович

Диагностика и эндоскопическая хирургия базальной ликвореи

Ключевые слова: базальная ликворея, ликворная фистула, пластика ликворной фистулы, эндоскопический трансназальный доступ, эндоскопический транскраниальный доступ.

Цель работы: повышение качества диагностики и эффективности хирургического лечения пациентов с базальными ликвореями на основе применения эндоскопических методов проведения оперативных вмешательств.

Методы исследования: клинический, рентгенологический, лабораторный, статистический.

Полученные результаты и их новизна: Впервые разработан алгоритм комплексной диагностики базальной ликвореи, включающий двухэнергетическую СКТ-цистернографию методом цветного картирования, которая позволяет объективно верифицировать локализацию ликворной фистулы, обеспечивает планирование предстоящего хирургического вмешательства. Проведён анализ результативности эндоскопических (трансназального и транскраниального) методов пластики ликворных фистул. Установлено, что при использовании этих методов достоверно снижается частота развития хирургических осложнений, по сравнению с традиционным транскраниальным микрохирургическим методом ($p_{\chi^2}=0,001$). Впервые разработаны и внедрены в клиническую практику новые методики пластики ликворных фистул различной локализации, они отличаются высокой эффективностью и простотой в техническом исполнении. Внедрение разработанных методов эндоскопической пластики ликворных фистул позволило достоверно сократить частоту рецидивов ($p_{\chi^2}=0,0024$). Установлено, что применение эндоскопических методов хирургического лечения базальной ликвореи достоверно приводит к сокращению сроков стационарного лечения ($p_{U\text{-критерий Манна-Уитни}}=0,00001$).

Рекомендации по использованию: результаты диссертационного исследования могут быть применены в специализированных нейрохирургических и оториноларингологических отделениях учреждений здравоохранения Республики Беларусь.

Область применения: нейрохирургия, оториноларингология.

SUMMARY

Stankevich Sergey Kazimirovich

Diagnostics and endoscopic surgery of basal liquorrhea

Key words: basal liquorrhea, cerebrospinal fluid fistula, plastics of cerebrospinal fluid fistula, endoscopic transnasal approach, endoscopic transcranial approach.

Objective: to improve the quality of diagnostics and efficacy of surgical treatment of patients with basal liquorrhea by the application of endoscopic surgical intervention.

Research methods: clinical, radiological, laboratory, and statistical.

The results obtained and their novelty: For the first time the algorithm of comprehensive diagnostics of basal liquorrhea was designed, including a new diagnostic method – dual-energy method CT-cisternography color mapping, which allows verifying objectively the localization of CSF fistula and providing the planning of the forthcoming surgery. The analysis of the efficacy of endoscopic (transnasal and transcranial) methods of plastic liquor fistulas was carried out. Using these methods was found to significantly reduce the incidence of surgical complications comparing with conventional transcranial microsurgical technique ($p_{\chi^2}=0,001$). New developed and introduced into clinical practice methods of plastics of liquor fistulas in various localization are considered to be highly efficient and easy in technical performance. Implementation of the developed methods of endoscopic plastics of liquor fistulas allows reducing significantly the frequency of relapses ($p_{\chi^2}=0,0024$). Using of endoscopic methods of surgical treatment of basal liquorrhea was found to lead to shortening of inpatient treatment ($p_{U\text{-критерий Манна-Уитни}}=0,00001$).

Recommendations for use: results of the research can be applied in specialized neurosurgical and ENT departments of healthcare institutions of the Republic of Belarus.

Scope: neurosurgery, otorhinolaryngology