

**СОСТОЯНИЕ АФФЕРЕНТНЫХ НЕЙРОНОВ СПИНОМОЗГОВЫХ
УЗЛОВ ПРИ СТИМУЛЯЦИИ ЗАЖИВЛЕНИЯ ГНОЙНОЙ РАНЫ,
ОБОГАЩЕННОЙ ТРОМБОЦИТАМИ ПЛАЗМОЙ КРОВИ**

*Воронежский государственный медицинский университет им. Н. Н. Бурденко,
Россия*

Изучение возможности применения обогащенной тромбоцитами плазмы крови (ОТПК) для регуляции полноты заживления ран в настоящее время является актуальным и перспективным вопросом [1]. Тромбоциты содержат различные белки, цитокины и другие биоактивные факторы, которые стимулируют и регулируют основные звенья в цепи процессов заживления повреждений. При этом денервация поврежденного участка приводит к постоянному сенсорному и функциональному дефициту, подавляет признаки воспаления и приводит, в конечном счёте, к торможению регенерации поврежденного участка [3]. В этой связи значительный интерес представляет исследование нейронов СМУ при использовании инновационных методов ускорения заживления кожных ран вследствие прямой связи между их морфофункциональным состоянием и скоростью реиннервации поврежденного участка.

Для изучения реакций нейронов спинномозговых узлов (СМУ) и динамики изменения их структурно-функционального состояния при нанесении экспериментальной раны было проведено сравнительное исследование нейронов СМУ иннервирующих гнойную рану без лечения и после местного применения гидроимпульсной санации (ГИС) раны в комплексе с применением тромбоцитарного концентрата (ОТПК). Особое внимание уделялось морфологическим характеристикам нейронов СМУ, что позволило не только более точно определить степень деструктивных и регенераторных процессов, возникающих в ганглии после травмы, но и объективно проанализировать полученные данные для возможно-

сти последующего их сравнения и оценки возможного участия нейронов СМУ в регуляции регенераторных процессов.

Материал и методы. Объектом изучения являлись 114 половозрелых белых беспородных самцов крыс с начальным возрастом 6 месяцев. Для моделирования гнойного раневого процесса на переднелатеральную поверхность бедра наносили линейный разрез длиной $1 \times 0,5$ см. В образовавшийся дефект вносили марлевый тампон со взвесью суточной культуры *Staphylococcus aureus* с концентрацией 10^{10} микробных тел в 1 мл 0,9 % раствора NaCl, на рану накладывали адаптационные швы. На 3-и сутки развивалась модель острого гнойного воспаления с обильным гнойным отделяемым. Однократную санацию раны осуществляли изотоническим раствором NaCl при использовании аппарата УГОР-1М. После санации в раневой дефект устройством для нанесения гелеобразных лекарственных средств «УНГЛС-01» вносили сгусток ОТПК с концентрацией тромбоцитов не менее 1 млн/мкл. Животные выводились из эксперимента на 1-е, 3-и, 5-е, 7-е, 14-е, 28-е сутки равными группами, включая группу интактного контроля. Серийные продольные парафиновые срезы поясничных ганглиев L_{III}–L_V (участвуют в иннервации области повреждения) толщиной 6–7 мкм окрашивали крезоловым фиолетовым по методике Ниссля. Для качественного анализа и идентификации структурных особенностей в популяции нейронов СМУ выделялись клетки с реактивными и с деструктивными изменениями, производили их стратификацию и подсчет, при этом учитывали наличие двух основных субпопуляций нервных клеток: крупных высокоспециализированных А-нейронов; мелких висцеросенситивных В-нейронов [2]. Для морфометрического анализа нейронов производили цифровую микрофотосъемку с использованием компьютерного комплекса анализаторов изображений на базе микроскопа Leica DMLB [5]. Для выявления достоверности различий между группами использовались Mann–Whitney test. Достоверными считались результаты при $p < 0,05$.

Результаты и обсуждение. При гистологическом анализе СМУ в первой экспериментальной группе отмечалось, что через 24 часа после операции в структуре изучаемых ганглиев были обнаружены изменения реактивно-деструктивного характера. Тела клеток выглядели набухшими с различной степенью лизиса тигроида: от распыления в центре до почти полного исчезновения. Встречались клетки на различных стадиях гидропического изменения: с расширенным перицеллюлярным пространством, вакуолизацией цитоплазмы, эктопией и деформацией ядер [4]. Дальнейшая динамика характеризовалась нарастанием доли нейроцитов с измененным структурно-функциональным состоянием: для А-клеток максимум приходился на 28-е сутки эксперимента, для В-типа — на 7–14-е с последующим незначительным снижением (рис.). С 7-х суток эксперимента наблюдалось значительное увеличение доли клеток с глубокими формами дистрофии — сморщиванием, гиперхроматозом, отмечался нейролизис. Максимум дегенерации был зафиксирован на 14-е сутки эксперимента. К окончанию эксперимента (на 28-е сут) доля явно дегенерирующих нейронов незначительно снижалась, что в сочетании с резким увеличением количества сателлитной глии и формированием «глиальных узелков» могло свидетельствовать об остановке процессов деструкции в целевой части популяции нейронов.

Морфологическая картина в СМУ при использовании ГИС и ОТПК характеризовалась достоверно большей долей В-нейронов с реактивными изменениями в период с 1-х по 5-е сутки эксперимента, однако в дальнейшем их доля начинала быстро снижаться. Компенсаторные изменения в А-нейронах имели схожий характер, но были менее выражены (рис.). Доля нейронов с деструктивными изменениями в своём максимуме на 14-е сутки во второй экспериментальной группе была достоверно ниже.

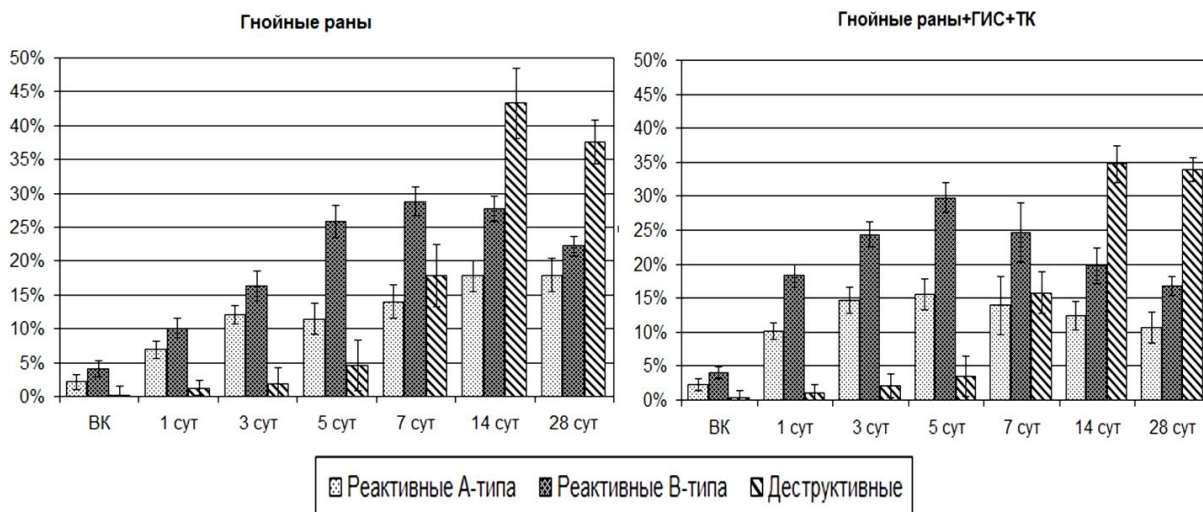


Рис. Соотношение долей нейронов А- и В-типов с реактивными изменениями и доли дегенеративных форм в процессе заживления инфицированной раны в обеих экспериментальных группах

Гнойная рана мягких тканей вызывает обширные морфологические изменения псевдоуниполярных нейронов СМУ отвечающих за иннервацию поврежденного участка, обладающие сходством с изменениями, сопутствующими повреждению периферических отростков чувствительных нейронов. Необходимо отметить различную выраженность реакций для различных типов нейронов СМУ. Реактивные изменения в клетках В-типа возникали раньше и отличались большей выраженностью, при этом необходимо отметить, что и дегенерация данного типа нейронов наступала раньше, чем для крупных А-нейронов. Санация раны и применение ТК во второй экспериментальной группе, приводившие к существенному ускорению и обеспечения лучшего качества репарации поврежденного участка, принципиально не меняли характера изменений в нейронах, однако оказывали значительный эффект на динамику реакций. Так, в корреляции с уменьшением объёма дефекта во второй экспериментальной группе, деструкция клеток СМУ к окончанию эксперимента значительно снижалась. Компенсаторные реакции достигали максимума уже на 3–5-е сутки эксперимента, в отличие от 7-х суток в группе без применения ГИС и ОТПК.

ЛИТЕРАТУРА

1. Алексеева, Н. Т. Морфологическая оценка регенерата при заживлении гнойных кожных ран под влиянием различных методов регионального воздействия / Н. Т. Алексеева // Журнал анатомии и гистопатологии. 2014. Т. 3, № 2 (10). С. 14–18.

2. *Выживание* и фенотипическая характеристика аксотомированных нейронов спинальных ганглиев / Ю. А. Чельшев [и др.] // *Морфология*. 2004. Т. 125, № 3. С. 45–49.
3. *Гистоморфометрические* характеристики популяций ганглионарных нейронов в отдаленный период после нейротомии и восстановительной операции у собак / В. И. Шевцов [и др.] // *Гений ортопедии*. 2005. № 2. С. 75–80.
4. *Фетисов, С. О.* Качественная морфологическая оценка состояния нейронов спинномозговых узлов при регенерационном процессе в гнойной ране кожи / С. О. Фетисов, Н. Т. Алексеева, Д. Б. Никитюк // *Журнал анатомии и гистопатологии*. 2015. Т. 4, № 1. С. 31–37.
5. *Digital* morphometric characterization of lumbar dorsal root ganglion in rats / R. Bosco [et al.] // *The J. of Histotech*. 2010. Vol. 33, N 3. P. 113–118.

Fetisov S. O., Nikityuk D. B., Alexeeva N. T.

Condition of primary afferent dorsal root ganglion neurons after stimulation of purulent wound regeneration by the platelet concentrate

Voronezh State Medical University named after N. N. Burdenko, Russia

The article shows the results of study of the morphology of dorsal root ganglion neurons in the presence of purulent wounds in their innervations zone and change of their status during the stimulation of purulent wound healing after the application of hydropressive sanitation and injection of platelet rich blood concentrate.

Key words: dorsal root ganglion neurons, rat, purulent wound, platelet rich blood concentrate.