

## ИСПОЛЬЗОВАНИЕ КОНУСНО-ЛУЧЕВОЙ КОМПЬЮТЕРНОЙ ТОМОГРАФИИ ДЛЯ ВЫЯВЛЕНИЯ ОКОСТЕНЕВШЕЙ КРЫЛОВИДНО-ОСТИСТОЙ СВЯЗКИ

УО «Белорусский государственный медицинский университет»

Окостенение крыловидно-остистой связки приводит к образованию отверстия на медиальной стенке подвисочной ямки (отверстие Чивинини). Ранее это отверстие обнаруживалось только на скелетированных препаратах. Частично и полностью окостеневшую крыловидно-остистую связку нам удалось выявить *in vivo* с помощью конусно-лучевой компьютерной томографии. У пациента 19 лет с левой стороны была обнаружена полностью окостеневшая связка, которая представляла собой непрерывную линейную тень, соединяющую костный выступ на латеральной пластинке крыловидного отростка с остью клиновидной кости. С противоположной стороны у данного пациента была выявлена не полностью окостеневшая связка в виде прерывистой линейной тени. Для того чтобы достоверно установить, какое клиническое значение имеет эта анатомическая структура и сопровождается ли ее присутствие неврологической симптоматикой требуются дополнительные исследования.

**Ключевые слова:** крыловидно-остистая связка, окостенение, конусно-лучевая компьютерная томография, овальное отверстие.

**S. L. Kabak, N. A. Savrasova, Y. M. Melnichenko, N. V. Zhuravleva**

### CONE BEAM COMPUTED TOMOGRAPHY DETECTION OF OSSIFIED PTERYGOSPINOUS LIGAMENT

Ossification of pterygospinous ligament results in the formation of the hole in the medial wall of the infratemporal fossa (foramen of Civinini). Earlier this hole was detected only in skeletonized specimens. Partially and fully ossified pterygospinous ligament was identified *in vivo* using cone beam computed tomography. In a 19-year-old patient completely ossified pterygospinous ligament has been detected on the left side. It looked like continuous linear shadow connecting the bony prominence on the lateral plate of the pterygoid process to the spine of the sphenoid bone. On the opposite side partially ossified pterygospinous ligament as discontinuous linear shadow was found. In order to define clinical value of this anatomical structure and whether it is accompanied by the presence of neurological symptoms further study is required.

To establish what clinical value this anatomical structure has and whether her presence is followed by neurologic symptomatology, additional researches are required.

**Key words:** pterygospinous ligament, ossification, cone beam computed tomography, foramen ovale.

Крыловидно-остистое отверстие (Civinini) встречается у 1–31,2% людей [2]. Оно образуется в результате окостенения одноименной связки, которая соединяет крыловидный отросток с остью клиновидной кости. Наличие крыловидно-остистого отверстия может сопровождаться клиническими проявлениями. В частности, прижатие к окостеневшей крыловидно-остистой связке язычного нерва во время сокращения медиальной

крыловидной мышцы [6, 9] влечет за собой неврологическую симптоматику: онемение языка и боль при разговоре. Кроме того, окостеневшая крыловидно-остистая связка затрудняет выполнение анестезии тройничного узла через латеральный чрескожный подскуловой доступ [8].

При рентгенологическом исследовании *ex vivo* черепов с частично или полностью окостеневшей крыловидно-остистой связкой в аксиальной

## □ Оригинальные научные публикации

(подбородочно-вертикальной) проекции эта структура выявляется с латеральной или медиальной стороны от овального отверстия, либо пересекала его [5].

Цель исследования – оценить возможность обнаружения крыловидно-остистой связки *in vivo* с помощью конусно-лучевой компьютерной томографии.

### Материал и методы

Для выявления крыловидно-остистого отверстия был обследовано 42 черепа из коллекции кафедры нормальной анатомии и морфологии человека Белорусского государственного медицинского университета. Материал не был классифицирован по возрасту и полу. Ширина латеральной пластинки крыловидного отростка определялась как среднее арифметическое значение трех измерений, которые производились у его основания, в середине и в области свободного конца. Всего измерена ширина 20 латеральных пластинок.

Конусно-лучевая компьютерная томография была выполнена на аппарате SIRONA GALILEOS в программе Galileos Viewer. Проанализированы сканы 6 пациентов. В окне мультипланарной реконструкции (МПП) последовательно изучались аксиальные срезы лицевого черепа (объем 15×15×15 мм) и на основании черепа идентифицировалось овальное отверстие. Затем при полойном перемещении в направлении заднего края латеральной пластинки крыловидного отростка контролировались структура и плотность мягких тканей. Дополнительно аналогичный поиск контрастных теней выполнялся в сагитальном сечении, а также в нестандартной плоскости, которая соответствовала пространственному положению латеральной пластинки крыловидного отростка (произвольная кросс-секция по переднезадней оси отростка).

### Результаты и обсуждение

Крыловидный отросток начинается у места соединения большого крыла с телом клиновидной кости и направляется вниз. Он состоит из латеральной и медиальной пластинки. Медиальная пластинка узкая и длинная, латеральная – широкая и короткая, направлена назад и несколько в сторону от средней линии. Средняя ширина латеральной пластинки –  $11,4 \pm 0,4$  мм ( $M \pm \sigma$ ). К наружной поверхности латеральной пластинки прикрепляется нижняя головка латеральной крыловидной мышцы, а к ее внутренней поверхности – медиальная крыловидная мышца. Передний край латеральной пластинки крыловидного отростка участвует

в образовании крыловидно-верхнечелюстной щели, ведущей в крыловидно-небную ямку. Примерно на середине заднего (свободного) края латеральной пластинки на всех черепах выявлялся небольшой костный выступ (ость Чивинини). В этом месте начинается крыловидно-остистая связка, которая другим концом фиксируется к ости клиновидной кости, расположенной на нижней поверхности большого крыла вблизи места соединения с височной костью. Эта связка является утолщением фасции, разделяющей латеральную и медиальную крыловидные мышцы (по В. В. Кованову: глубокий листок собственной фасции лица или межкрыловидная фасция). В ряде случаев латеральную пластинку крыловидного отростка и ость клиновидной кости соединяет мышечный тяж [2, 7]. Мышечные волокна обнаруживаются вместе с одноименной связкой, в том числе окостеневшей. Они являются частью дополнительной (третьей) головки латеральной крыловидной мышцы, которая прикрепляется к капсуле и суставному диску височно-нижнечелюстного сустава.

Пространство, расположенное сверху от крыловидно-остистой связки, заполнено решетчатой фасцией, через которую проходят дополнительная менингеальная артерия, медиальный крыловидный нерв и мышца, напрягающая небную занавеску [5].

Полное окостенение крыловидно-остистой связки приводит к формированию на медиальной стенке подвисочной ямки крыловидно-остистого отверстия. На исследованной выборке черепов было выявлено одно такое отверстие (рис. 1, А), расположенное с правой стороны черепа. Его размеры 7,46 мм (высота) × 8,16 мм (ширина). При этом ширина латеральной пластинки крыловидного отростка –  $20,5 \pm 4,7$  мм, примерно в два раза превышала ее ширину на черепах без окостеневшей крыловидно-остистой связки. Проекция окостеневшей связки пересекала овальное отверстие вблизи его медиального края. Костный тяж начинался от латеральной пластинки крыловидного отростка и заканчивался остью на нижней поверхности большого крыла клиновидной кости, расположенной между овальным и остистым отверстием.

В одном случае на анатомических препаратах были обнаружены сильно выраженные ости на середине свободного края латеральной пластинки крыловидного отростка и на нижней поверхности большого крыла клиновидной кости, направленные в сторону друг друга. Такой вид имеет не полностью замкнутое крыловидно-остистое отверстие (рис. 1, Б). Его размеры: 5,3×6,4 мм. Линия, соединяющая две остии соответствующая крыловидно-

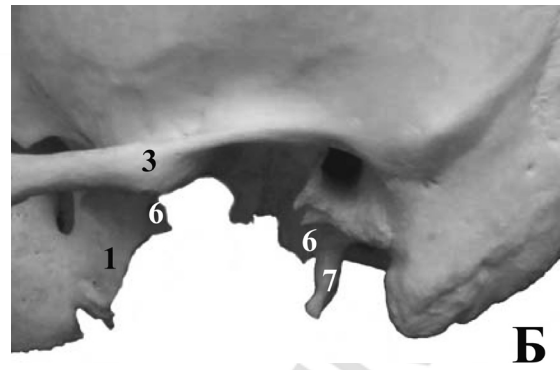
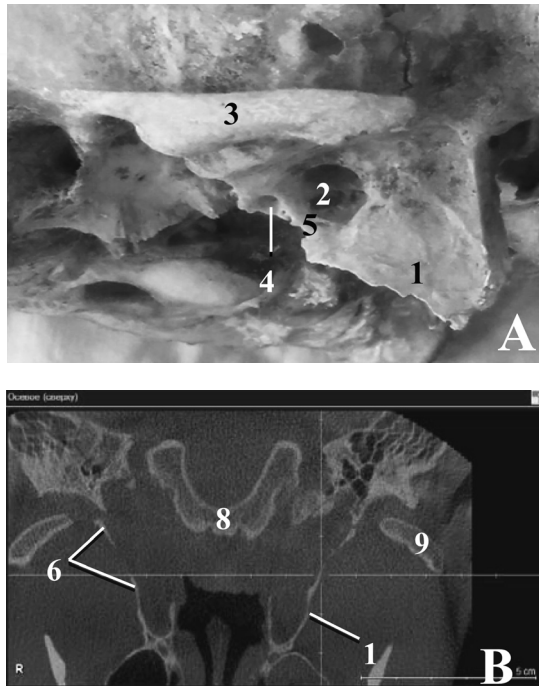


Рис. 1. Крыловидно-остистое отверстие (отверстие Civinini): 1 – латеральная пластинка крыловидного отростка, 2 – крыловидно-остистое отверстие, 3 – скуловая дуга, 4 – остистое отверстие, 5 – окостеневшая крыловидно-остистая связка, 6 – фрагменты частично окостеневшей крыловидно-остистой связки (крыловидно-остистое отверстие не замкнуто), 7 – остистый отросток височной кости, 8 – тело клиновидной кости, 9 – головка нижней челюсти. А, Б – Череп в латеральной норме (левая сторона); В – КЛКТ, окно МПР, горизонтальный срез (пациент Б-ч, 19 л). Перекрест осей располагается на окостеневшей левой крыловидно-остистой связке

остистой связке, проецируется с латеральной стороны от овального отверстия.

Крыловидно-остистое отверстие нам удалось также идентифицировать *in vivo*. На сканах, полученных при конусно-лучевой компьютерной томографии, пространство между краем овального отверстия и латеральной пластинкой крыловидного отростка обычно выполнено мягкими тканями, плотность которых значительно уступает костной ткани. У пациента Б. (19 лет) с левой стороны присутствует рентгенонегативная структура (линейная тень), соединяющая костный выступ на латеральной пластинке крыловидного отростка с остью клиновидной кости (рис. 1, В, рис. 2). По месту

расположения эта структура идентифицировалась нами как окостеневшая крыловидно-клиновидная связка. С противоположной стороны у данного пациента была выявлена не полностью окостеневшая крыловидно-остистая связка (рис. 1, В).

В 1 случае в проекции крыловидно-остистой связки определялись слабоконтрастные точечные тени (неравномерный пунктир), которые можно интерпретировать как начинающийся процесс кальцификации фиброзно-мышечных структур, расположенных в области медиальной стенки подвисочной ямки.

У человека крыловидно-остистое отверстие многие авторы рассматривают как атавизм [2, 8],

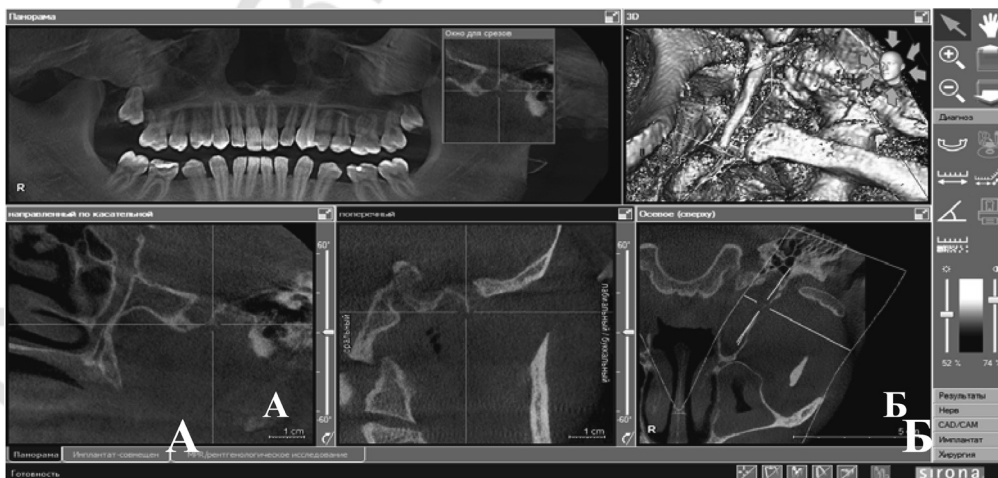

Рис. 2. КЛКТ, окно панорамной томограммы (пациент Б-ч, 19 л). На срезе вдоль оси крыловидно-остистой связки (А) на нижней поверхности основания черепа при выходе из овального отверстия определяется препятствие в виде кальцинированной связки, которая направляется латерально и кпереди. На аксиальном срезе (Б) перекрест осей находится на окостеневшей крыловидно-остистой связке

## □ Оригинальные научные публикации

так как у ряда плацентарных млекопитающих, в том числе у обезьян старого света, постоянно присутствует костный тяж, соединяющий латеральную пластинку крыловидного отростка с остью крыловидной кости [7]. Еще одним подтверждением того, что окостенение крыловидно-остистой связки является не столько возрастным изменением, сколько генетически детерминировано, является факт ее обызвествления у молодых индивидов [5]. В описанном нами случае кальцинированная крыловидно-остистая связка была обнаружена у мужчины 19-летнего возраста.

Большие колебания частоты встречаемости окостеневшей крыловидно-остистой связки (от 1 до 30%) в первую очередь объясняются разными по объему выборками, иногда включающими, например, 50 черепов [4]. В большой выборке (более 6000 образцов) окостеневшая связка встречалась в 5% случаев [3]. Возможно, что при мацерировании черепов частично окостеневшая связка может не сохраняться. Кроме того, выявлены расовые различия в частоте обнаружения окостеневшей крыловидно-остистой связки. Так, на черепах мужчин белой расы она встречается в четыре раза чаще, чем у мужчин черной расы (8,38% и 1,95% соответственно) [6].

Язычный нерв, ветвь заднего ствола нижнечелюстного нерва, в области подвисочной ямки располагается сначала между латеральной крыловидной мышцей и мышцей напрягающей небную занавеску, где к нему присоединяется барабанная струна. Затем по поверхности медиальной крыловидной мышцы язычный нерв направляется вниз по медиальной поверхности ветви нижней челюсти [6]. При сокращении жевательных мышц обычно не происходит сдавления или растяжения этого нерва. Однако при окостенении крыловидно-остистой связки может развиваться туннельный синдром. Сдавление язычного нерва между окостеневшей связкой, которая располагалась с наружной стороны от нерва, и медиальной крыловидной мышцей впервые в литературе описали Peucker et al. [9]. Это была случайная находка, обнаруженная во время препарирования трупного материала. Подвижность язычного нерва, которая могла бы воспрепятствовать сдавлению, была ограничена наличием дистального анастомоза с нижним альвеолярным нервом.

Несмотря на кажущуюся простоту выполнения проводниковой анестезии второй и третьей ветви тройничного нерва, по данным ESRA (European Society of Regional Anesthesia and Pain Therapy) она не всегда бывает эффективной. Например, из 49 мандибулярных анестезий 4 процедуры ока-

зываются безуспешными. Причиной этого является распространение местного анестетика в зону, отдаленную от овального отверстия и крыловидно-небной ямки, где находятся стволы верхнечелюстного и нижнечелюстного нервов [1]. Наличие широкой латеральной пластинки крыловидного отростка и окостеневшей крыловидно-остистой связки, несомненно, может служить препятствием для продвижения иглы к месту локализации ветвей тройничного нерва.

Таким образом, окостеневшую крыловидно-остистую связку можно выявить *in vivo* с помощью конусно-лучевой компьютерной томографии. Для того, чтобы установить, какое клиническое значение имеет эта анатомическая структура, и сопровождается ли ее присутствие неврологической симптоматикой, требуются дополнительные исследования.

## Литература

1. Особенности нейровизуализации верхне- и нижнечелюстного нервов при стволочных регионарных блокадах. От парестезии к 3D-КТ наведению / А. Ю. Зайцев [и др.] // Анестезиология и реаниматология. – 2014. – № 2. – Режим доступа: <http://cyberleninka.Ru/article/n/osobennosti-nevrovizualizatsii-verhnei-nizhnechelyustnogo-nerva-pri-stvolovyh-regionarnyh-blokadah-ot-parestezii-k-3d-kt-navedeniyu>. – Дата доступа: 2.02.2016.
2. B. K. K. Anatomical Study of Pterygospinous and Pterygoalar Bar in Human Skulls with their Phylogeny and Clinical Significance / K. K. B., V. K. // J. Clin. Diagn. Res. – 2014. – Vol. 8, № 9. – P. AC10-3.
3. Chouke, K. S. Injection of mandibular nerve and gasserian ganglion; an anatomic study / K. S. Chouke // Am. J. Surg. – 1949. – Vol. 78, № 1. – P. 80–85.
4. Das, S. Ossified pterygospinous ligament and its clinical implications / S. Das, S. Paul // Bratisl. Lek. Listy. – 2007. – Vol. 108, № 3. – P. 141–143.
5. Foramen of civinini: a new anatomical guide for maxillofacial surgeons / R. S. Saran [et al.] // J Clin Diagn Res. – 2013. – Vol. 7, № 7. – P. 1271–1275.
6. Lingual nerve entrapment in muscular and osseous structures / M. Piagkou [et al.] // Int. J. Oral Sci. – 2010. – Vol. 2, № 4. – P. 181–189.
7. Morphological peculiarities of the deep infratemporal fossa in advanced age / M. von Lüdinghausen [et al.] // Surg. Radiol. Anat. – 2006. – Vol. 8, № 3. – P. 284–292.
8. Ossification of ligaments near the foramen ovale: an anatomic study with potential clinical significance regarding transcutaneous approaches to the skull base / R. S. Tubbs [et al.] // Neurosurgery. – 2009. – Vol. 65, Suppl. № 6. – P. 60–64, discussion 64. – doi : 10.1227/01.NEU.0000345952.64041.9C.
9. Peucker, E. T. Entrapment of the lingual nerve due to an ossified pterygospinous ligament / E. T. Peucker, G. Fischer, T. J. Filler // Clin. Anat. – 2001. – Vol. 14, № 4. – P. 282–284.

Поступила 7.03.2016 г.