

*Шестакова В. Г., Баженов Д. В., Банин В. В.*

## **ОСОБЕННОСТИ ЭПИТЕЛИЗАЦИИ ОБШИРНОГО ДЕФЕКТА КОЖИ В УСЛОВИЯХ СТИМУЛИРОВАННОГО АНГИОГЕНЕЗА**

*Тверской государственной медицинской университет Минздрава России*

Раневой патогенез и совершенствование способов регуляции репаративной регенерации тканей остаются одним из актуальных вопросов клинической морфологии и хирургии до настоящего времени. Несмотря на множество разнообразных способов лечения кожных ран ни один из них не удовлетворяет потребностей практической медицины полностью [1–3]. Ангиоактивные препараты привлекли наше внимание тем, что они оказывают влияние как на ранние этапы репарации — воспалительную реакцию, так и на формирование грануляционной ткани, заполняющей рану, что может определять дальнейший прогноз заживления и органоспецифичность регенерата.

Исходя из вышеизложенного цель настоящего исследования: выявить морфологические особенности различных структур регенерата при заживлении обширных полнослойных кожных дефектов в условиях стимулированного ангиогенеза. В качестве стимулятора мы выбрали Неоваскулген, который представляет собой высокоочищенную сверхскрученную форму плазмиды pCMV-VEGF165, кодирующей эндотелиальный фактор роста сосудов (VEGF).

**Материал и методы.** Исследования выполнены на 80 белых беспородных половозрелых крысах, подобранных принципу аналогов с учетом массы тела (200–250 г), пола (самки) и возраста (6–8 мес.) Экспериментальные манипуляции выполнялись в соответствии с международными рекомендациями по использованию животных в биологических и медицинских исследованиях (1986). Крысам под эфирным наркозом на дорсальной поверхности тела наносили стандартные полнослойные кожные раны площадью 225 мм<sup>2</sup> (14,5 % от площади тела). Было сформировано 2 группы: контрольная (n = 40) и подопытная (n = 40). Крысам контрольной группы двукратно (на 2 и 7 сутки) вводили 0,1 мл физиологического раствора паравульнарно, животным 2 группы — 0,1 мл раствора Неоваскулгена. Забор биоптатов проводили на 7-е, 14-е и 21-е сутки, проводили макроскопическое динамическое наблюдение и планиметрию. Биоптаты из краев ран размером 1,5 × 1,5 см фиксировали, изготавливали срезы, которые затем окрашивали по классической методике гематоксилином и эозином. Оценку состояния микроциркуляторного русла в зоне дефекта проводили путем подсчета количества сосудов в поле зрения. Использовали иммуногистохимический метод исследования с помощью моноклонального антитела VEGFR1 [Y103]. Изучение микропрепаратов с анализом степени мечения клеток проводили под сканирующим микроскопом Scanscope Aperio с применением программы Aperio ScanScope Console. Все полученные результаты экспериментов подвергали статистической обработке.

**Результаты и обсуждение.** У животных, которым ввели Неоваскулген, установлено ускоренное по сравнению с контролем течение фазы воспаления, что определяло последующий характер репаративного процесса. Через 7 дней после операции у животных этой группы рана, также как и в контроле, покрыта

струпом. В узком лейкоцитарном вале доминируют клетки острой фазы воспаления. В соединительной ткани выявлены все присущие ей клеточные элементы. В верхних слоях обнаружены клетки гематогенного происхождения, однако инфильтрация лейкоцитами весьма незначительная. Хорошо развитая новообразованная ткань ( $943,3 \pm 21,8$  мкм против  $584,4 \pm 16,8$  мкм в контроле) имела типичное строение и включала множество кровеносных сосудов, отличающихся протяженностью и располагающихся перпендикулярно поверхности дефекта. Многочисленные сосудистые почки свидетельствовали об активности ангиогенеза. Количество новообразованных сосудов в подопытной группе превышало контрольные значения в 2,2 раза (рис. 1). Интенсивное развитие новообразованной ткани создавало благоприятные условия для роста эпителиального регенерата, образующего обширные разрастания.

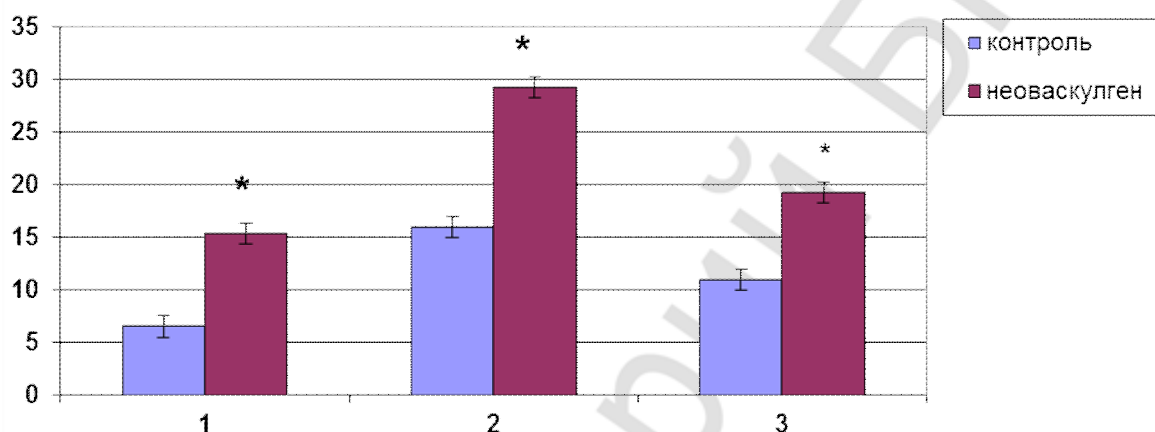


Рис. 1. Количество сосудов грануляционной ткани при заживлении ран кожи (в 10 полях зрения).  $\times 600$ :  
1 — 7-е сутки; 2 — 14-е сутки; 3 — 21-е сутки

На этом сроке наблюдения наибольшее количество меченых клеток обнаружено в дне и центре раны, где активно разворачивались процессы новообразования грануляционной ткани, заполняющей всю область дефекта (табл.).

**Количество (%) меченых клеток в грануляционной ткани регенерата  
(в поле зрения микроскопа,  $\times 200$ )**

Антитело VEGFR1	Контроль			Неоваскулген		
	пограничная область	центр раны	дно раны	пограничная область	центр раны	дно раны
7 дней	13,5 %	11 %	18,5 %	22 %	33,5 %	31 %
14 дней	19,5 %	16,5 %	23 %	27 %	28,5 %	27 %

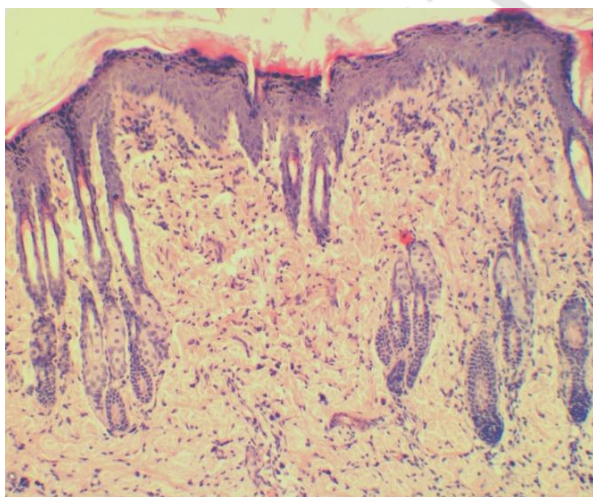
Процент меченых клеток в биоптатах от животных опытной группы более чем в 2 раза превышал контрольные показатели. Наивысшая степень меченности была обнаружена непосредственно в клетках новообразующихся сосудов и периваскулярной зоне.

Через 14 дней заживление ран у животных, получавших Неоваскулген, происходило более интенсивно, чем в группе контроля. Субэпителиально локализовалась молодая соединительная ткань, и только в центральном участке

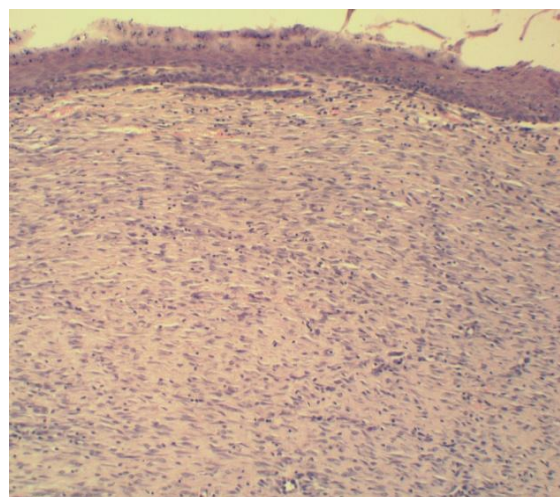
сохранялись отдельные крупные вертикальные сосуды. В соединительной ткани выявлен монослой горизонтально ориентированных фибробластов, а большая часть капилляров подвергалась редукции. Ткань, выполняющая раневой дефект, постепенно уплотнялась ( $732,4 \pm 20,5$  мкм против  $786,6 \pm 15,0$  мкм в контроле). Молодой эпителий нарастал с краевых участков раны к центру двумя конвергирующими пластами. У большей части животных (89 %) обнаружена полная эпителизация, в 11 % случаев не эпителизированным оставался лишь небольшой дефект в центре раны. Специфической чертой эпителизации у опытных особей являлся инфильтрирующий рост молодого эпителия практически на всем протяжении с образованием производных кожи.

Результаты гистологических исследований подтверждаются данными, полученными при иммуногистохимическом окрашивании срезов и отраженными в таблице. Очаги пролиферативной активности распространились на всю область дефекта, и по сравнению с предыдущим сроком обнаруживалось явное увеличение процента меченых клеток в пограничной зоне, в дне и центре раны процент меченности по-прежнему высок. У животных второй группы показатели достоверно выше аналогичных у крыс контрольной серии.

При сравнительном анализе микропрепаратов, полученных через 21 день количество сосудов в новообразованной соединительной ткани, особенно сосочковом слое, выше контрольных цифр 19,2 (в 10 полях зрения) против 10,9 в контроле (рис. 1). По-видимому, именно этим объясняется характерный инфильтрирующий рост молодого эпителия практически на всем протяжении с образованием производных кожи и формированием органоспецифического регенерата (рис. 2). В контроле на месте повреждения сформировался ровный эпителиальный пласт (рис. 3). При макроскопическом изучении место дефекта контрольных животных хорошо просматривается, а в опытной группе практически неотличимо от неповрежденных участков и покрыто густой шерстью.



*Рис. 2.* Инфильтрирующий рост молодого эпителия с образованием производных кожи у животных опытной группы через 21 день наблюдений. Гематоксилин и эозин.  $\times 100$



*Рис. 3.* Ровный эпителиальный регенерат на месте дефекта у крыс контрольной группы через 21 день наблюдения. Гематоксилин и эозин.  $\times 100$

**Выводы.** Таким образом, наши исследования позволяют заключить, что Неоваскулген ускоряет и оптимизирует репарацию полнослойных ран кожи, что проявляется в интенсивном развитии фазы воспаления, раннем созревании грануляционной ткани, быстрой трансформации ее в соединительную, активизации процесса эпителизации дефекта, формировании органоспецифического регенерата и сокращении общих сроков заживления.

### ЛИТЕРАТУРА

1. *Алексеева, Н. Т.* Аналитическая морфология репаративной регенерации в коже под действием различных региональных факторов / Н. Т. Алексеева, Д. Б. Никитюк, С. В. Клочкова // Журнал анатомии и гистопатологии. Воронеж. 2015. Т. 4, № 1. С. 26–38.

2. *Одинцова, И. А.* Закономерности процессов регенерационного гистогенеза в кожно-мышечной ране / И. А. Одинцова // Анатомия и военная медицина. СПб. : ВмедА, 2003. С. 41–43.

3. *Шестакова, В. Г.* Особенности новообразования грануляционной ткани в полнослойной хирургической ране при стимуляции ангиогенеза неоваскулгеном / В. Г. Шестакова, В. В. Банин, Д. В. Баженов // Журнал анатомии и гистопатологии. Воронеж. 2015. Т. 4, № 3. С. 140.

*Shestakova V. G., Bazhenov D. V., Banin V. V.*

### **Peculiarities of epithelization of the large skin wound during stimulation of angiogenesis**

*Tver State Medical University, Russia*

It is established that Neovasculgen accelerates and optimizes full-thickness skin wounds reparation, that appears in the intensification of the inflammation phase development, early maturation of granulation tissue, its rapid transformation into the connective tissue, activation of the defect epithelization process, formation of organo-specific regenerate and reduction of the overall duration of healing.

**Key words:** regeneration, epithelization, angiogenesis.