

Н.Б. Гурина
СИНДРОМ АРНОЛЬДА-КИАРИ У ДЕТЕЙ В
СОВРЕМЕННЫХ УСЛОВИЯХ

Научный руководитель к.м.н., доцент Прилуцкая В.А.

1-я кафедра детских болезней.

Белорусский государственный медицинский университет, г.Минск

Резюме: В статье приведены результаты анализа особенностей диагностики и клиники синдрома Арнольда-Киари (САК) у детей. Рассмотрены основные клинические аспекты, вопросы пренатальной и постнатальной диагностики данной аномалии. Выявлены закономерности регистрации синдрома Арнольда-Киари в период с 2010 по 2015 гг., особенности данного синдрома в зависимости от пола и возраста пациентов, типа заболевания.

Ключевые слова: дети, новорожденные, синдром Арнольда-Киари, диагностика, клиника.

Resume: The article includes diagnostic features and clinics analysis results of children with Arnold - Chiari syndrome (ACS). The main clinical aspects, prenatal and postnatal diagnosis of these anomalies questions are discussed in this article. The Arnold Chiari Syndrome registration laws, the features of this syndrome depending on the sex, age of patients and the type of disease are defined in the period from 2010 to 2015.

Keywords: children, infants, Arnold-Chiari syndrome, diagnosis, clinic.

Актуальность. В структуре детской заболеваемости и смертности в большинстве развитых стран на первое место выходят врожденные пороки развития плода и новорожденного. Одним из врождённых пороков развития является синдром Арнольда-Киари (САК) – врожденный порок развития ромбовидного мозга, проявляющийся несоответствием размеров задней черепной ямки и мозговых структур, находящихся в этой области, что приводит к опущению ствола головного мозга и миндалин мозжечка в большое затылочное отверстие и ущемлению их на этом уровне. Частота данной аномалии составляет от 3,3 до 8,2 наблюдений на 100000 населения, а у новорожденных – 1 на 4–6 тысяч [5, 6]. Выделяют 4 основных типа САК. 1-ый тип – смещение миндалин мозжечка в позвоночный канал ниже уровня большого затылочного отверстия с отсутствием спинно-мозговой грыжи, у 15 – 20% пациентов этот тип может сочетаться с гидроцефалией, у 50% больных – с сирингомиелией. 2-ой тип – каудальная дислокация нижних отделов червя мозжечка, продолговатого мозга и IV желудочка, характерным признаком данного вида является сочетание с менингомиелоцеле в поясничном отделе, прогрессирующей гидроцефалией, часто – стеноз водопровода мозга. 3-ий тип –

грубое смещение заднего мозга в позвоночный канал в сочетании с энцефаломенингоцеле, выраженным гипертензивно-гидроцефальным синдромом. 4-й тип – гипоплазия мозжечка без смещения его вниз с эктопией продолговатого мозга. Среди всех типов САК наиболее распространёнными являются первый и второй типы, а мальформации 3-го и 4-го типов обычно несовместимы с жизнью. Второй тип САК связан со spina bifida, и по данным аутопсии, среди детей с менингомиелоцеле, мальформацию Арнольда-Киари 2-го типа описывают до 80–90% случаев.

Цель: выявить особенности диагностики и клиники различных форм синдрома Арнольда-Киари у детей в современных условиях.

Задачи:

1. Проанализировать закономерности МРТ-диагностики синдрома Арнольда-Киари в период 2010–2015 годов.
2. Оценить особенности распределения наблюдений мальформации Арнольда-Киари в зависимости от возраста и пола пациентов.
4. Произвести анализ особенностей клинической картины заболевания у детей различных возрастных групп.

Материалы и методы. Проведён анализ документации кабинета магнитно-резонансной томографии (МРТ) отделения лучевой диагностики ГУ РНПЦ «Мать и дитя» за период с 2010 по 2015 годы (19802 наблюдения). Анализ данных за 2013 год не проведен в связи с проведением ремонта в отделении и установкой нового аппарата МРТ. Выполнена выкопировка 59 случаев синдрома Арнольда-Киари у детей. На следующем этапе отобраны случаи данного ПНТ у детей первых трех лет жизни, детально проанализированы 8 карт стационарного пациента (форма 003/у). Для статистической обработки данных использованы программы MS Excel, STATISTICA.

Результаты и их обсуждение. Произведен количественный подсчет случаев САК за каждый год в течение с 2010 по 2015 годы. Выявлено, что абсолютное число случаев регистрации САК имело тенденцию к уменьшению в динамике анализируемого периода (2010 год – 11 случаев, 2011 – 19, 2012 – 11, 2014 – 12, 2015 – 6), что видно из представленного ниже рисунка 1. Частота встречаемости данного порока развития на 1000 обследованных детей составила в среднем 2,96 случая (в 2010 году – 2,89, 2011 – 3,88; 2012 – 2,60; 2014 – 3,51; 2015 – 1,93).

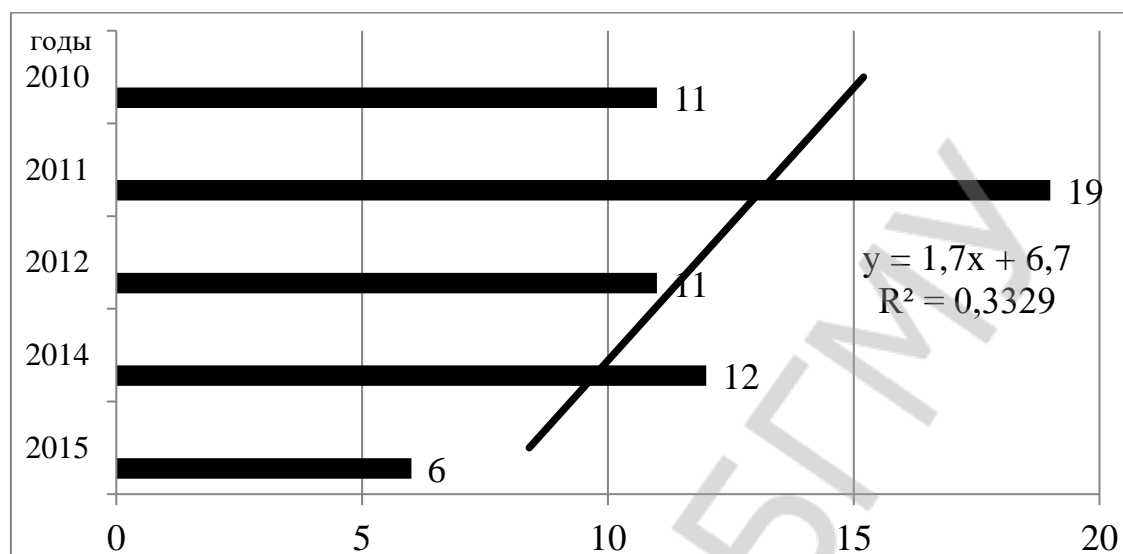


Рисунок 1 – Количество случаев регистрации синдрома Арнольда-Киари, абсолютное число

Средний возраст детей в 2010 году составил 7,1 года; 2011 – 8,3; 2012 – 7,2; 2014 – 9,3; 2015 – 11,0 лет.

Распределение случаев регистрации САК имело определенную зависимость от региона проживания пациентов. Как видно из данных рисунка 2, дети с аномалией Арнольда-Киари чаще проживали городе Минске (55,6%), что обусловлено территориальным расположением ГУ РНПЦ «Мать и дитя».

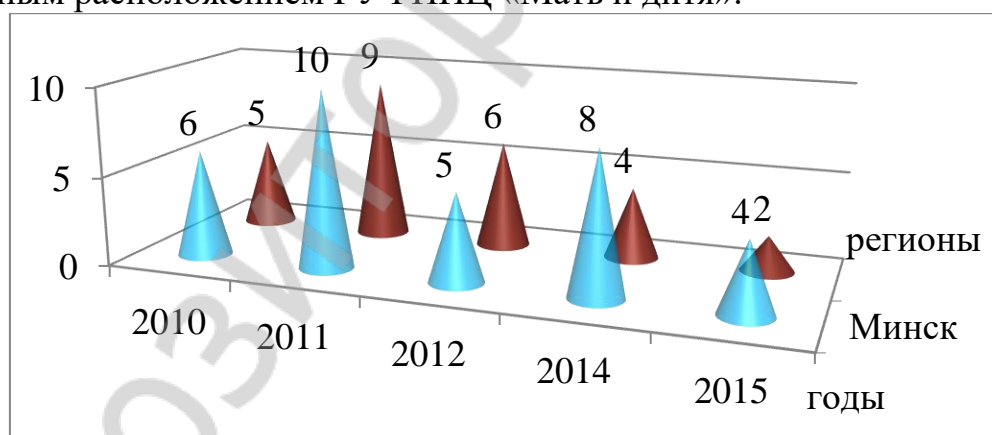


Рисунок 2 – Распределение пациентов с синдромом Арнольда-Киари по регионам проживания, абсолютное число

На следующем этапе был проведен анализ зависимости наблюдений данных распределения случаев по половому признаку. В результате получилось преобладание девочек (38, что составило 64,6% и 21 мальчик (35,4%)).

Данные рисунка 3 свидетельствуют, что с каждым годом происходило уменьшение количества САК 2 типа на фоне нарастания САК 1 типа.

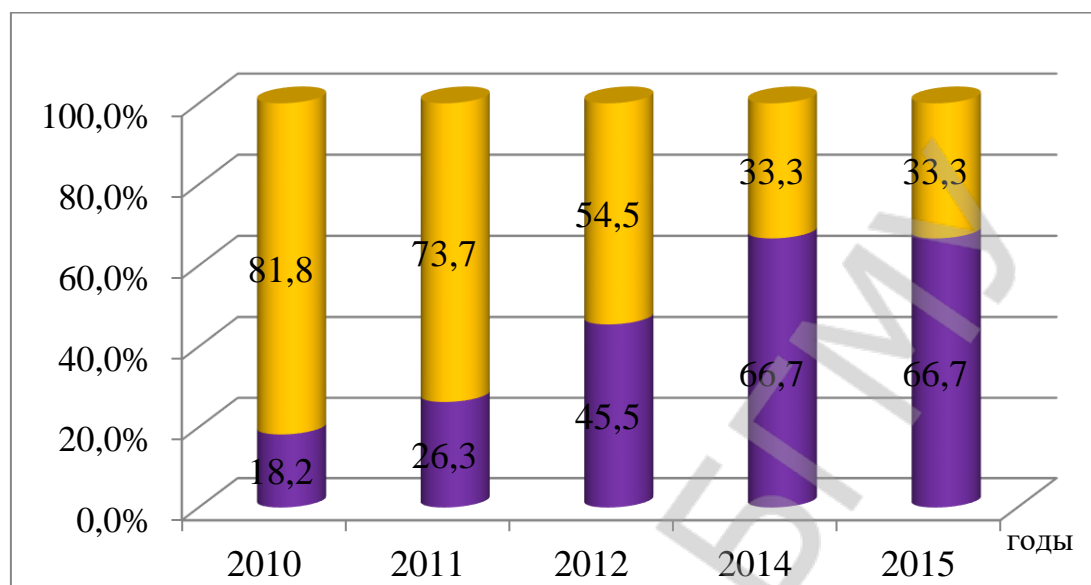


Рисунок 3 – Распределение синдрома Арнольда-Киари в зависимости от типа заболевания, %

При анализе сведений стационарных карт пациентов было установлено, что у всех 5-ти детей неонатального периода имело место наличие сочетанного порока нервной трубки: миеломенингоцеле пояснично-крестцового отдела, синдром Арнольда-Киари 2-го типа, внутренняя окклюзионная гидроцефалия с сужением четвертого желудочка. У таких новорожденных отмечались симптомы нижнего парапареза, нарушения функций мочевого пузыря и кишечника. При этом чаще коррекция *spina bifida* проводилась в экстренном порядке на фоне ликвореи из грыжевого мешка (у 4-х пациентов). У одной девочки развился вторичный гнойный менингоэнцефалит. У младенцев 2–3 лет жизни аномалия Арнольда-Киари чаще была МРТ-находкой при обследовании по поводу нистагма и /или атаксии. У всех 3-х пациентов был диагностирован синдром Арнольда-Киари 1-го типа.

Выводы:

1. В связи с улучшением качества пренатальной диагностики количество случаев САК в динамике анализируемого периода 2010-2015 гг. имело тенденцию к уменьшению (11 случаев в 2010 году, 6 наблюдений в 2015 году).
2. Средний возраст диагностики аномалии Арнольда-Киари при проведении МРТ у детей возрастал. Среди пациентов с САК девочки составили 64,6%.
3. У новорожденных чаще встречалась аномалия Арнольда-Киари 2-го типа, детей более старших возрастных групп – 1-го типа.

Gurina N.B.

CHILDREN ARNOLD-CHIARI SYNDROME IN CURRENT CONDITIONS

Supervisor: c.m.s, dr. Prilutskaya V.A.

1st childhood diseases department
Belarusian State Medical University, Minsk

Литература

1. Овсова, О. В. Аномалии краниовертебральной области : (литературный обзор) / О. В. Овсова, О. А. Львова // Клиническая медицина. – 2010. – №4 (10). – С. 36–50.
2. Баешко, Г. И. Синдром Арнольда-Киари в клинической практике педиатра / Г.И.Баешко[и др.] // Современная педиатрия. – 2011. – № 3. – С. 33–37.
3. Авраменко, Т. В. Мальформация Арнольда-Киари. Пренатальные и клинические наблюдения / Т. В. Авраменко, А. А. Шевченко, И. Ю. Гордиенко // Вестник Витебского государственного медицинского университета. – 2014. – № .2. – С.87–95.
4. Aitken, L. A. Chiari type I malformation in a pediatric population / L.A. Aitken [et al.] // *Pediatr. Neurol.* – 2009. – Vol. 40(6). – P. 449 – 454.
5. Ando, K. MRI tight posterior fossa sign for prenatal diagnosis of Chiari type II malformation. Ando K [et al.] // *Neuroradiology.* – 2007. – Vol. 49 (12). – P. 1033 –1039.
6. Griffiths, P.D. The use of in utero MRI to supplement ultrasound in the foetus at high risk of developmental brain or spine abnormality / P. D. Griffiths [et al.] // *The British Journal of Radiology.* – 2012. – Vol. 85, № 1019. – P. 1038–1045.
7. Wang, G.B. Fetal central nervous system anomalies: comparison of magnetic resonance imaging and ultrasonography for diagnosis / G. B. Wang [et al.] // *Chin. Med. J (Engl).* – 2006. – Vol. 119, № 5. – P. 1272–1277.