

КЛЮЧЕВЫЕ ВОПРОСЫ ПРОФИЛАКТИКИ ЗАБОЛЕВАНИЙ СЛИЗИСТОЙ ОБОЛОЧКИ РТА

Захарко Т.И., Латышева С.В., Латышева С.В.

*1-я кафедра терапевтической стоматологии,
Белорусский государственный медицинский университет, г. Минск*

Ключевые слова: ранние поражения слизистой, первичное обследование.

Резюме: Проблемы диагностики патологических состояний слизистой полости рта обусловлены схожестью клинических проявлений поражений под воздействием многофакторных причин. Метод внутриорального обследования, рекомендованный экспертами Всемирной организации здравоохранения как один из приоритетных направлений профилактики заболеваний слизистой оболочки полости рта и организма в целом.

Keywords: early lesions of the oral mucosa, primary inspection.

Resume: Problems of diagnostics of pathological conditions of the oral mucosa caused by the similarity of the clinical manifestations of lesions under the influence of multifactorial reasons. Method of intraoral examination is recommended as one of the priority areas of prevention diseases of the oral mucosa and body as a whole by the experts of the World Health Organization.

Актуальность. Врачи-стоматологи нередко сталкиваются с определенными трудностями при диагностике патологии слизистой оболочки полости рта (СОПР). Доказано, что несвоевременная диагностика ранних поражений СОПР предшествует онкозаболеваниям [3, 4]. Так, по данным Белорусского канцер регистра плоскоклеточный рак слизистой рта в 50-70% случаев выявлен на III-IV стадии заболевания [4]. В 2014 году доля трудоспособных, умерших от злокачественных опухолей ротовой полости и глотки, составила 49,5% [1]. Онкологи считают, что запоздалая диагностика заболеваний СОПР часто связана с «врачебными погрешностями», в частности - при опросе не всегда выясняются факторы риска, способствующие патологии слизистой, при внутриоральном осмотре не всегда акцентируется внимание на состоянии мягких тканей и не выявляются ранние признаки патологии.

Цель: изучить профилактическую значимость метода обследования, рекомендованного экспертами ВОЗ при оценке состояния СОПР.

Задачи:

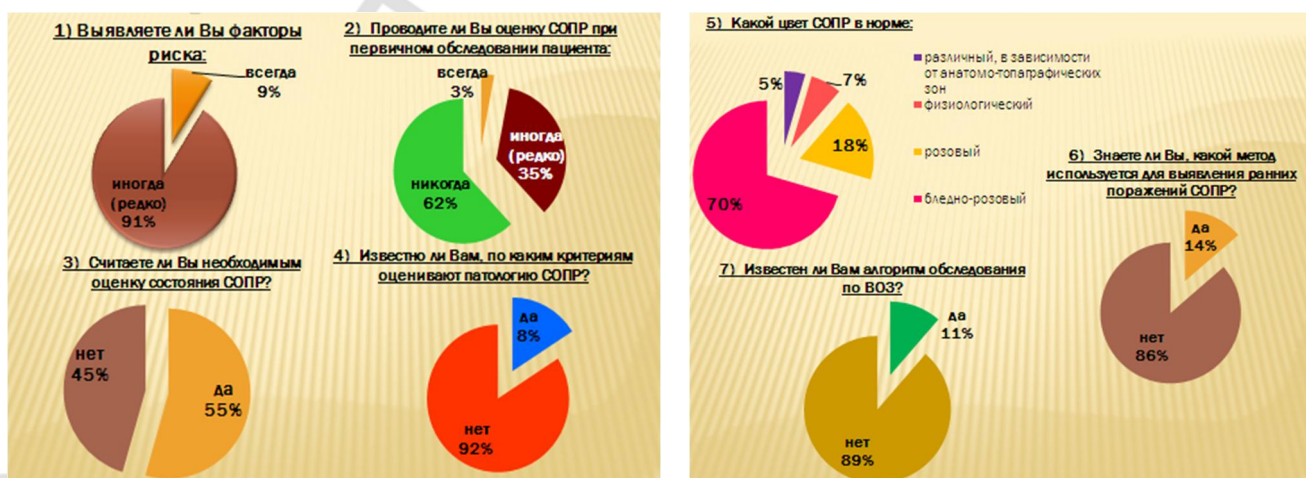
1. Выяснить уровень информированности студентов об использовании метода обследования по ВОЗ.
2. Обнаружить ранние поражения слизистой полости рта на профилактическом приеме пациентов.
3. Установить отклонения показателей индексов, характеризующих стоматологический статус, и их взаимосвязь с данными опроса и осмотра.

Материалы и методы. Проведен ретроспективный анализ 650 стоматологических амбулаторных карт пациентов в возрасте 19-25 лет за 2015 год, среди них 250 первичных пациентов, обследованных по методике ВОЗ. Систематизированы данные опроса (выявлены факторы риска: курение, вредные привычки, нарушение гигиены) и осмотра (клинические проявления ранних

поражений СОПР, отклонения показателей индексов и т.д.). Разработана анкета для студентов 3 курса стоматологического факультета для выяснения их информированности о клинических критериях оценки слизистой при патологии и привития метода обследования по ВОЗ. Результаты представлены в виде диаграмм 1, 2.

Результаты и их обсуждение. Полученные данные путем анкетирования свидетельствуют, что при обследовании первичных пациентов на этапе опроса студенты выясняли факторы риска, ведущие к развитию патологии СОПР только в 9% случаев. На втором этапе обследования оценка состояния СОПР в 62% случаев не проводилась. К сожалению, 55% студентов считают не обязательно оценивать состояние СОПР и 92% студентов не имеют четкого представления о критериях оценки патологии слизистой (диаграммы 1). Следует обратить внимание на данные, указывающие, что 88% студентов не информированы о цветовой гамме слизистой оболочки рта в норме, а 86% студентов не использовали метод обследования по ВОЗ и не соблюдали алгоритм обследования (диаграммы 2). Именно с позиции диагностики ранних поражений слизистой оценочные критерии являются ключевыми элементами в профилактике заболеваний СОПР.

Все данные, полученные при анкетировании студентов, свидетельствуют о проблемах обследования первичных пациентов и о необходимости привития и реализации на практике метода обследования по рекомендации ВОЗ.



Диагр. 1 – Результаты анкетирования

Диагр. 2 – Результаты анкетирования

Согласно рекомендациям экспертов Всемирной организации здравоохранения метод обследования включает осмотр: наружный (экстраоральный и периоральный) и внутриротовой (рисунок 1). После тщательного сбора анамнеза при опросе и выяснения факторов риска приступают к оценке стоматологического статуса. Алгоритм метода обследования по ВОЗ представлен в виде рисунка 2. Осмотр мягких тканей проводят двумя зеркалами при широко раскрытой полости рта по анатомо-топографическим зонам [2, 6]. На следующем этапе просят пациента сомкнуть зубы, чтобы определить прикус и охарактеризовать состояние тканей преддверия рта. Затем определяют значения показателей ОНI-S, КПИ и КПУ, характеризующих здоровье ротовой полости [2, 6]. Практическое использование

метода обследования по ВОЗ позволяет не только обзорно оценить состояние всех тканей полости рта, но и выявить ранние признаки заболеваний слизистой, болезней пародонта и т.д. [2, 5]. Важно распознать патологию слизистой и провести оценку пораженных участков по таким клиническим критериям, как изменение цвета, рельефа, нарушение целостности, их локализацию и т. д. в сопоставлении с нормальными окружающими тканями [6, 7].

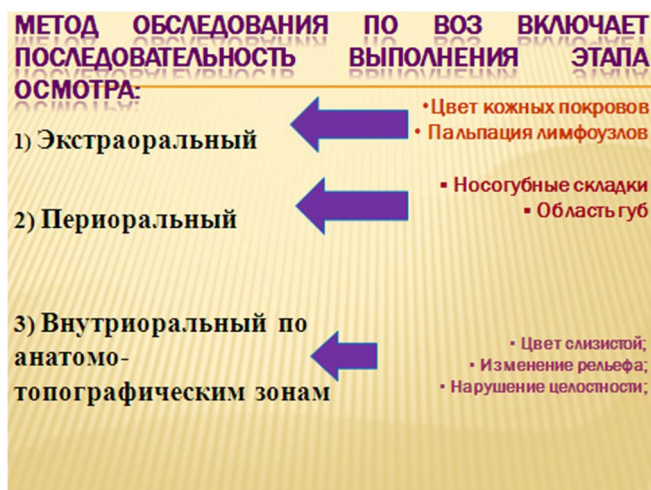

Рис. 1- Алгоритм обследования по ВОЗ

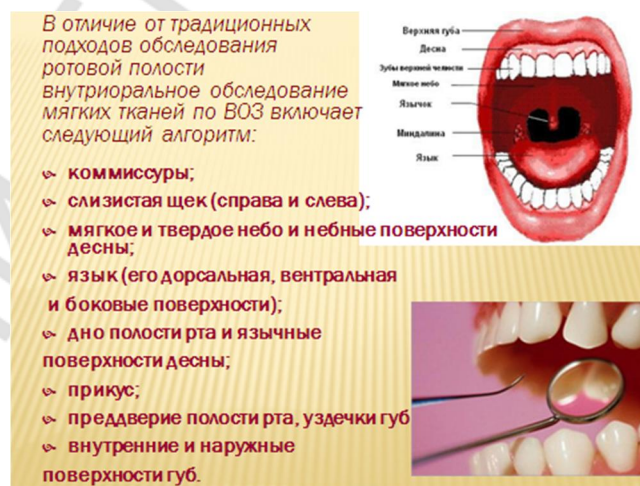


Рис. 2 – Алгоритм внутриорального обследования по ВОЗ

Своевременная диагностика ранних форм стоматологических заболеваний – залог успешного лечения и прогноза. С этих позиций особое значение имеет оценка состояния слизистой оболочки рта с учетом микроструктуры тканей по анатомо-топографическим зонам (схема 1). Важный критерий при визуальном осмотре — оценка нормальной поверхности слизистой и ее рельеф. Так, поверхностные слои неороговевающего многослойного эпителия отличаются микроструктурными особенностями, более податливыми и подвижными при пальпации. Там, где слизистая оболочка покрыта многослойным ороговевающим эпителием, а рыхлая соединительная ткань отсутствует, поверхностные слои имеют плотную структуру [2, 7]. Эти данные необходимо учитывать при клиническом обследовании для правильной оценки консистенции здоровых тканей при пальпации: мягкая, где имеется рыхлая соединительная ткань; плотная, где преобладает фиброзная ткань, мышечная или хрящевая; твердая, где выражена костная или хрящевая ткань [2, 7].

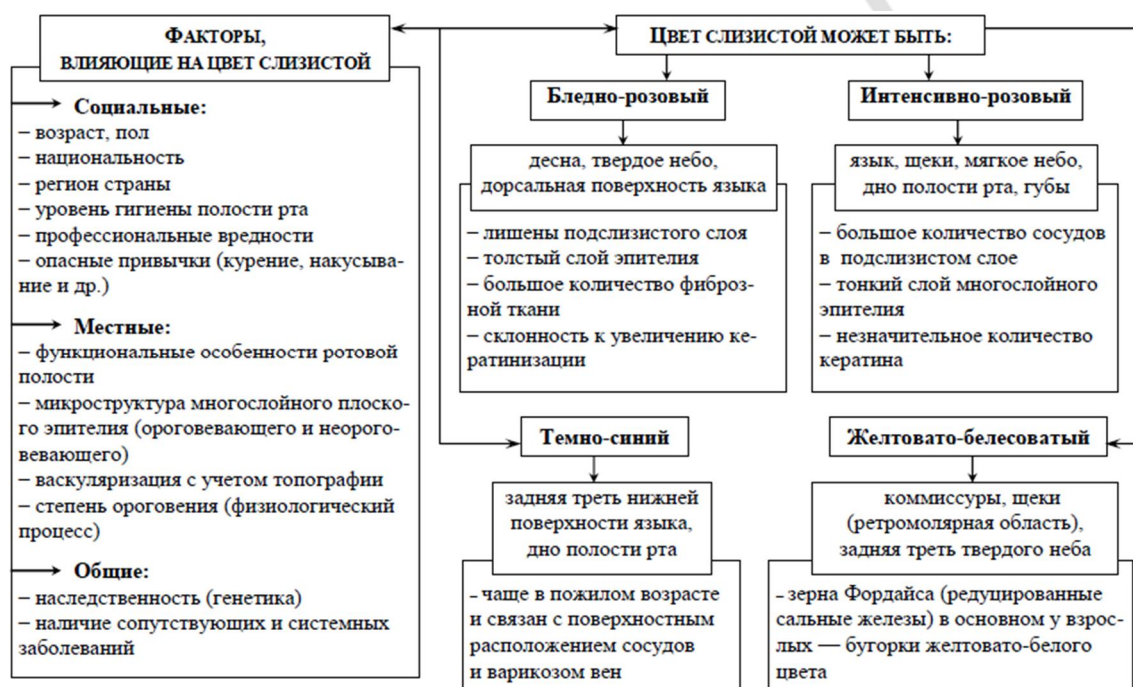

Схема 1 – Цвет СОПР в норме по топографическим зонам

Таким образом, при обследовании каждого пациента на этапе осмотра, в первую очередь следует оценивать состояние мягких тканей по таким клиническим критериям, как **цвет и рельеф** (поверхность) слизистой оболочки полости рта и в целом ее архитектонику в норме и для распознавания патологических процессов [2, 3].

Зарубежные авторы рассматривают патологию слизистой с позиции причинно-следственной взаимосвязи со структурными отличиями СОПР, выясненными факторами риска и оценкой состояния организма в целом [5, 6]. Заболевания слизистой с учетом воздействующих причин характеризуются определенными типами воспаления и клиническими проявлениями в виде поражений красных, белых и их сочетаний. Эти поражения могут быть идентичными при различных заболеваниях СОПР, а причины их развития многофакторными.

Анализируя результаты клинического обследования первичных пациентов важно отметить, что привитие и практическая реализация метода обследования по ВОЗ помогает в решении ключевых вопросов профилактики заболеваний СОПР. Так, использование метода на профилактическом осмотре пациентов позволило выявить в 6% случаев ранние формы лейкоплакии в области языка, щек, связанные с курением и отсутствием чистки языка; в 4% случаев - метеорологический хейлит, в 5,6% - травматические поражения белесоватого цвета в области щек, как следствие вредных привычек накусывания и прикусывания, в 3,6% - герпес губ и стоматит. В то же время в 96% случаев обнаружили клинические признаки воспаления десны.

Таким образом, реализуя полученные результаты, следует подчеркнуть, что диагностика ранних поражений слизистой базируется на данных опроса, осмотра и их взаимосвязи с выявленными факторами риска. Метод ВОЗ является практической аксиомой профилактики стоматологических заболеваний, а соблюдение алгоритма

обследования помогает как в диагностике ранних форм патологии, так и в прогнозировании состояния экосистемы полости рта в целом.

Выводы:

1. Внутриоральная оценка состояния слизистой оболочки полости рта по анатомо-топографическим зонам требует от врача-стоматолога 30-40 сек., позволяет:

- обнаружить ранние поражения СОПР;
- предупредить развитие онкологических заболеваний слизистой полости рта;
- выявить клинические признаки гингивита с целью предупреждения периодонтита;
- своевременно устранить (минимизировать) все факторы риска, выявленные при опросе;

2. Метод внутриорального обследования, рекомендованный экспертами ВОЗ, отличается высокой точностью, информативностью, простотой в исполнении, хорошей воспроизводимостью и результативностью, что позволяет грамотно проводить клиническое обследование пациента.

3. Главное и определяющее в профилактике стоматологических заболеваний слизистой оболочки полости рта — использование метода обследования по ВОЗ при первичном посещении пациента и правильная информированность о критериях оценки состояния СОПР.

Литература

1. Алиновская О. Когда рано – еще не поздно / О. Алиновская // Мед. Вестник. №39. Минск, 2015.
2. Латышева С.В. Фундаментальные основы диагностики заболеваний слизистой оболочки полости рта : учеб.-метод. пособие / С.В. Латышева. – Мн.: БГМУ, 2004. – 62 с.
3. Леус П.А. Эпидемиология и профилактика болезней пародонта : учеб.-метод. пособие / П.А. Леус, С.В. Латышева, СС. Лобко. – Мн.: БГМУ, 2002. – 39 с.
4. Патыко Д. Соло для гамма-квантов / Д. Патыко // Мед. Вестник. №53. Минск, 2015.
5. Vouquot J., Schroeder K. Oral leukoplakia and smokeless tobacco keratosis are two separate and distinct precancers, Presentation to Annual Meeting of the American academy of Oral pathology, Portland, Maine May 14-19,1993.
6. Greenspan D., Greenspan J., Pindborg J. AIDS and the dental team // 2-nd edition, Copenhagen Munksgaard, 1987. - 96 p.
7. Norman K., Wood N., Paul W., Goaz P. Differential diagnosis of oral lesions and Maxillofacial lesions // Fifth addition, London, 1997. - P. 1. - 150 p.