

Ю. Г. Дегтярев

## **ЗАПОРЫ У ДЕТЕЙ. КЛИНИКА И ДИАГНОСТИКА**

*УО «Белорусский государственный медицинский университет»*

---

*Диагностика и выбор эффективного лечения хронических запоров у детей является серьезной проблемой для педиатров, гастроэнтерологов, детских хирургов. Частота встречаемости этой патологии у детей до года составляет 17,6%, а в более старшем возрасте 10–25%. Большая разница диапазона частоты запоров обусловлена вариабельностью частоты дефекаций в детском возрасте и использованием различных критериев при установлении диагноза. Длительный период, предшествующий обращению родителей к врачу и установлению диагноза, предопределяет неясный долгосрочный прогноз независимо от того, сопровождается запор какими-либо осложнениями или нет, он является серьезной проблемой для ребенка и его семьи. Из функций человеческого организма дефекация является наиболее индивидуальной и до настоящего времени наименее понятной и наименее изученной. В статье мы попытались систематизировать данные по вопросам дифференциальной диа-*

гностики заболеваний, проявляющихся запорами у детей на основании обследования и лечения в ДХЦ г. Минска, где проходят обследование ежегодно до 100 пациентов с указанной патологией.

**Ключевые слова:** дети, запор, болезнь Гиршпрунга, функциональный запор.

**Y. G. Degtyarev**

## **CONSTIPATION IN CHILDREN. CLINIC AND DIAGNOSTICS**

*Diagnosis and selection of effective treatment of chronic constipation in children is a serious problem for pediatricians, gastroenterologists, pediatric surgeons. The incidence of this disease in children under one year is 17.6%, and at a later age of 10–25%. The big difference is due to variability in the frequency of bowel movements in children and the use of different criteria for establishing the diagnosis. Long period prior to the treatment of parents to the doctor and the diagnosis, determines the uncertain long-term prognosis regardless of constipation accompanied by any complications or not, it is a serious problem for the child and his family. Of the functions of the human body defecation it is the most personal and so far the least understood and least studied. In this article, we have tried to organize data on diagnostics, differential diagnosis of diseases that are manifested by constipation in children based on examination and treatment in the DHC Minsk.*

**Key words:** children, constipation, Hirschsprung's disease, functional constipation.

**О**сновные положения:

1. Запор – это симптом, а не диагноз, он может иметь множественную этиологию и столь же различные подходы к лечению.

2. Каломазание (энкопрез) является результатом различных причин, часто связан с задержкой кала.

3. У детей с болезнью Гиршпрунга практически никогда не бывает каломазания (энкопреза), так как аганглиозный сегмент поддерживается в состоянии тонического сокращения из-за отсутствия ингибиторных нейронов.

4. Функциональный запор связан с потерей тонуса нижних отделов мускулатуры толстой кишки и не излечивается до тех пор, пока многократное полное опорожнение нижних отделов толстой кишки не сделает возможным восстановление тонуса.

5. Успешное лечение запора и энкопреза требует сочетания подготовленности ребенка и прежде всего его родителей, терапии, изменения режима питания, режима дня и длительного контроля за выполнением рекомендаций.

Запор – неспособность полностью опорожнять нижние отделы толстой кишки посредством сокращения мускулатуры кишки. Это не название заболевания, а общий термин для описания трудностей при удалении кала. Это состояние, хорошо знакомое детям, родителям и врачам, с которым связано около 5% всех амбулаторных обращений. В европейских странах запором страдает от 10 до 20% населения. У детей в возрасте 0–18 лет он составляет от 0,7 до 29,6% (в среднем 8,9%) [5].

Запор обычно характеризуется плотным характером каловых масс, болью, связанной с его прохождением, или неспособностью к дефекации не реже трёх раз в неделю. В 80% случаев первыми объективными проявлениями, которые заставляют родителей обратиться к врачу, являются болезненная дефекация и кало-

мазание (энкопрез) – неконтролируемое выделение каловых масс через анус. Довольно часто очень трудно убедить родителей осознать, что ребенок, у которого трижды в день бывает жидкий стул небольшого объема, при сохранении большого количества плотных каловых масс в толстой кишке не опорожняет ее и страдает запором.

Говоря о нормальной частоте дефекаций, следует отметить, что у новорожденного ребенка на грудном вскармливании, частота стула должна совпадать с числом кормлений (до 6 раз/сутки). Постепенно с возрастом она урежается, и к периоду введения прикорма (4–6 мес.) дефекация осуществляется не более 2, 3 раз/сутки, уменьшаясь до 2 раз к возрасту 1 года и 1,7 раз в день к возрасту 2 лет. У здоровых детей первого года жизни стул должен быть кашицеобразной консистенции. Появление плотного или фрагментированного кала является признаком склонности к запорам. За этот период объём каловых масс увеличивается более, чем в 10 раз, в то время как содержание воды неизменно составляет 75%. Время прохождения пищи от полости рта до прямой кишки увеличивается от 8 часов на 1 месяце жизни до 16 часов к 2 годам жизни и до 26 часов к возрасту 10 лет [5].

Нормальное удержание калового содержимого поддерживается тонусом покоя внутреннего анального сфинктера и может быть усилено сокращением пуборектальной мышцы, волокна которой составляют угол в 90 градусов с осью канала прямой кишки. Когда в прямую кишку попадает более 15 куб. см фекалий, активируются рецепторы растяжения и интрамуральное нервное сплетение. Ингибиторные вставочные нейроны уменьшают тонус покоя произвольной гладкой мускулатуры внутреннего анального сфинктера, расслабляют сфинктер и обеспечивают прохождение стула к наружному анальному сфинктеру, состоящему из произвольной скелетной мускулатуры. Формируется позыв на дефекацию. Если ребенок расслабляет

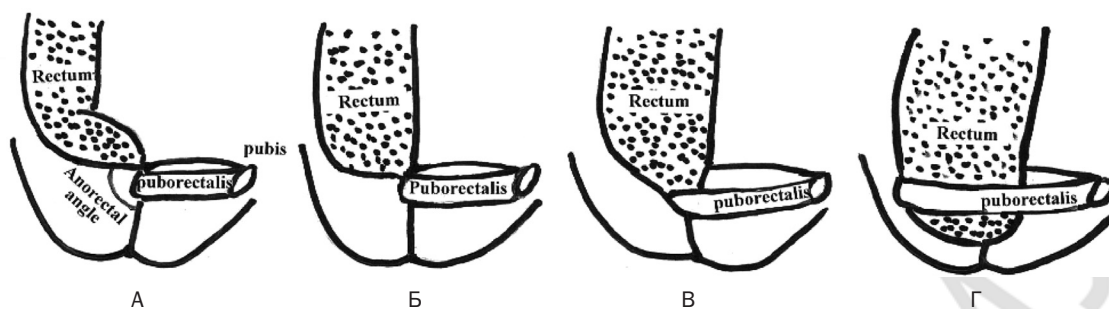


Рис. 1. Состояние аноректальной зоны и пуборектальной мышцы

наружный анальный сфинктер, присаживается на корточки, чтобы выпрямить аноректальный канал, и увеличивает внутрибрюшное давление приемом Вальсальвы (глубокий вдох с последующим глубоким выдохом, с натуживанием и задержкой дыхания на протяжении 15–20 сек) прямая кишка освобождается от каловых масс. Если ребенок «сжимает попу» – напрягает наружный сфинктер и ягодичные мышцы, каловые массы вталкиваются назад в прямую кишку, позыв на дефекацию исчезает. Повторные задержки эвакуации стула приводят к растяжению прямой кишки и нижних отделов толстой кишки (отличительная особенность гладкой мускулатуры), приводя к снижению тонуса мышц и задержке стула. Чем дольше кал задерживается в прямой кишке, тем больше воды из него всасывается, и тем плотнее становится кал к моменту формирования блока, вплоть до формирования явления механической кишечной непроходимости.

**Каломазание.** Следует еще раз отметить, что первой жалобой приводящей родителей к врачу по поводу запора является каломазание. Более 90% хронического каломазания появляется на фоне функциональной задержки стула. Энкопрез обычно является результатом подтекания жидких каловых масс из прямой кишки, растянутой и переполненной при задержке стула, что отражено на рис. 1.

При нормальном акте дефекации (А) и обструктивном запоре: Б – расширение прямой кишки, сочетающееся со слабостью пуборектальной мышцы (ПРМ), которая не тянет анальный канал вперед. Аноректальный угол становится тупым; В – более выраженная слабость ПРМ. Барий проникает в анальный канал позади наконечника клизмы. ПРМ удлинена. Аноректальный угол тупой. Г – несостоятельность ПРМ проявляющаяся укорочением анального канала. ПРМ растянута. Аноректальный угол прямой.

Энкопрез встречается в 3–6 раз чаще среди мальчиков и диагностируется в 3% в возрасте 1–4 года и 1,6% в возрасте 5–10 лет. Энкопрез в основном проявляется в возрасте между 3 и 7 годами. У 35% детей с каломазанием отмечался плотный стул в течение первых 6 месяцев жизни, 40% из них имели проблемы с привыканием к использованию горшка, и 60% отмечали болезненную дефекацию в возрасте до 3 лет [4]. Ребенок не осознает момент подтекания кала до тех пор, пока он не будет завершен. Это подтверждается исследованиями аноректальной перистальтики, в которых документально доказывается снижение чувстви-

тельности к прохождению каловых масс по прямой кишке при наличии хронического ее растяжения.

Другой причиной каломазания (10%) является недержание. Органическое недержание может появиться у детей с повреждением кортикоспинальных нервных путей, например, при миеломенингоцеле люмбосакральной локализации. У других детей аноректальная дисфункция появляется после операций по поводу высокой атрезии ануса или колэктомии при семейном полипозе и неспецифическом язвенном колите. Недержание также появляется у детей, страдающих диареей, так как если они пытаются удержать жидкий стул: утомление и расслабление мышц диафрагмы таза наступает менее чем за минуту постоянного сокращения с силой, превышающей тонус покоя.

Выделяют функциональную форма энкопреза – произвольное выделение различных объемов калового содержимого на одежду. Причиной может быть, как простой страх, или хитрость (желание и далее пользоваться памперсами), так и более серьезное пассивно-агрессивное поведение при эмоциональной импульсивности. Важно то, что у этих детей в основе энкопреза нет запора или растяжения кишок каловыми массами, и терапия слабительными средствами может нанести вред [5]. Консультация психолога необходима при всех видах каломазания, так как стресс, получаемый при этом ребенком, не зависит от этиологии энкопреза.

### **Дифференциальный диагноз запора**

**Функциональный запор.** Напряжение при прохождении мягкого калового содержимого нормально для новорожденных и младенцев. Оно связано с их неспособностью координировать расслабление мышц тазового дна с приемом Вальсальвы и выпрямлять аноректальный канал в положении лежа. Несмотря на то, что дети, находящиеся на грудном вскармливании, могут иметь жидкий стул ежедневно, по мнению многих педиатров у детей, находящихся на грудном вскармливании нормальна одна дефекация в неделю. Введение смесей для прикорма может быстро уменьшить частоту стула и уплотнить его консистенцию. Введение глицериновых свечей или ректальная стимуляция смазанным вазелиновым маслом катетером Фолея (не медицинским термометром) может вызвать рефлекс и релаксацию сфинктера, а, следовательно, и желаемую эвакуацию. Регулярные ректальные манипуляции нежелательны. Если каловые массы

превращаются в твердые шарики, которые приводят к трещинам прямой кишки, показано размягчение стула. Это часто может быть достигнуто использованием неперевариваемых сахаров, таких, как фруктоза, сорбитол (сок чернослива), или лактулоза; введением в рацион большого количества содержащий клетчатку фруктов. Минеральное масло у новорожденных не рекомендуется из-за нарушения всасывания жирорастворимых витаминов. Обследование в таких случаях должно быть направлено на тщательный сбор анамнеза заболевания и семейного анамнеза и проведение физикального обследования, включающего ректальное и промежностное исследование, сопровождаемое информированием о нормальных вариантах стула у младенцев.

**Функциональный мегаколон (функциональная задержка каловых масс)** – наиболее обычное объяснение детских запоров. Произвольное напряжение наружного анального сфинктера и сокращение ягодичных мышц предотвращает отхождение каловых масс. Оно может возникнуть как «контрольный» элемент неудачного опыта по пользованию горшком, естественным ответом на болезненность дефекации при анальных трещинах, перианальной стрептококковой инфекции. К этому приводят и психологические факторы: пугающее событие для ребенка, такое, как рождение брата или сестры, или желания избежать дефекации в незнакомом туалете вне дома. У некоторых детей, учащихся ходить, и других детей (особенно с синдромом расстройства внимания с гиперактивностью) слишком много соблазнов (игра, интересное событие, учеба), чтобы отвлекаться на дефекацию. Формирующееся в результате растяжение толстой кишки обуславливает ряд симптомов, от растяжения кишки газами до задержки эвакуации калового содержимого в течение 1 недели и более. Огромные объемы каловых масс, проходящие со значительной болью и преддефекационным ритуалом, включающим напряжение ягодичных мышц и принятие определенного положения (ребенок прячется, принимает вынужденное положение со скрещенными ногами), причиняют огромное беспокойство ребенку (рис. 2).

Другие симптомы большого скопления кала включают раннее насыщение, желание употреблять малые объемы пищи в течение всего дня, повышенную раздражительность и непредсказуемые приступы спастической боли, обычно локализуемой в нижних отделах живота слева. Эпизоды энкопреза постепенно учащаются. Могут возникать безболезненные кровотечения из анальных трещин, что проявляется как следы крови на поверхности каловых масс или на туалетной бумаге после акта дефекации. После выделения большого объема калового содержимого симптомы полностью исчезают на несколько дней, затем снова возобновляются. Жизнь семьи протекает от одного осуществленного акта дефекации до следующего. Акт дефекации становится событием и выглядят так драматично, что некоторые родители страдают так же вместе с детьми.

Ректальное исследование подтверждает нормальный тонус ануса при сильно увеличенной и заполнен-



Рис. 2. «Удерживающая» поза ребенка

ной оформленным калом ампуле. Пальпация живота может выявить пальпируемые в расширенных нижних отделах толстой кишки каловые массы. Дети с функциональной задержкой калового содержимого, уже умеющие ходить, не могут нормально сформировать привычку к осуществлению акта дефекации на горшок до тех пор, пока не будет снижен страх боли и восстановлена нормальная чувствительность прямой кишки. По всем международным протоколам успех в лечении требует полной эвакуации из толстой кишки, поддержание эвакуации «мотивационной» техникой, включающей слабительные у детей младшего возраста, и более низкие дозы слабительных с модификацией поведения у более старших детей, так же, как и размягчение стула пищевыми волокнами, минеральным маслом или лактулозой. Частота рецидивов высока и требует тщательного контроля и наблюдения [3].

**Синдром раздраженной кишки** у некоторых детей проявляется повторяющейся дефекацией твердым калом с болезненной кишечной перистальтикой. Синдром раздраженной кишки – диагноз исключения. Симптомами, исключающими диагноз, считают немотивированное уменьшение массы тела, сохранение симптомов ночью (во время сна), постоянную интенсивную боль в животе, прогрессирование состояния, лихорадку, ректальные кровотечения, безболезненные поносы, стеаторею, непереносимость лактозы, фруктозы и глютена, изменение лабораторных показателей (Римские критерии III, 2006).

В противоположность функциональной задержке калового содержимого запор при синдроме раздраженного кишечника связан не с растяжением толстой кишки, а со спазмом нормальной толстой кишки.

## □ Обзоры и лекции

Энкопрез практически не отмечается. Лечение детей с синдромом раздраженной кишки основано на назначении спазмолитиков, увеличении растительных волокон в пище. Слабительные не показаны.

*Болезнь Гиршпрунга* – это гетерогенное генетическое нарушение с уровнем риска, колеблющимся для сибсов от 3% при поражении короткого сегмента до 25% при длинном сегменте. Чаще встречается поражение ректо-сигмоидного отдела. Диагностически значима гипоплазия межмышечного и подслизистого нервного сплетения проксимальнее внутреннего анального сфинктера. В 80% случаев аганглиозный сегмент не распространяется далее сигмовидной кишки, поражение же всей толстой кишки и некоторой части тонкого встречается у 3% детей с данной патологией. Аганглиозная кишка имеет утолщенные нервные волокна, в которых гистохимически выявляется антихолинэстераза, этот тест предлагается в качестве второго признака при проведении гистологического исследования. Аганглионарный сегмент кишки неспособен к расслаблению из-за отсутствия тормозных нейронов, содержащих оксид азота и вазоактивные пептиды. Таким образом, трудности с дефекацией появляются с рождения, у 40% больных детей меконий не отделяется в течение первых 48 часов жизни. Повторяющееся вздутие живота, рвота, отсутствие прибавки в весе и острый энтероколит позволяет установить диагноз 60% пациентов к 3 месяцу жизни. **Наличие ранних признаков обструкции, начало в раннем детстве и почти полное отсутствие энкопреза (каломазания) отличают болезнь Гиршпрунга от функциональной задержки стула.** При ректальном исследовании аганглиозная кишка плотно охватывает палец, а ампула прямой кишки не расширена. Использование бариевой взвеси позволяет визуализировать переходную зону между тонически сокращенным аганглиозным сегментом и расширенной проксимальной частью кишки [1]. Бариевая клизма в идеале должна выполняться без предварительной подготовки, которая изменяет анатомию дистальных отделов кишки. Подтверждение диагноза осуществляется ректальной биопсией, включающей биопсию для определения активности ацетилхолинэстеразы в качестве скрининга и ступенчатую биопсию кишки для определения оперативной тактики. С 2014 года в ДХЦ для диагностики используется иммуногистохимия. Диагностическую ценность имеют манометрические исследования, которые выявляют неспособность внутреннего анального сфинктера расслабляться при растяжении, но данное исследование осуществимо при наличии специального оборудования.

*Нейрональная дисплазия*, в противоположность аганглиозу, связана с увеличением числа ганглиев в нижнем отделе толстой кишки (гиперганглиоз). Тип А характеризуется врожденной аплазией или гипоплазией симпатической иннервации кишечника. Морфофункциональные критерии этого типа: снижение количества или отсутствие симпатических нервов мышечного сплетения, значительное повышение антихолинэстеразной активности в парасимпатических нервах мышечной оболочки, гиперплазия мышечного нервно-

го сплетения. Составляет не более 5%. Тип Б характеризуется нарушением развития парасимпатического отдела подслизистого нервного сплетения Морфофункциональные критерии этого типа: дисплазия подслизистого нервного сплетения с наличием гигантских ганглиев, антихолинэстеразная активность повышена аналогично типу А.

Она может проявляться в течение всего периода детства разнообразными формами запора или признаками псевдообструкции. Более часто встречается у детей с нейрофиброматозом и связана с множественными эндокринными неоплазиями типа IIb (глио-нейромы желудочно-кишечного тракта). Хирургическая тактика индивидуальна и строится в зависимости от тяжести симптомов и морфологического исследования, определяющих тяжесть нарушений ректальной релаксации. Уменьшение числа ганглионарных клеток (гипоганглиоз) обычно является приобретенной патологией с деструкцией ганглионарных клеток, наблюдаемой при болезни Chagas или паранеопластическом синдроме.

*Обструктивный запор.* Обструктивные состояния проявляются в младенчестве: передняя эктопия ануса, врожденный кольцевидный стеноз ануса.

Довольно трудно определить при нормально сформированных костях крестца и копчика «правильное» место расположения анального отверстия. Для этого предложено в сомнительных случаях использовать объективный метод расчета места расположения ануса. С этой целью высчитывали анококцигеальный индекс (АКИ). Он определялся отношением расстояний между задней границей влагиалища (мошонки) до центра анального отверстия (А) на расстояние между теми же анатомическими пунктами до вершины копчика (В) (рис. 3).

Передняя эктопия ануса определяется измеряемым смещением анального отверстия, основанном на том, что что анус расположен кпереди, если у мальчиков индекс менее 0,46, у девочек менее 0,34.

Среди обследованных 120 новорожденных в роддоме 1 ГКБ г. Минска у 9 пациентов обнаружена передняя эктопия ануса. Родители 4 пациентов предъявили жалобы на задержку стула у детей. Пять «потенциальных пациентов» со слов родителей имели нормальный стул. Однако при тщательном опросе выявлено, что частота дефекаций в период новорожденности у них составляла 1–2 раза в сутки, при норме – 5–6. Характер стула родители отмечали как плотный, пластилиноподобный. Проведена разъяснительная беседа и родители обучены методике дилатации ануса бужами Гегара. Осуществляли однократное дневное бужиро-

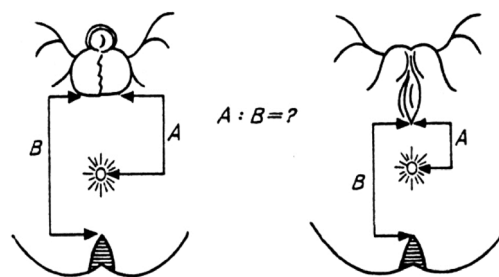


Рис. 3. Анококцигеальный индекс

вание, после проведения которого все родители отметили нормализацию акта дефекации у их детей.

По нашим данным, в настоящее время количество выявляемых случаев с последующей операцией только при данном виде патологии увеличивается. В 2013–2014 годах операции по поводу промежностных свищей составили 45% от всех операций при врожденных аноректальных пороках. Одной из причин увеличения является улучшение диагностики передней эктопии анального отверстия, как причины запоров у детей.

Анальный стеноз – это редкая форма врожденных аноректальных пороков. Диагностируется он после 3–4 месяцев жизни, в зависимости от выраженности стеноза. В связи с этим диагностика представляет определенные трудности. Важно выяснить протяженность стеноза. Кольцевидный стеноз ануса проявляется болезненным запором у младенцев. При попытке проведения ректального исследования обнаруживается узкое кольцо, не позволяющее его выполнить. При рентгенологическом исследовании определяется расширение ампулы прямой кишки над ним. В ДХЦ находилось на лечении с указанной патологией 17 пациентов (15 мальчиков и 2 девочки). Порок диагностирован в возрасте от 3 месяцев до 3 лет жизни, в зависимости от степени сужения. Стеноз начинали лечить в 15 случаях постепенным расширением методом бужирования. Но в настоящее время методом выбора анального стеноза является оперативное лечение – проктопластика. В двух случаях детям был поставлен диагноз: болезнь Гиршпрунга. Правильный диагноз был установлен в возрасте 3 лет. Во всех случаях осуществлялась многоэтапная коррекция с предварительной колостомией.

Термин «псевдообструктивный синдром» применяется в случаях всех неанатомических нарушений нормальной перистальтики. Аномалии подвижности могут проявляться задержкой опорожнения желудка, стазом тонкого кишечника и/или запором. Первичная форма, проявляющаяся у младенцев отсутствием прибавки массы тела, растяжением и прогрессирующим нарушением моторики с задержкой опорожнения желудка и запором. Вторичные, или приобретенные формы псевдообструктивного синдрома включают широкий спектр неврологических, мышечных, фармакологических и метаболических нарушений. На основании изучения анамнеза, физикальных данных или лабораторных нарушений, каждое из них последовательно может быть исключено. У детей с первичной миопатией, коллагено-сосудистой патологией или амилоидозом степень нарушений перистальтики и запора прогрессирует.

### Осложнения запора

Абдоминальная или ректальная боль и энкопрез являются основными осложнениями детских запоров, но также существуют и иные потенциальные проблемы. Энурез встречается у более чем 40% детей с энкопрезом, и эти симптомы должны быть соотнесены друг с другом, чтобы направить ребенка к нужному специалисту. У некоторых энурез разрешается, когда скопившиеся в тазу каловые массы эвакуируются,

а вслед за этим опорожняется и мочевого пузыря. Тесная связь с мочевой системой обуславливает то, что расширенные нижние отделы толстой кишки играют определенную роль в учащении инфекции мочевых путей и потенциальной обструкции левого мочеточника. Во многих странах существуют центры по изучению и лечению патологии тазового дна, что целесообразно создать и в Республике Беларусь.

Расширенные нижние отделы толстой кишки могут настолько потерять тонус, что станет возможным пролапс или инвагинация, которые могут проявиться выпадением прямой кишки после эвакуации даже мягкого калового содержимого. Хронический пролапс незначительной степени приводит к ишемической язве стенки прямой кишки (синдром солитарной ректальной язвы), который клинически проявляется кровавой слизью независимо от характера связанных с ней каловых масс. Диффузное раздражение толстой кишки, обусловленное плотным калом, может даже привести к белок-теряющей энтеропатии. Синдром стаза первично наблюдается при псевдообструкции. У пациентов с запорами отмечается значительное падение уровня гемоглобина (наблюдали уменьшение до 80 г/л), что связано с нарушением всасывательной функции толстой кишки.

Социальная стигматизация связанная с повышенным газообразованием и запахом при энкопрезе может быть очень тягостной для ребенка. Дети не испытывают комплексов неполноценности и не страдали от недержания кала, находясь под опекой родителей. Это происходит благодаря сильной психологической поддержке родителей и ограничением пребывания ребенка вне дома. По достижению садового и школьного возраста, недержание кала становится для детей основным неблагоприятно влияющим фактором на качество жизни. У них возникают проблемы в формировании отношений со сверстниками и учителями. Большинство детей с хроническим энкопрезом проходят этап отрицания, особенно при постановке прямого вопроса, и даже могут скрывать испачканное белье от родителей. Психологическим моментом стигматизации является снижение самооценки, ощущение неуверенности, отчуждение и формирование «комплекса изгоя». Стигматизация часто бывает необратимой, и ребенок страдает длительное время от психологических последствий.

### Диагностические исследования

Существует двойственность в подходе к запору у детей – дифференциальная диагностика длительна, но необходимость выполнения обширных исследований мала.

Анамнез. Нет другой столь диагностически важной детали, как анамнез. Он начинается с истории рождения и осложнений беременности, веса при рождении, времени отхождения мекония и переносимости энтерального питания. Запор часто начинается при переходе от грудного вскармливания к смесям и от бутылочки к тарелке; введение коровьего молока в диету маленького ребенка является компонентом, наиболее предрасполагающим к запору. Самый важ-

## Обзоры и лекции

ный момент – переход от пеленок и памперсов к горшку, и к необходимости воздерживаться от дефекации. Переход в детский сад и школу с последующей потерей уединения также может стать предрасполагающим фактором. По нашим данным до 5% детей ни разу за период обучения в школе, не смогли осуществить акт дефекации в школьном туалете. Семейный анамнез рассматривается на предмет генетических факторов, таких, как болезнь Гиршпрунга, аноректальных аномалий, кистозного фиброза, нейрофиброматоза или миопатии.

Характер стула прослеживается с рождения, особенно за первые 24 месяца, акцентируя внимание на консистенции, объеме одной порции, общем объеме и частоте дефекации. Повторный «овечий», «горошечный» стул указывает на неполную эвакуацию. Периодическое выделение больших объемов кала – признак функциональной ректальной задержки. Вздутие живота, стул в виде тонкой колбаски, отсутствие прибавки в весе и отсутствие энкопреза являются признаками дистальной обструкции или же болезни Гиршпрунга, стеноза ануса, передней эктопии ануса, крестцово-копчиковой тератомы или болезни Крона.

Возраст и обстоятельства начала энкопреза должны быть отмечены при сборе анамнеза. Каломазание может быть в большей мере непостоянным, нежели прогрессирующим. Энкопрез в отсутствие запора предполагает органическую или поведенческую его природу. Для анамнеза представляет интерес реакция ребенка на фиксацию или замечание родителей на факт каломазания.

Учитывая настоящее «продвинутое» время, должны быть предположены и выявлены эпизоды сексуального или ректального насилия. Особенно в случае, если возраст начала запора больше, чем обычно (3–7 лет), или если он устойчив к лечению. Внутренние ректальные трещины обычно являются осложнением запора, наружные же могут быть причиной, вызванный насильем, воспалительным проктитом или болезнью Крона.

При изучении анамнеза следует обратить внимание на выполненные ранее хирургические операции и их осложнения в раннем возрасте, такие, как некро-

тический энтероколит, проктопластики для коррекции аноректальных пороков, свищи. Следует отметить проведенные курсы антибиотикотерапии, особенно в раннем возрасте, которые могут привести к запору.

Для установления диагноза важно поручить родителям за две недели до приема вести дневник симптомов и питания, отмечая частоту и характер стула и любые эпизоды боли или энкопреза. Для стандартизации оценки родителями характера калового отделяемого предложена Бристольская шкала формы кала – медицинская классификация форм кала, разработанная Мейерсом Хейтоном в 1997 году (рис. 4).

Тип 1 и 2 характеризуют запор. Тип 3 и 4 – идеальный стул. Тип 5, 6 и 7 – жидкий (понос). Бристольская шкала применяется, наряду с учётом периодичности дефекации, её затруднениями, ощущением неполного опорожнения или отхождением малого количества кала повышенной плотности при диагностике таких состояний, как «запор».

**Физикальное исследование.** Начинается с изучения прироста массы тела и роста, отмечая изменения в скорости или уровне роста. Упор при исследовании необходимо делать на признаках системных заболеваний и полном неврологическом исследовании.

Живот обследуется для определения степени увеличения, объективным документируемым показателем будет окружность на уровне пупка, измерение, которое может быть повторено дома для определения динамики изменений. Исследуются кишечные шумы, промежуток на предмет признаков энкопреза, стрептококковой или грибковой инфекции, трещин или анальной мацерации. Необходимо осмотреть анальное отверстие, при подозрении на переднюю эктопию ануса измеряется расстояние от анального отверстия до копчика и вагинальной, или мошоночной задней комиссуры.

Геморрой – явный признак и следствие запора, крайне редко встречается у детей, даже при его длительном течении. При длительном периоде прохождения больших объемов стула и анальных трещинах можно увидеть сформированную анальную складку (сторожевой бугорок) – следствие хронической аналь-



Рис. 4. Бристольская шкала формы кала

ной трещины. Необходимо обратить внимание на параректальные проявления болезни Крона, которые включают свищи, абсцессы, или изъязвления, в дополнение к стриктуре ануса.

Ректальное исследование проводится при информированном согласии родителей (и пациента с 14 лет) лишь тогда, когда ребенку обеспечен максимальный комфорт [2]. Последнее время предпочитаем проводить исследование детям с 1 до 7 лет под наркозом. Анальный канал, часто сжатый при введении пальца, должен расслабиться при отсутствии стенозирующего кольца, стриктуры или аганглионарного сегмента. Нормальная ампула свободно проходима для пальца исследующего, легко расширена и может содержать кал. Расширенная ампула, заполненная скопившимся в ней плотным калом, является признаком функциональной задержки калового содержимого. Могут пальпироваться внутренние трещины. Пальпация во всех направлениях исключает наличие крестцово-копчиковой тератомы или опухоли. Асимметрия заднего свода кишки характерна для передней эктопии ануса.

Исследование живота может выявить пальпируемые расширенные петли сигмовидной и дистальной толстой кишки. Пальпируемые в толстой кишке каловые массы при наличии пустой ампулы предполагает обструкцию опухолью или постнекротическими энтероколитическими стриктурами. Область крестца должна быть исследована на предмет кожных признаков деформации нижних отделов позвоночника.

**Лабораторные исследования.** Биохимический анализ крови выполняется для исключения системных нарушений, наличие которых было заподозрено в процессе сбора анамнеза или физикального исследования. Анализы включают: определение функции щитовидной железы, концентрация кальция в сыворотке, уровни электролитов, магния и мочевины. Анализ мочи и посев ее на стерильность должны выполняться у всех детей, особенно если в анамнезе отмечен энкопроз.

Обзорная рентгенография живота может быть ценным методом у детей, у которых затруднено исследование живота или для наблюдения за полноценностью эвакуации калового содержимого.

Рентгенография пояснично-крестцового отдела позвоночника или МРТ применяется для визуализации крестцовых позвонков (spina bifida).

Исследование с бариевой клизмой без предварительной подготовки кишечника является доступным приемом для выявления переходной зоны аганглиозной кишки. Результат исследования может быть нор-

мальным при тотальном аганглиозе толстой кишки, но стриктура, появляющаяся после некротизирующего энтероколита, выявляется легко. У здоровых детей диаметр прямой кишки превышает диаметр сигмовидной, при болезни Гиршпрунга наблюдается обратное соотношение [1].

#### *Болезнь Гиршпрунга*

Аноректальная манометрия и миография тазового дна применима для оценки релаксации внутреннего анального сфинктера и определении уровня давления в прямой кишке, осознаваемого пациентом, следовательно, выполняма у старших детей. Она также идентифицирует 25% детей с хроническими запорами, у которых отмечается парадоксальное увеличение давления внутреннего анального сфинктера во время дефекации. В 30% выявляется спазм диафрагмы таза и пуборектальной петли.

Ценность ректальной биопсии увеличивается при возможности определения ганглиозных клеток, так и на антихолинэстеразы, так как количество первых уменьшается, а содержание второй увеличивается при болезни Гиршпрунга. Ректальная биопсия также ценна у детей с болезнью Крона, амилоидозом, болезнях накопления липидов. Транспариетальная полнослойная биопсия может быть осуществлена для подтверждения того, что во время наложения разгрузочной колостомы при аганглиозе манипуляции осуществляются с нормальной кишкой.

#### **Литература**

1. Левин, М. Д., Дегтярев Ю. Г., Аверин В. И., Абу-Варда И. Ф., Болбас Т. М. Стандартизация рентгенологического исследования толстой кишки и аноректальной зоны // *Новости хирургии.* – 2013. – № 4. – С. 90–98.
2. Дегтярев, Ю. Г., Фомин О. Ю., Солтанович А. В., Marzelieze S. Информированное согласие на медицинское вмешательство: медико-правовые аспекты // *Здравоохранение.* – 2014. – № 2. – С. 19–29.
3. Benninga, M., Candy D. C., Catto-Smith A. G. et al. The Paris Consensus on Childhood Constipation Terminology (PACCT) Group. *J. Pediatr Gastroenterol Nutr.* 2005. Mar; 40(3): 273-5.
4. North American Society for Pediatric Gastroenterology, Hepatology and Nutrition. Evaluation and treatment of constipation in children: summary of updated recommendations of the North American Society for Pediatric Gastroenterology, Hepatology and Nutrition. *J. Pediatr. Gastroenterol. Nutr.* 2006; 43 (3): 405–407.
5. Van den Berg, M. M., Benninga M. A., Di Lorenzo C. Epidemiology of childhood constipation: a systematic review / *Am. J. Gastroenterol.* 2006. Oct;101(10):2401-9.