

## ОЦЕНКА КАРДИАЛГИЧЕСКОГО СИНДРОМА ПРИ ОСТЕОХОНДРОЗЕ ГРУДНОГО ОТДЕЛА ПОЗВОНОЧНИКА, ИШЕМИЧЕСКОЙ БОЛЕЗНИ СЕРДЦА И ИХ СОЧЕТАНИИ

Киселева М.А., Байда А.Г.

*Белорусский государственный медицинский университет, г. Минск  
Кафедра нервных и нейрохирургических болезней*

**Ключевые слова:** боль в грудной клетке, остеохондроз позвоночника, висцеро-вертебральный болевой синдром, кардиалгия.

**Резюме:** В исследовании выявлены и проанализированы клинические проявления остеохондроза грудного отдела позвоночника в сочетании с ишемической болезнью сердца (ИБС). Выделены группы болевых синдромов в зависимости от доминирующей патологии (при остеохондрозе, ИБС и их сочетании).

**Resume:** The research identified and analyzed the clinical manifestations of osteochondrosis of the thoracic spine in conjunction with coronary heart disease (CHD). Groups of pain syndromes, depending on the dominant disease (osteochondrosis, coronary heart disease and a combination thereof).

**Актуальность:** Кардиалгия - один из наиболее распространенных и многообразных по клиническим проявлениям и диагностическому значению симптомов [1]. Сочетание вертеброгенной патологии с заболеваниями висцеральных органов встречается весьма часто [3]. Этим определяется актуальность своевременной и точной диагностики не только патологии коронарных артерий, но и широко распространенных вертеброгенных синдромов. Ангинозные боли более чем у половины больных стенокардией сочетаются с кардиалгиями преимущественно вертеброгенного генеза. Их сочетание ухудшает течение и прогноз ИБС, затрудняет разграничение симптомов из общего болевого фона, удлиняются сроки нетрудоспособности из-за сложности и недостаточного совершенства дифференциальной диагностики и резистентности лечения [4].

**Цель исследования.** Изучить особенности проявлений кардиалгии при остеохондрозе грудного отдела позвоночника, ишемической болезни сердца и их сочетании.

### **Задачи:**

1. Оценить информативность данных о длительности, локализации и характеристики болей при дифференциальной диагностике кардиалгического синдрома.

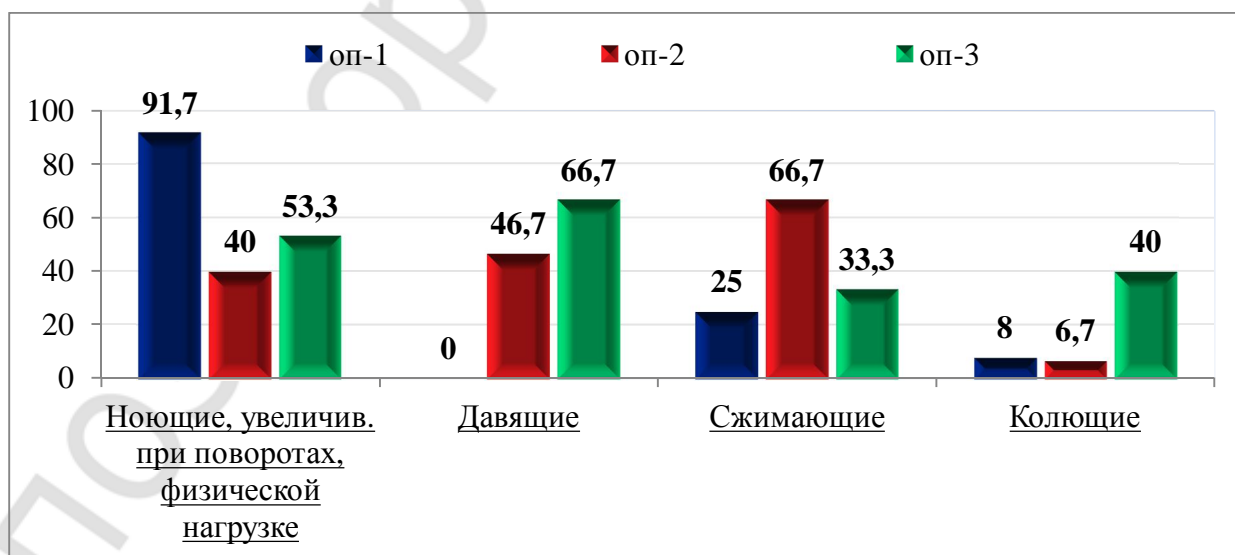
2. Изучить данные рентгенографии грудного отдела позвоночника, ЭКГ исследования при проведении дифференциально-диагностического поиска причин торакалгии.

**Материалы и методы.** Проведён ретроспективный анализ историй болезни 42 пациентов, получавших лечение в отделениях неврологии и кардиологии на базе 9 ГКБ г. Минска за период 2014 - 2015 г.г. Все пациенты были разделены на три основные подгруппы. 1-я основная подгруппа (ОП-1) с вертеброгенной кардиалгией

при остеохондрозе Г.О.П. – 12 человек, средний возраст  $45 \pm 1,2$  лет; 2-я основная (ОП-2) с ИБС – 15 человек, средний возраст  $68 \pm 2,1$  лет; 3-я основная (ОП-3) с сочетанным болевым синдромом при ГОП и ИБС – 15 человек, средний возраст  $62 \pm 1,3$  лет. Оценивались характер боли (ноющие боли, увеличивающиеся при поворотах и физической нагрузке; давящие; сжимающие; колющие); локализация боли (в грудном отделе позвоночника, под лопаткой; слева от грудины) и её продолжительность (минуты, часы, дни). Также проведена оценка локального вертебрального статуса: наличие ограничений активных движений в грудном отделе позвоночника (Г.О.П.), болезненность при пальпации паравертебральных точек в Г.О.П. и наличие миодефанса паравертебрально в этом отделе. Проанализированы данные рентгенологических исследований Г.О.П. и ЭКГ- исследований.

### Результаты и их обсуждение.

На рисунке 1 представлены данные характеристики боли в исследуемых подгруппах.



**Рис. 1** – Характеристика боли у пациентов с остеохондрозом грудного отдела позвоночника, ИБС и в их сочетании

Данные рисунка 1 свидетельствуют о том, что наиболее часто обследованные 1-й подгруппы предъявляли жалобы на боли ноющего (91,7%), периодически сжимающего (25%) характера. Статистически значимы ноющие боли по сравнению со 2-й и 3-й подгруппой. У пациентов с ИБС (ОП-2) преобладали боли давящего и сжимающего характера (в 66,7% и 46,7% соответственно). Пациенты ОП-3, с сочетанной патологией, жаловались на боли преимущественно давящего и ноющего характера, однако имели место сжимающие и колющие боли.

Преимущественная локализация боли для пациентов ОП-1 оказалась в средне-грудном отделе позвоночника – в 75% случаев, слева от грудины в 50% случаев, под лопаткой – в 25% случаев. У больных с ИБС (ОП-2) преобладали боли слева от грудины (86,7%), в грудном отделе – только в 13,3%. В ОП-3 боли слева от

грудины были в 66,7 % случаев, в ГОП - 80%, под лопаткой – в 46,7%. (Рис. 2). Можно отметить, что около половины исследуемых не могли четко локализовать боль, так как она по своему происхождению мультифакториальна и обусловлена не только локальной дегенеративно-дистрофической патологией межпозвонкового диска, но и особенностями вегетативной и соматической иннервации позвоночника и внутренних органов.

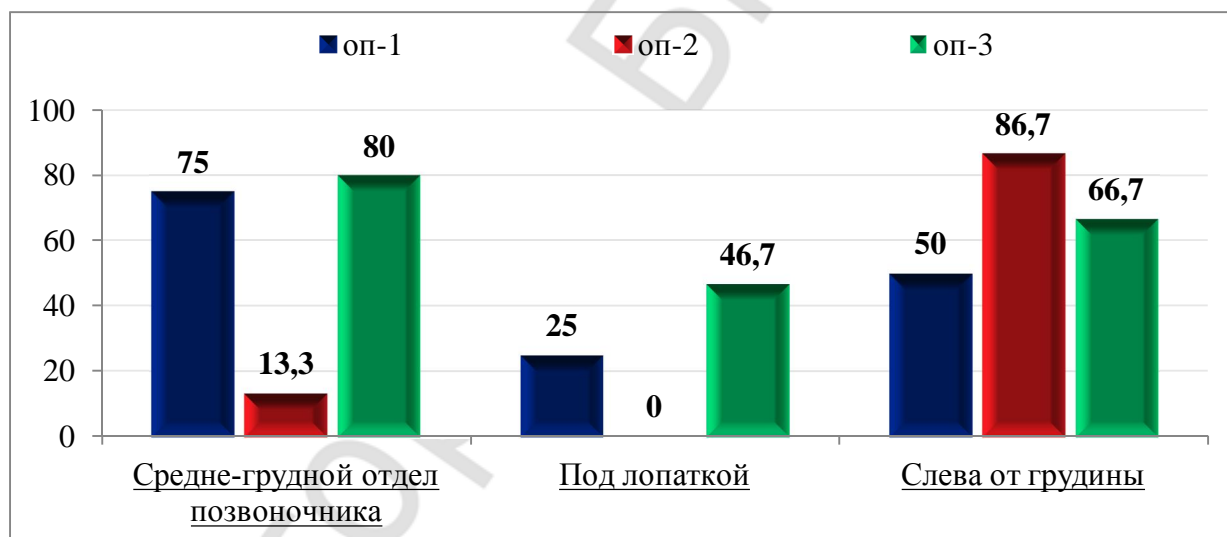


Рис. 2 – Локализация болей у пациентов с остеохондрозом грудного отдела позвоночника, ИБС и в их сочетании.

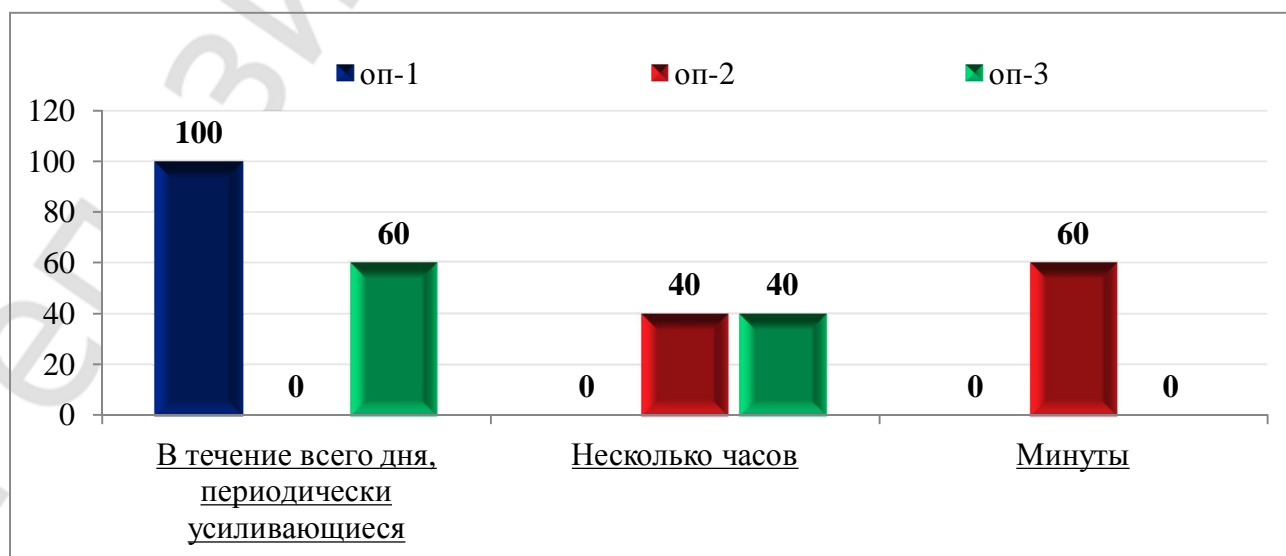


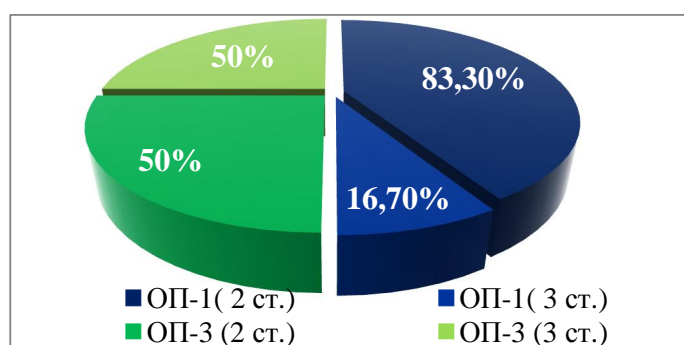
Рис. 3 – Длительность болей у пациентов с остеохондрозом грудного отдела позвоночника, ИБС и в их сочетании

Анализируя Рис. 3 можно отметить, что у пациентов с кардиалгией при остеохондрозе Г.О.П. преобладали длительные боли в области сердца более часа, кратковременные боли длительностью до минуты встречались редко во всех подгруппах.

Таким образом, у пациентов с неврологическими проявлениями остеохондроза позвоночника кардиалгия носила характер ноющих, увеличивающихся при поворотах и физической нагрузке, периодически сжимающих болей, преимущественно в средне-грудном отделе позвоночника, реже слева от грудины и беспокоила на протяжении всего дня. У пациентов с ИБС – кратковременные боли давящего, сжимающего характера, преимущественно слева от грудины (локализация в средне-грудном отделе всего лишь 13,3%). Сочетанная патология при остеохондрозе Г.О.П. и ИБС проявляла себя как боль колющего характера до 40%, давящего характера в течение минут, иногда часов, периодически усиливающаяся в течение дня в средне-грудном отделе позвоночника и слева от грудины.

Произведена оценка объективных данных локального вертеброгенного симптомокомплекса и инструментальных исследований. При оценке локального вертебрального статуса выявлено: у пациентов ОП - 1 в 50 % случаев наблюдалось ограничение подвижности Г.О.П., миодефанс - в 60% случаев и у 100% пациентов определялась болезненность при пальпации паравертебральных точек Г.О.П. У пациентов ОП-3 ограничение подвижности в Г.О.П. – в 93% случаев, миодефанс – 67% случаев, болезненность при пальпации паравертебральных точек – также 100% случаев. Таким образом, у пациентов этой подгруппы также имеются объективные данные вертеброгенного симптомокомплекса и сложность диагностики в случае сочетанной патологии и обусловлена сочетанием локального и отражённого болевого синдромов.

При изучении данных рентгенографии Г.О.П. и ЭКГ в случаях сочетанной патологии можно предположить ведущую в настоящее время причину возникновения болевого синдрома у пациента. Итак, по оценке данных рентгенографии Г.О.П. в ОП-1 и ОП-3 отмечались проявления остеохондроза (II-III степени). При оценке ЭКГ - В ОП-2 в 42,7% зарегистрирована ишемия на ЭКГ, в ОП-3 в 33,3% , тогда как в ОП-1 в 1% случаев, что представлено на рисунках 4 и 5.



**Рис. 4** – Степень выраженности остеохондроза позвоночника по данным рентгенографии грудного отдела в исследуемых подгруппах (%)

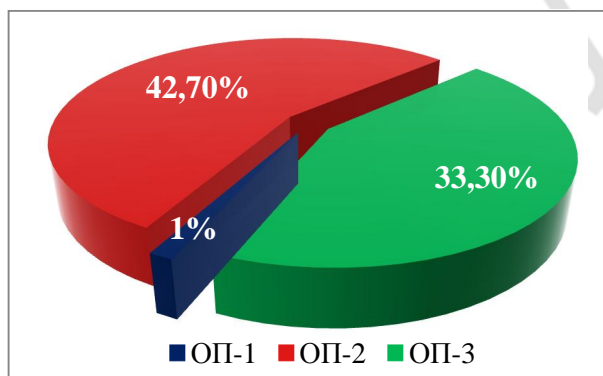


Рис. 5 – Проявления ишемия на ЭКГ в исследуемых подгруппах (%)

Следует отметить, что доля висцеральной патологии в проявлениях торакалгии достаточно высока, и это требует более детализированного исследования функционального состояния сердца с назначением дополнительных исследований (ЭХО-КГ, холтеровское мониторирование).

Необходимо оценивать психоэмоциональное состояние пациентов с кардиалгией [3]. Они акцентируют внимание на длительную «боль в области сердца» с иррадиацией в позвоночник, фиксированы на своих ощущениях. Иногда, по их мнению, «не определен диагноз и не эффективна терапия». Всё это приводит пациента к состоянию астенизации. Астенизация – еще один фактор, отягощающий проявления кардиалгического синдрома. По результатам нашего анализа в исследуемых группах в 26% случаев пациенты в схеме терапии получали препараты анксиолитического действия, в частности грандаксин.

#### **Выводы:**

1. Условия возникновения, длительность, интенсивность, локализация и характер боли в области сердца являются объективными критериями для проведения дифференциальной диагностики при кардиалгиях.

2. Тщательно собранные жалобы и анамнез, дополненные объективным осмотром (пальпаторное исследование позвоночника, паравертебральных точек, мышц, межреберных промежутков), позволяют определить вертеброгенный компонент кардиалгического синдрома.

3. Диагностический алгоритм при синдроме кардиалгии, наряду с вертеброневрологическим осмотром должен включать рентгенографию ГОП, ЭКГ для исключения отраженного висцерального болевого синдрома, который может имитировать клинику вертеброгенной торакалгии и служить источником диагностических ошибок.

4. В исследуемых группах в 26 % случаев отмечался астено-невротический синдром, что обусловило включение в схему терапии препарата с анксиолитическим действием.

#### **Литература**

1 . Болевые синдромы в неврологической практике: Рук-во для врачей / под ред. А.М. Вейна. - М.: МЕДпресс. - 1999. - 372 с.

2. Дривотинов Б.В. Вертебро-висцеральный и висцеро-вертебральный болевой синдром при остеохондрозе позвоночника / Медицинский журнал. - 2010. - № 3. С. 4 – 8.

3. Кортаев А.В., Латышева В.Я. Психоэмоциональный статус у больных с кардиологическим синдромом при шейно-грудном остеохондрозе, ишемической болезни сердца и их сочетании / Медицинская панорама. - 2006. - № 6. - С. 21 - 25.

4. Латышева В.Я., Кортаев А.В., Курман В.И. К дифференциальной диагностике вертеброгенной кардиалгии и ишемической болезни сердца / Международный неврологический журнал. – 2010. - № 4 (34). - С. 52 - 57.