

ВОЗМОЖНОСТИ ПРИМЕНЕНИЯ ЭНДОСКОПИЧЕСКИХ БИОСИЙ В ДИФФЕРЕНЦИАЛЬНОЙ ДИАГНОСТИКЕ ПРИ БРОНХОЛЕГОЧНОЙ ПАТОЛОГИИ

Кузюта И. Л., Кривонос П. С.

*Белорусский государственный медицинский университет,
кафедра фтизиопульмонологии,
г. Минск*

Ключевые слова: эндобронхиальные биопсии, морфологическая верификация диагноза, бронхолегочные заболевания.

Резюме. В статье проанализированы результаты бронхологических исследований, выполненных фибробронхоскопами, в сочетании с морфологическими исследованиями, выполненными посредством разных видов эндобронхиальных биопсий. Произведено сравнение различных методов эндобронхиальных биопсий, их эффективность при установлении нозологических единиц бронхолегочной патологии.

Resume. The article analyzes the results of bronchoscopy studies performed fibrobronchoscopy, in conjunction with morphological studies carried out by different types of endobronchial biopsies. Comparison of different methods endobronchial biopsies, their effectiveness in establishing disease entities pas bronchopulmonary pathology.

Актуальность. В клинической практике диагностика бронхолегочных заболеваний часто базируется исключительно на клинико-рентгенологических данных, хотя известно, что они неспецифичны и могут быть характерными сразу для нескольких заболеваний [3]. Развитие и применение эндоскопической техники, в частности фибробронхоскопии (ФБС) способствовало значительному повышению роли бронхологических методов исследования в дифференциальной диагностике заболеваний легких. Стали доступными для визуализации и эндобронхиальных биопсий субсегментарные бронхи IV, V и большая часть бронхов VI, VII порядка [1,2]. Однако, трансbronхиальная биопсия, как один из наиболее безопасных и наименее травматичных видов биопсии не только стенки бронхов, но и паренхимы легких, применяется не часто во фтизиопульмонологических стационарах.

Цель: оценка возможности и эффективности диагностики бронхолегочных заболеваний посредством эндобронхиальных биопсий.

Материал и методы. Проанализированы результаты бронхологического и морфологического исследований биоптатов у 294 пациентов, находившихся на обследовании в РНПЦ пульмонологии и фтизиатрии в 2013 – 2014 г.г. Пациенты были в возрасте от 22 до 88 лет, большинство из них старше 40 лет - 84,7% (249 чел.).

Бронхологическое исследование выполняли фибробронхоскопами под местной анестезией после комплексного клинико-рентгенологического обследования, включая КТ легких высокого разрешения. Для морфологической верификации диагноза применяли прямую щипцовую биопсию (ПЩБ), внутробронхиальную (ВББ) или трансbronхиальную (ТББ) щипцовые биопсии.

Результаты и их обсуждение. Патологические изменения в бронхах I-III, реже IV порядка выявлены у 122 чел. (41,6%) при проведении БС бронхоскопом обычного диаметра (5,0 - 6,0 мм), при этом выполнялась ПЩБ. У 172 чел. (58,4%) после стандартной БС проводили исследование бронхофиброскопом уменьшенного диаметра (3,0 мм), при этом у 115 чел. (39,0%) дополнительно диагностировали патологию в бронхах IV-VII порядка. Из них у 12 человека с наличием признаков опухоли проводилась ВББ. У 57 пациентов (19,4%) требующих проведения дифференциальной диагностики при БС изменения не были выявлены и для получения биопсийного материала им проведены ВББ или ТББ. Из обследованных пациентов по 41,6% (по 122 чел.) проводилась ВББ и ПЩБ, в 16,8% (56 чел.) – ТББ.

Гистологический материал был получен в 89,2% случаев при ВББ и только цитологический – в 10,8%. При прямой биопсии – соответственно в 93,0% и 7,0%.

В результате проведенного обследования морфологически верифицирован диагноз у 94 чел. (39%), результаты оказались неинформативными в 28% случаев. В 31% случаев обнаружили фиброзные изменения, в 18% неспецифические воспалительные изменения, в 2,04% доброкачественные образования по типу папилломатозных разрастаний. Злокачественные опухоли были диагностированы в 19,05%, доброкачественные в 1,4%, туберкулез в 9,52%, саркоидоз в 2,04%. Детализируя неинформативные биопсии, в 22,11% морфологически определялась неизменная ткань слизистой бронхов, легких, или разрушенные клетки в 0,68% (Рис. 1).

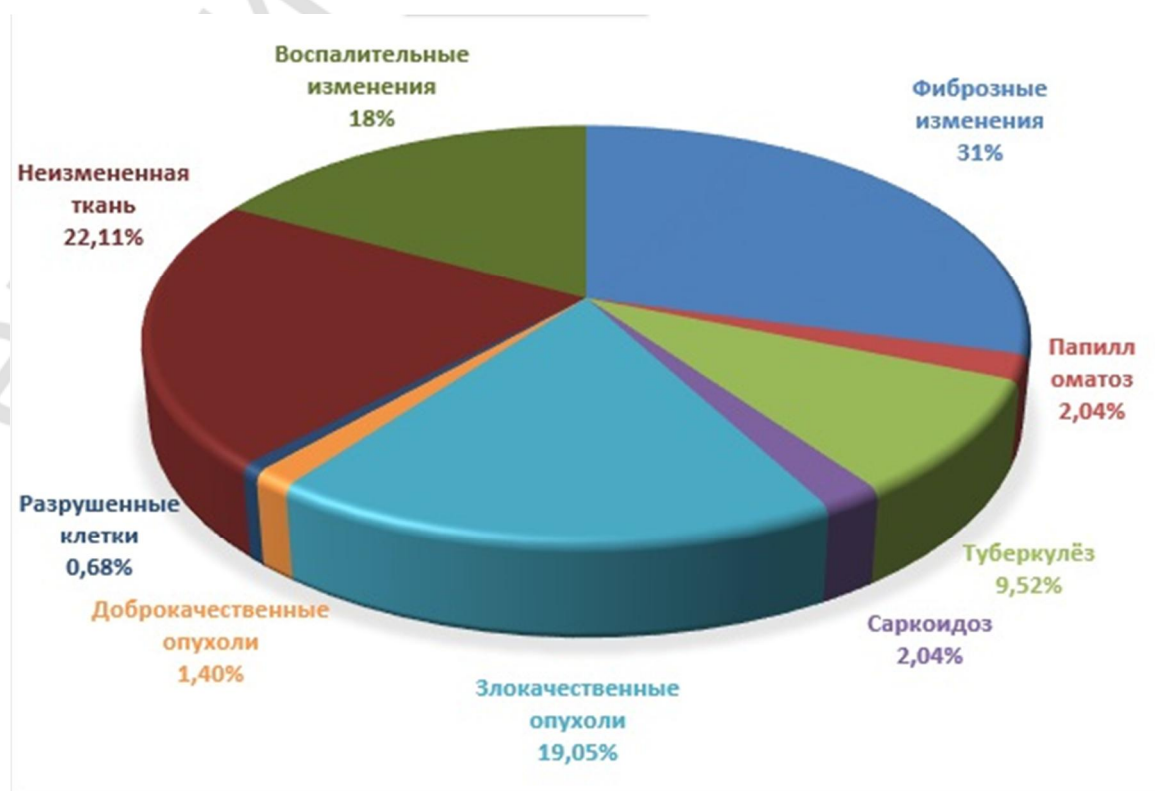


Рис. 1 – Результаты морфологической верификации

Неинформативные результаты отмечены при всех видах биопсий: ПЩБ в

16,8%, ВББ в 32,9% и ТББ в 12,1%. При чем ВББ или ТББ, позволили морфологически установить генез заболевания в 42,1%. Основными причинами недостаточной информативности эндобронхиальных биопсий явились: неправильный выбор места для забора материала (рядом с образованием, а не на границе с окружающей здоровой тканью; из некротизированной, а не из жизнеспособной ткани и др.); недостаточное количество материала (1-2 кусочка вместо 3-6); дефекты обработки биоптатов и подготовки мазков; пределы возможности морфологических методов исследования (не применялся иммуногистохимический метод для диагностики опухолей).

При успешном выявлении генеза заболевания с применением ВББ и ТББ, в 39,3% были верифицированы злокачественные опухоли, в 39,7% – туберкулез, в 100% – саркоидоз. Неспецифические воспалительные процессы подтверждены в 54,3%, в 78,2 % – фиброзные изменения (Рис. 2).

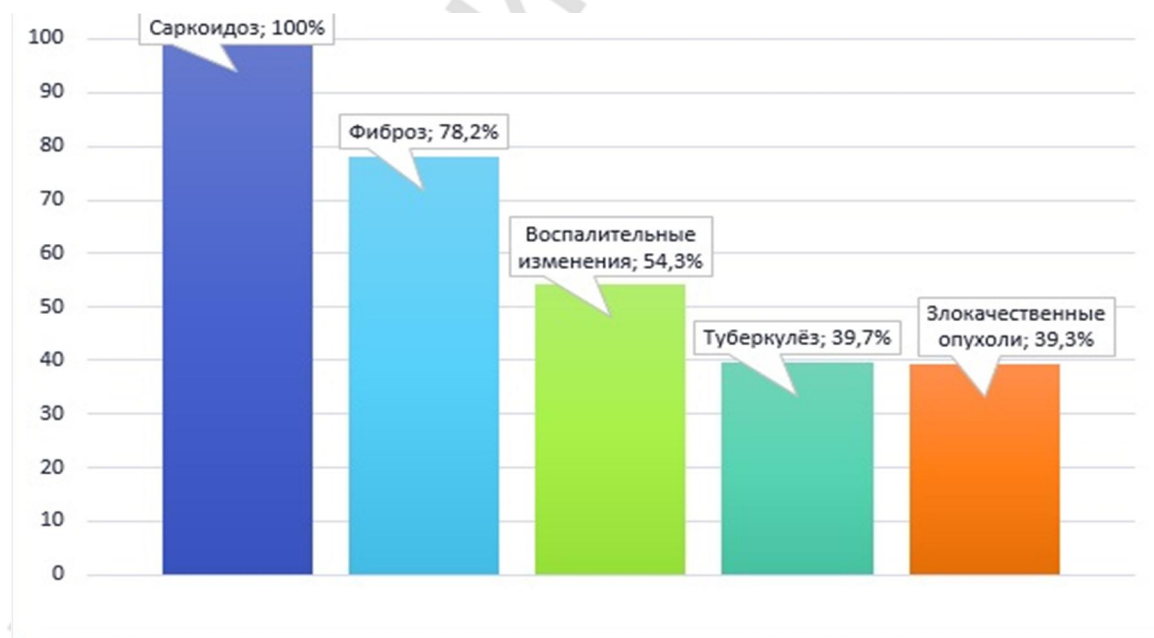


Рис. 2 – Эффективность верификации заболевания при ВББ и ТББ

Эндобронхиальные биопсии в ряде случаев были информативны у 57 пациентов без изменений в бронхах, но при наличии процессов в легких, требующих морфологической верификации. У данных пациентов по результатам морфологического исследования биоптатов у 3 чел. был диагностирован рак легкого, у 4 – туберкулез и у 4 чел. – саркоидоз.

Важно учесть, что результативность биопсии при раке бронха определяется формой роста опухоли по отношению к просвету бронха. Биопсия была наиболее результативна при эндобронхиальной и смешанных формах роста опухоли, в отличие от экзо- и перибронхиального роста. Результативность биопсии при периферическом раке легких определялась не только навыками и опытом эндоскописта, но и расположением опухоли по отношению к мелким бронхам. По мере роста опухоли в процесс могут вовлекаться мелкие, затем крупные бронхи, что

требует проведения повторных бронхоскопий. Также необходимо получение достаточного количества полноценного гистологического материала.

Повторная БС с биопсией была проведена у 53 чел. (17,9%), в т.ч. у 15 пациентов (5,1%) биопсия выполнялась дважды. Это касалось пациентов с отрицательной клиничко-рентгенологической динамикой процесса или при получении не информативных результатов биопсии при первичной БС. Из 15 человек при повторной БС с биопсией у 6 были диагностированы опухоли. При первичной БС в биоптате у данных пациентов были выявлены: неизменная слизистая, неспецифическое воспаление, фиброзные изменения, воспалительный процесс. Выявление фиброза в биопсийном материале являетсястораживающим признаком в отношении опухолей, поскольку последние не только часто развивается в области рубцов, но и сами способны вызывать формирование рубцовой ткани.

Осложнения при биопсиях наблюдались у 14 чел. (4,8%), в виде кровотечения I степени (11 чел.) и спонтанного пневмоторакса (3 чел.).

Наименее информативным из щипцовых биопсий является браш-биопсия. Из 147 браш-биопсий выполненных без сочетания с ПЩБ, патологические изменения в биоптатах выявлены только в 27,2% случаев, в том числе неспецифический воспалительный процесс (39 чел.) и опухоль бронха (1 чел.). Ретроспективно установлено, что у 1 чел. с блокадой бронха V-VI порядка первичная БС с браш-биопсией была не информативна. При повторной ФБС верифицирована опухоль легкого.

Выводы: 1. Бронхоскопия при диагностике бронхолегочных процессов обязательно должна дополняться щипцовыми биопсиями и предшествовать хирургическим методам диагностики; 2. Трансбронхиальная биопсия является одним из наиболее информативных и безопасных методов биопсии паренхимы легких. В первую очередь она показана лицам с тяжелым общим состоянием, у пожилых пациентов, у лиц, отказывающихся от хирургических методов диагностики; 3. Браш-биопсию целесообразно применять только в качестве вспомогательного метода биопсии при БС у пациентов с бронхолегочной патологией.

Литература

1. Трахтенберг, А. Х. Рак легкого / А. Х. Трахтенберг, В. И. Чисов. – М.: ГЭОТАР - Медиа, 2009. – 656 с.
2. Потанин, В.П. Ранняя диагностика рака легкого (обзор по материалам электронных средств массовой информации) / В.П. Потанин, А.В. Потанин // Практическая медицина. – М., 2009. – № 19. – С. 19-22.
3. Розенштраух, Л. С. Рентгенодиагностика заболеваний органов дыхания / Л. С. Розенштраух, Н. И. Рыбакова, М. Г. Винер. – М.: Медицина, 1987. – 640 с.