

ЧАСТОТА ВСТРЕЧАЕМОСТИ ЭНДОПЕРИОДОНТАЛЬНЫХ ПОРАЖЕНИЙ У ПАЦИЕНТОВ С БОЛЕЗНЯМИ ПЕРИОДОНТА

Гринёк Я. Д., Гаранович А. И., Даревский В. И.

Белорусский государственный медицинский университет,
3-я кафедра терапевтической стоматологии
г. Минск

Ключевые слова: эндопериодонтальные поражения, эндопериодонтит, боковые каналы, апикальное отверстие, дентинные трубочки.

Резюме. Эндопериодонтальное поражение – сочетанный воспалительный процесс тканей маргинального и апикального периодонта. Целью стала оценка частоты встречаемости эндопериодонтита у пациентов с болезнями периодонта. В результате исследования было выявлено, что эндопериодонтальные поражения встречаются в 22% случаев.

Resume. Periodontal-Endodontic lesion – the combined inflammatory process of tissues of a marginal and apical periodontium. The purpose was the assessment of frequency of occurrence of endoperiodontitis at patients with periodontium diseases the purpose. As a result of research it has been revealed that periodontal-endodontic lesions meet in 22% of cases.

Актуальность. Взаимосвязь эндодонта и тканей периодонта определяется эмбриологическим, анатомическим и функциональным единством. Пульпа и периодонт имеют мезенхимальную природу, клетки которой пролиферируют при формировании зуба с образованием зубного сосочка и зубного мешочка, являющимися соответственно предшественниками пульпы и периодонта, которые в процессе гистогенеза зуба разделяются друг от друга за счет погружного роста эпителия. Однако анатомические связи между этими тканями остаются в течение всей жизни зуба, и именно они играют основную роль в развитии эндопериодонтальных поражений.

Основные анатомические элементы, играющие важную роль в развитии эндопериодонтита - это апикальное отверстие и дельта, боковые каналы и дентинные трубочки. Апикальное отверстие и корневая дельта наиболее широко сообщаются с тканями периодонта. Боковые каналы также могут быть причиной развития эндопериодонтальных поражений в виду того, что многие из них открываются в области периодонта. При болезнях периодонта после проведения неоднократного и некорректного скейлинга и root planning дентинные каналы могут быть вскрыты вследствие удаления цемента с поверхности корня зуба, что может привести в дальнейшем к распространению инфекции между тканями эндодонта и периодонта.

Эндопериодонтальное поражение – сочетанный воспалительный процесс тканей маргинального и апикального периодонта, и в возникновении которого значительную роль играют вышеперечисленные особенности.

По классификации болезней периодонта профессора Л.Н. Дедовой (2002-2012) выделяют 3 клинические формы эндопериодонтальных поражений: простой, сложный и симптоматический эндопериодонтит.

Простой эндопериодонтит развивается при первичном поражении эндодонта с дальнейшим распространением на ткани периодонта.

Сложный эндопериодонтит развивается у пациентов с болезнями периодонта и наличием окклюзионной травмы, при нарушении целостности цемента корня зуба.

Симптоматический эндопериодонтит – деструктивный процесс, связанный с перфорациями корня зуба, переломами корня либо его резорбцией.

Цель: оценить частоту встречаемости эндопериодонтальных поражений у пациентов с болезнями периодонта.

Задачи:

1. Определить частоту встречаемости эндопериодонтальных поражений у пациентов с болезнями периодонта.
2. Изучить локализацию патологического процесса.
3. Определить частоту встречаемости эндопериодонтита у различных групп зубов.
4. Оценить влияние формы и степени тяжести периодонтита на частоту встречаемости эндопериодонтальных поражений.

Материалы и методы исследования. Нами исследованы 200 панорамных рентгенограмм взрослых пациентов с болезнями периодонта, находившихся на лечении в Республиканской клинической стоматологической поликлинике.

Результаты и их обсуждение.

Частота встречаемости эндопериодонтитов составила 22%, или в 44 случаях из 200 панорамных рентгенограмм.

Простой эндопериодонтит выявлен в 87,6% случаев, симптоматический эндопериодонтит составил 12,4% от всех эндопериодонтальных поражений.

Форма эндопериодонтальных поражений

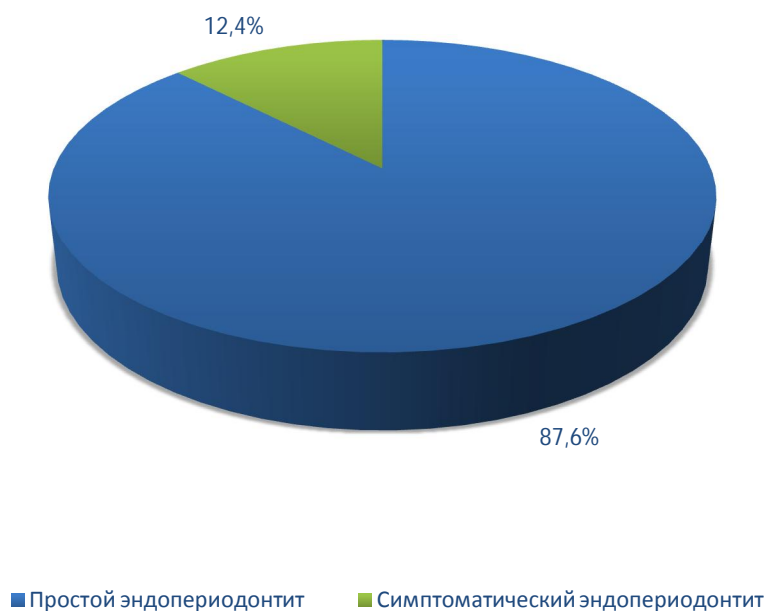

Рис. 1 – Форма эндопериодонтальных поражений.

В области зубов верхней челюсти выявлено 33,6% случаев, в области зубов нижней челюсти – 66,4% случаев.

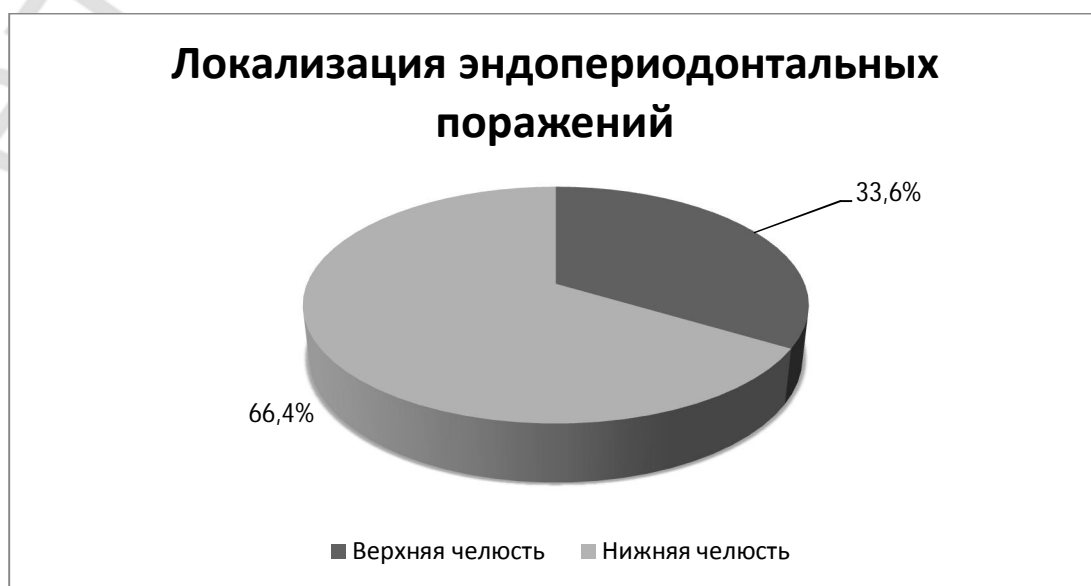


Рис. 2 - Локализация эндопериодонтальных поражений.

В области моляров эндопериодонтальные поражения выявлены в 67,2%, в области премоляров –15,2%, в области клыков–0,48%, в области резцов–12,8%.

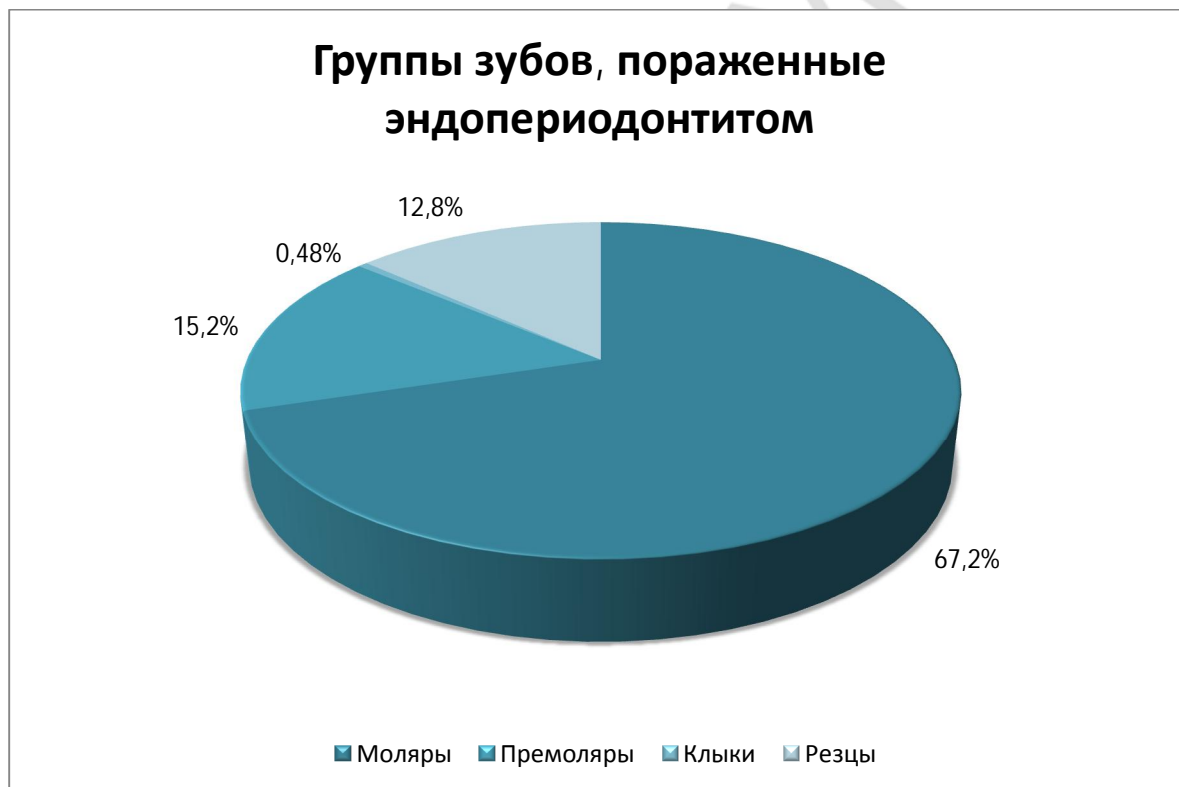


Рис. 3 – Группы зубов, пораженные эндопериодонтитом.

При средней степени тяжести периодонтита встречаемость эндопериодонтальных поражений составила 46,5%, при тяжелой степени тяжести– 53,5%.

Встречаемость эндопериодонтальных поражений в зависимости от степени тяжести периодонтита

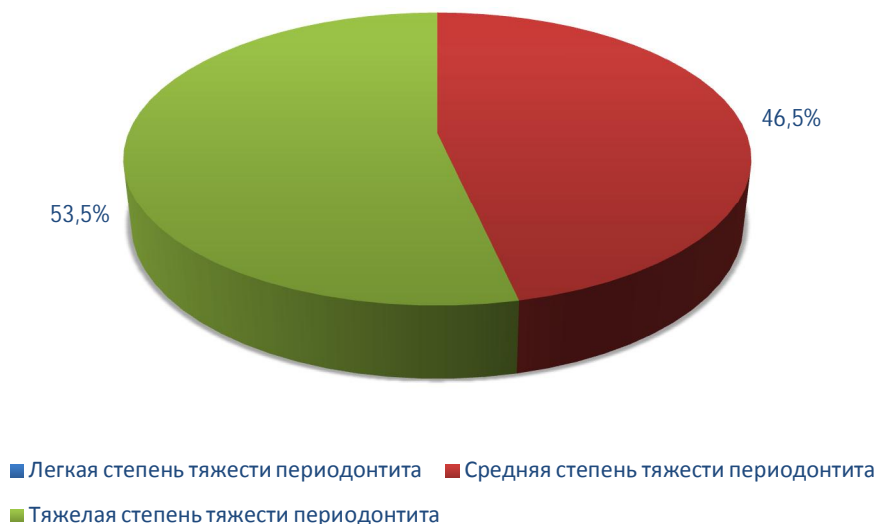


Рис. 4 – Встречаемость эндопериодонтальных поражений в зависимости от степени тяжести периодонтита.

При простом периодонтите эндопериодонтит отмечен в 53,2% случаев, при сложном периодонтите нами выявлено 46,8% случаев.

Встречаемость эндопериодонтита в зависимости от формы периодонтита

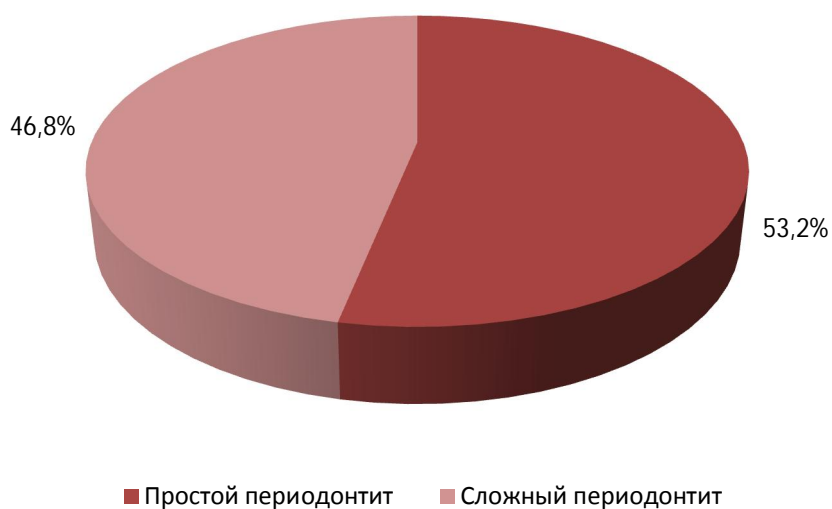

Рис. 5 – Встречаемость эндопериодонтита в зависимости от формы периодонтита.

Выводы:

1. Эндопериодонтальные поражения встречаются в 22% случаев у пациентов с болезнями пародонта, находившихся на лечении в Республиканской клинической стоматологической поликлинике.
2. Эндопериодонтит чаще отмечается в зубах нижней челюсти.
3. Эндопериодонтальные поражения чаще локализуются в молярах.
4. Встречаемость эндопериодонтита преобладает при тяжелой степени тяжести пародонтита, а также при сложной его форме.

Литература

1. Терапевтическая стоматология. Болезни пародонта: учебное пособие. / Л. Н. Дедова [и др.]; под ред. Л.Н. Дедовой. – Минск: Экоперспектива, 2016. – 268 с.
2. Дедова Л.Н., Денисова Ю.Л., Денисов Л.А. Эндопериодонтит – новое в классификации болезней пародонта. / Л.Н. Дедова, Ю.Л. Денисова, Л.А. Денисов // Стоматолог 3-2012. – Минск, 2012. – С. 16-21.
3. Gerald W, Harrington, David R. Steiner, William F. Ammons Jr. The periodontal-endodontic controversy. / Gerald W, Harrington, David R. Steiner, William F. // Periodontology 2000, Vol. 30, October 2002. – Denmark, 2002. – P. 123-130.
4. EF Corbet, DKL Ho, SML Lai. Radiographs in periodontal disease diagnosis and management. / EF Corbet, DKL Ho, SML Lai. // Australian Dental Journal, Volume 54, September 2009. – Australia, 2009. – P. 27-43.