

## ПРИМЕНЕНИЕ АВТОМАТИЗИРОВАННЫХ МЕТОДОВ ДЛЯ ОЦЕНКИ ПАТОЛОГИЧЕСКИХ ИЗМЕНЕНИЙ ГЛАЗНОГО ДНА

*Карпетян Г.М., Марченко Л.Н., Косик И.И., Далидович А.В., Глинский А.В., Цвирко В.Н., Кишкурно А.С.*

*Учреждение образования «Белорусский государственный медицинский университет», Минск, Беларусь*

**Реферат.** Клиническое течение офтальмологических заболеваний сопровождается определенными визуальными проявлениями пораженных участков. Возможности получения объективной информации об этих проявлениях в значительной степени определяют перспективы успешной работы по выявлению и лечению патологий глазного. Информацию можно назвать полной и объективной, если она содержит в себе два компонента: приемлемой точности зрительный образ патологического участка и подкрепленное численными показателями описание его индивидуальных особенностей. Офтальмоскопия, ультразвуковая, ангио- или томографическая диагностики, сменяя и дополняя друг друга, непрерывно расширяют возможности получения первого компонента со все большей разрешающей способностью [1]. Однако возникновение новых аппаратных возможностей, увеличивающих объем поступающей информации, не предполагает автоматического появления четких алгоритмов ее интерпретации. В этой связи становится важной задача выделения из всего информационного потока действительно значимых данных с их последующей формализацией через набор конкретных количественных параметров. На практике представляющие диагностический интерес зоны, как правило, многочисленны, сильно вариабельны по форме и размерам [2]. Это накладывает определенные ограничения на точность и адекватность их эмпирического анализа. В решении проблемы существенную помощь может оказать компьютерная математика, способная в сочетании с современной аппаратной базой дать с необходимой точностью результат по выделению на изображении информативных участков и описанию их особенностей [3]. Последнее в значительной степени зависит от возможности получения сложных, составных параметров.

**Ключевые слова:** глазное дно, сосудистая сеть, геморрагии, автоматизированное рабочее место офтальмолога.

**Цель работы** — демонстрация на примере разработанного в УО БГМУ программного комплекса «АРМ офтальмолога» возможности автоматизированного выделения патологий на изображениях глазного дна и предложение набора нестандартных параметров для их описания.

**Материалы и методы.** Работа проводилась с использованием клинических материалов, полученных в УЗ «3-я ГКБ г. Минска» офтальмоскопическими, флуоресцентно-ангиографическими методами, а также методом оптической когерентной томографии (ОКТ). Автоматизированная обработка изображений осуществлялась сервисными средствами программного комплекса «АРМ морфолога». Для каждого исследования применялись специализированные функции, ориентированные на конкретный вид патологии. Хотя общий алгоритм исследования во всех случаях был единым и включал в себя следующие этапы:

- предобработка изображения (удаление шума, выравнивание фона);
- сегментация информативных участков;
- идентификация на них информативных объектов;
- выбор информативных параметров и получение численных значений.

В данной статье не стоит задача описания математической оставляющей, поэтому лишь кратко отметим, что для предобработки применялись Гауссова, медианная, Фурье-фильтрации, выделение отдельных цветовых компонент, нормализация (эквализация) яркости. Сегментация осуществлялась пороговыми и адаптивными методами. Для идентификации использовались методы математической морфологии. В особо сложных случаях (в частности, при выделении сосудистых сетей) работа проводилась в полуавтоматическом режиме, позволяющем интерактивно улучшить качество автоматической сегментации.

**Результаты и их обсуждение.** В качестве первого примера рассмотрим данные пациента с сахарным диабетом II типа, у которого выявлена диабетическая пролиферативная ретинопатия обоих глаз. На фотографии глазного дна правого глаза (рисунок 1а) видны очаги лазерной коагуляции, выполненного не в полном объеме панретинального воздействия. Результатом такого недостаточного лечения является развитие сети новообразованных сосудов вокруг и на диске зрительного нерва, а также диабетического макулярного отека. На рисунке 1б представлен результат дополнительной терапии с применением инъекций 1,25 мг бевацизумаба (Avastin, LaRoche) против фактора роста эндотелия сосудов. Необходимо объективно оценить состояние сосудистой сети заднего полюса глаза, включая поверхность зрительного нерва, до и после терапии для подготовки заключения об ее эффективности.

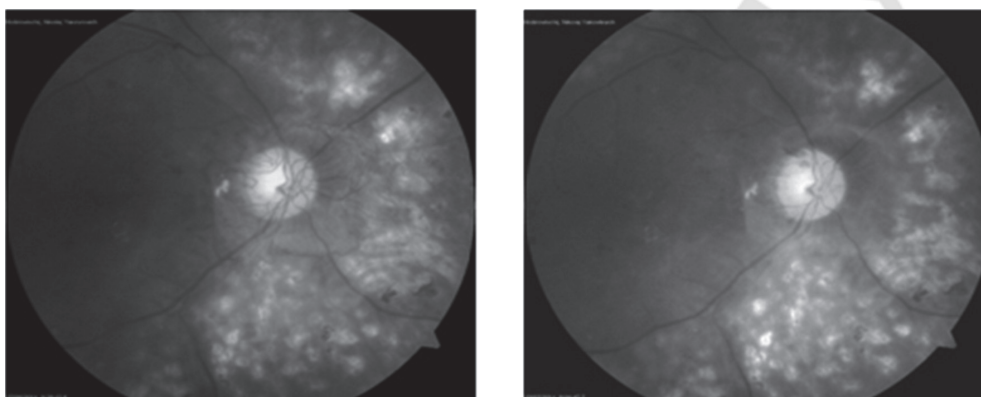
В качестве оценочных показателей состояния сосудистого рисунка были приняты его общая протяженность и ветвистость. Дополнительно исследовалась топология.

Процедура автоматизированного анализа подробнее демонстрируется на изображении (рисунок 1а), полученном перед началом дополнительной терапии.

Исходное изображение из цветного переводится в полутоновую форму, в которой каждый объект имеет свои оттенки серого. По серому изображению осуществляется бинарная сегментация [4], т. е. проводится выделение всех объектов по уровню яркости аналогичных сосудистой сети (рисунок 2а).

Следующим шагом становится морфологическая идентификация, т. е. выделение объекта исследования по каким-то признакам формы [4]. Отдельно лежащие объекты, не отвечающие этим признакам, автоматически

удаляются. В данном случае удаляются объекты, меньшие определенной заданной исследователем длины (правое окно на рисунке 2б).

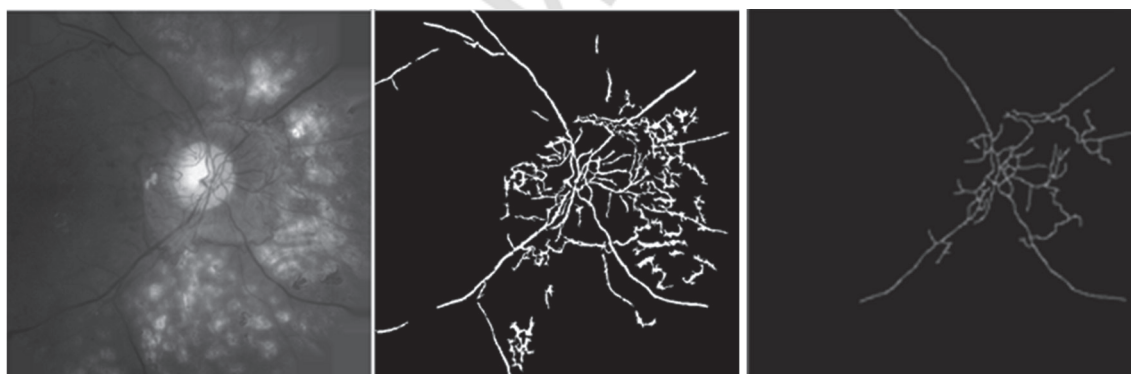


а

б

а — состояние сосудистой сети глазного дна до лечения; б — состояние сосудистой сети глазного дна после лечения

**Рисунок 1. — Исходные изображения глазного дна пациента**



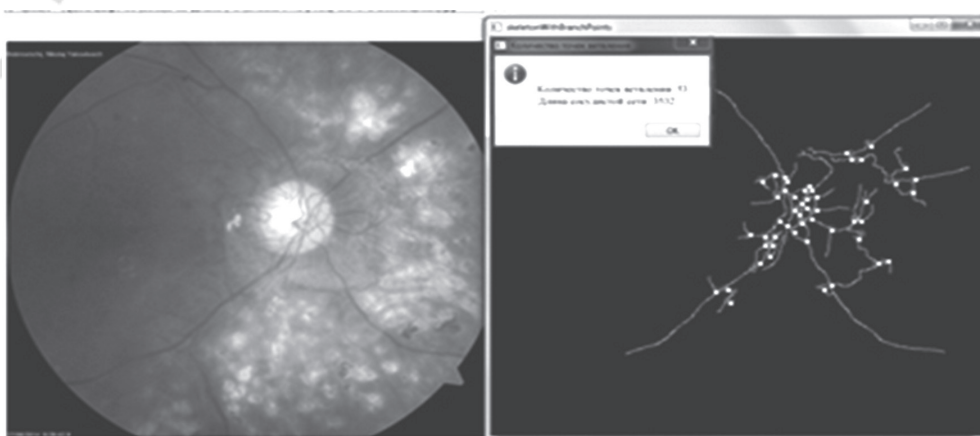
а

б

а — бинарная сегментация; б — морфологическая идентификация

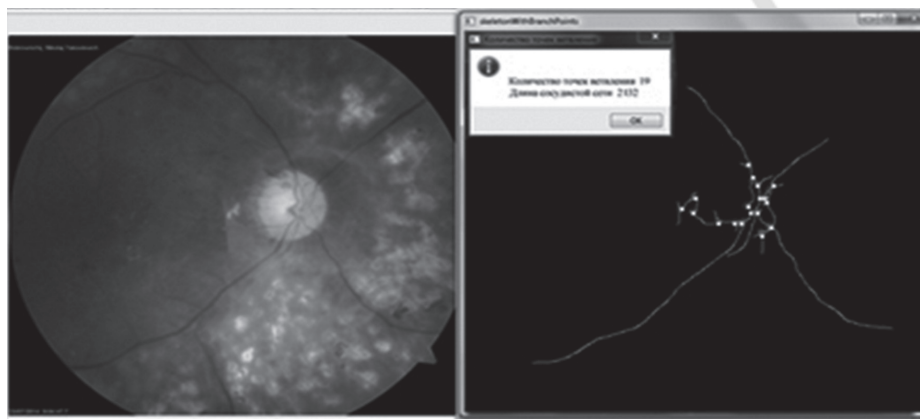
**Рисунок 2. — Этапы обработки изображения сосудистой сети**

Завершается процедура анализа автоматической разметкой точек ветвления сосудов, а затем расчетом выбранных параметров — количества точек ветвления и длины сосудистой сети. На рисунках 3 и 4 представлены результаты автоматизированной обработки, позволяющие делать точные оценки, подкрепленные численными показателями.



количество точек ветвления — 53, общая длина сосудистой сети — 3532 пикселя

**Рисунок 3. — Автоматическое выделение точек ветвления и расчет параметров на изображении, полученном до лечения**



количество точек ветвления — 19, общая длина сосудистой сети — 2132 пикселя

**Рисунок 4.— Автоматическое выделение точек ветвления и расчет параметров на изображении, полученном после лечения**

Как видно, уменьшились и общая протяженность сосудистой сети и количество точек ветвления. Таким образом, объективные показатели свидетельствуют о запустевании новообразованных сосудов, а значит, о положительных результатах терапии против фактора роста эндотелия сосудов.

Дополнительно продемонстрируем анализ показателя, визуальная оценка которого не позволяет сделать однозначного заключения о его возможном изменении. Речь идет об извитости — показателе, характеризующем топологию сосудистой сети. Известно, что при некоторых патологических состояниях извитость хода ретинальных сосудов нарастает. В частности, высокое артериальное давление и большая пульсовая амплитуда становятся причиной не только бокового, но и продольного растяжения сосудистой стенки [4]. Для расчета данного показателя в «АРМ офтальмолога» используется следующая методика.

1. Вводится параметр **Компактность сосудистой сети** —  $l_s$ . Он определяется отношением общей длины сосудистой сети на участке, выделенном исследователем в качестве зоны интереса, к площади этого участка (1). По сути это длина сосудов в единице площади:

$$l_s = \frac{L}{S} \quad (1)$$

2. Затем рассчитывается параметр **Ветвистость сосудистой сети** —  $B$  (от англ. *branchy* и русского «ветвистость»). Находится он отношением суммарного количества точек разделения сосудов на ветви к общей длине сосудистой сети (2):

$$B = \frac{N}{L} \quad (2)$$

Ветвистость показывает среднее число разветвлений сосудистой сети на единицу ее длины. В представленном примере ветвистость до лечения имела значение 0,015, а после интравитреальной инъекции бевацизумаба она стала равной 0,009, уменьшившись таким образом в 1,7 раза.

3. Заключительный шаг — определение значения параметра **Извитость сосудов** —  $S_i$  (от англ. *sinuosity*). Данный параметр показывает в нормализованном виде среднюю длину сосуда между ветвлениями, приходящуюся на единицу площади. Понятно, что чем больше длина сосуда на выбранном участке площадью  $S$ , тем выше извитость. Вычисляется этот параметр путем деления компактности на ветвистость (3):

$$S_i = \frac{l_s}{B} = \frac{L \cdot L}{S \cdot N} = \frac{L^2}{S \cdot N} \quad (3)$$

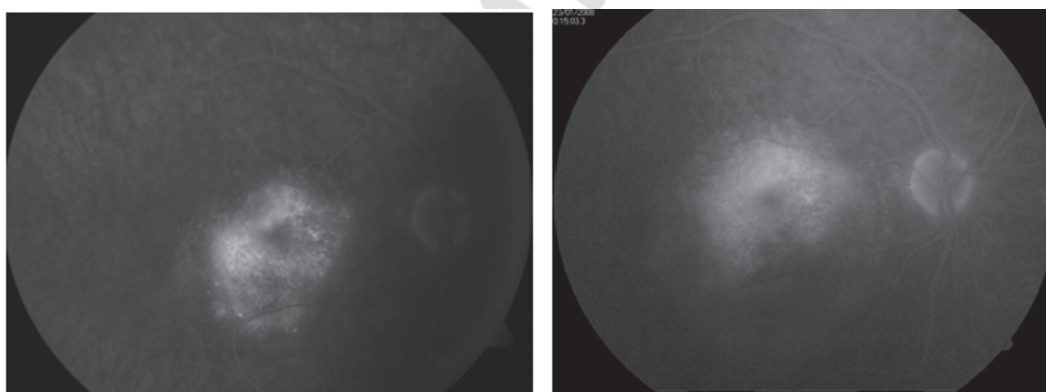
При оценке степени изменения данного показателя берется отношение его значений в разные периоды наблюдения за пациентом. Параметр  $S$  сокращается, поскольку в нашем случае его значение должно быть неизменным. Взяв это отношение для рассмотренного выше примера, определяем, как изменилась извитость сосудистой сети после проведенной терапии (4):

$$\frac{S_{i_1}}{S_{i_2}} = \frac{L_1^2 \cdot N_2}{L_2^2 \cdot N_1} = \frac{3532^2 \cdot 19}{2132^2 \cdot 53} = 0,98 \quad (4)$$

Из выражения (4) следует, что она практически не изменилась. На первый взгляд, результат кажется неожиданным, ведь если сравнить рисунки 3 и 4, зрительно представляется, что сосудистая сеть до инъекции гораздо извилистее, чем после вмешательства. На самом деле в первом случае (до лечения) общая длина сосудов и витиеватость (сложность формы) сети определяется не столько их извилистостью, сколько большим количеством достаточно коротких новообразованных сосудов. После их запустевания сократилось количество точек ветвления и уменьшилась суммарная длина сосудистой сети, однако извилистость, входящих в нее сосудов, не изменилась, т. к. осталась прежней средняя длина сосуда между ветвлениями, приходящаяся на единицу площади фотокадра. Это подтверждает мнение, что визуальное восприятие может быть ошибочным и для повышения достоверности заключения необходимы объективные параметры.

В качестве еще одного примера автоматизированного анализа изображения глазного дна рассмотрим полученные с интервалом в 1 год ФАГ-изображения одного и того же пациента (рисунок 5) с диагнозом «возрастная макулярная дегенерация». Это также случай, когда исследователь встречается с серьезными сложностями в визуальной оценке качественных трансформаций патологических зон в процессе развития заболевания либо при анализе эффективности предпринятой терапии.

Флюоресцирующее пятно (рисунок 5) на снимке *а* выглядит более ярким, чем на снимке *б*. При этом из-за хаотичности формы сравнить площади свечения довольно трудно. Изображение *а* в целом более темное, поэтому даже незначительные по интенсивности светлые участки могут восприниматься глазом более яркими и значительными по размеру по сравнению с аналогичными участками изображения *б*.



снимок *а* получен на год раньше снимка *б*

**Рисунок 5.** — ФАГ-изображение пациентки А.

Задача состоит в получении автоматизированными методами данных о яркостных и геометрических параметрах наиболее активных областей очагов свечения. Не вдаваясь в подробности программной реализации, в общих чертах обозначим основные этапы обработки и проанализируем результат. Прежде всего, на исходных изображениях методами компьютерной математики максимально возможно выравнивается фон, т. е. устраняется перепад яркости объектов, обусловленный неравномерностью распределения падающего света. Затем проводятся операции сегментации и идентификации информативных объектов. Ход данных процедур продемонстрируем на изображении *б* рисунка 5. В результате сегментации выделяется как сам очаг флюоресценции, так и кушочек диска зрительного нерва, близкий по значениям яркости с очагом (рисунок 6а). Операция идентификации очага подразумевает удаление лишних, неинформативных объектов. Для этого использовалась морфологическая процедура удаления объектов с низким значением кругового фактора формы (рисунок 6б).



*а* — результат сегментации; *б* — результат идентификации

**Рисунок 6.** — Процесс выделения очага флюоресценции на изображении с рисунка 5б



На изображении *a* рисунка 5 очаг выделяется аналогично. После чего полученные маски автоматически окрашиваются в выбранный исследователем цвет и накладываются на исходные образы. Это необходимо для визуальной оценки адекватности автоматического выделения. Далее выбираются параметры (в нашем случае были выбраны относительная площадь очагов, их относительная яркость, а также дисперсия яркости). Анализ полученных результатов позволяет сделать следующие выводы:


- относительная площадь очага (данный параметр рассчитывается в процентах относительно общей площади глазного дна) увеличилась — была 4,02%, стала 6,46%. Следовательно, можно с уверенностью сказать, что увеличилась и абсолютная площадь очага свечения, т. е. зоны поражения;

- относительная яркость очага (выраженная в процентах гиперрефлексия относительно среднего уровня яркости фоновой области) уменьшилась — была 182,65%, стала 155,05%, т. е. объективно очаг накопил меньше флуоресцеина в единице площади. Следовательно, степень пораженности проблемного участка пошла на убыль;

- дисперсия яркости (характеризующая неоднородность светящейся области, а, следовательно, равномерность или неравномерность пораженности отдельных ее участков) уменьшилась — была 357,75, стала 241,40. Это значит, что очаг свечения стал более равномерным.

Таким образом, беспристрастный компьютерный анализ показал, что с течением времени однородность очага свечения (зоны поражения) и его абсолютная площадь увеличились, однако при этом степень накопления флуоресцеина уменьшилась.

Удобство описанного метода исследования становится более очевидным, когда необходимо получить обобщенную картину по патологиям, предполагающим наличие множественных очагов поражения. Например, наблюдаемых на фото глазного дна геморрагий, которые образуются при диабетической ретинопатии или при исследовании на ОКТ-изображениях патологий сетчатки, сопровождаемых кистозными изменениями. Демонстрация подобного анализа с автоматизированным выделением и расчетом количества объектов, их относительной и средней площади, дисперсии площади приведена на рисунке 7. Следует отметить, что в системе «АРМ офтальмолог» на фотографии глазного дна геморрагии имеют одинаково бурый цвет, а после выделения каждая из них получает свой собственный идентификационный цвет. Из-за этого на черно-белом изображении рисунка 7а пятнышки имеют разные уровни градации серого.



а — каждому выделенному бурому пятнышку геморрагий автоматически присваивается свой идентификационный цвет; б — автоматическое выделение на ОКТ изображении кистозных образований

Рисунок 7. — Автоматическое выделение множественных объектов

**Заключение.** Визуализируемым различными аппаратными методами патологиям на изображениях глазного дна присущи разнообразие и сложность форм, часто усугубляемые нечеткостью границ. Автоматизация процесса выделения информативных структур и расширение количественных параметров для описания их особенностей могут оказать существенную помощь в объективизации результатов анализа при подготовке диагностических и прогностических заключений. При длительном наблюдении за состоянием пациента, для оценки структурных изменений информативных участков на изображениях целесообразно использовать не абсолютные, а относительные параметры. Это особенно актуально для флуоресцентной ангиографии. Поскольку в отличие от абсолютных параметров относительные не зависят от непостоянства внешних факторов (нестабильность напряжения в сети, изменение масштаба изображения, изменение пространственной ориентации объекта) в процессе длительного наблюдения за состоянием одного и того же пациента.

#### Литература

1. Родин, А.С. Биомикроретонетрия / А.С. Родин. — М.: «Памятник исторической мысли», 2006. — 96 с.
2. Bernardes, R. Digital ocular fundus imaging: a review / R. Bernardes, P. Serranho, C. Lobo // *Ophthalmol.* — 2011. — Vol. 226, № 4. — P. 161–181.
3. Недзьведь, А.М. Анализ изображений для решения задач медицинской диагностики / А.М. Недзьведь, С.В. Абламейко. — Минск: ОИПИ НАНРБ, 2012. — 240 с.
4. Нестеров, А.П. Изменения глазного дна при гипертонической болезни / А.П. Нестеров // *Клин. офтальмология.* — 2001. — № 4. — С. 131–134.

## USING AN AUTOMATED METHODS FOR ANALYZING IMAGES OF THE FUNDUS PATHOLOGIES

*Karapetyan G.M., Marchenko L.N., Kosik I.I., Glinsky A.V., Dalidovich A.V., Tsvirko V.N., Kishkurno A.S.*

*Educational Establishment "The Belarusian State Medical University", Minsk, Republic of Belarus*

Presented is a possibility of an automated analysis of quantitative and qualitative characteristics of fundus pathologies for the treatment efficiency control.

**Keywords:** fundus, vascular network, hemorrhage, ophthalmologist workstation.

Поступила 03.05.2016