

МОРФОЛОГИЧЕСКАЯ ХАРАКТЕРИСТИКА МАЛОГО СОСОЧКА ДВЕНАДАТИПЕРСТНОЙ КИШКИ ЧЕЛОВЕКА

УО «Гомельский государственный медицинский университет»

В статье представлена подробная морфологическая характеристика малого сосочка двенадцатиперстной кишки, как рельефного образования ее слизистой оболочки. В результате макроскопического анализа выделены две его формы: конусовидная и полусферическая. Установлено, что малый сосочек конусовидной формы чаще встречается у женщин, а полусферической – у мужчин. В частоте регистрации малого сосочка без учета его формы половых и возрастных различий не существует. Высота малого сосочка обеих форм в внутри каждой исследуемой группы одинакова, но у новорожденных меньше, чем у взрослых индивидов. Наиболее постоянным образованием слизистой оболочки двенадцатиперстной кишки, располагающимся в области малого сосочка, является «парапапиллярная» складка, которая регистрируется только у взрослых лиц. При этом она выше сосочка и всегда прикрывает его устье, осуществляя тем самым его механическую защиту. Частота обнаружения «парапапиллярной» складки не зависит от формы малого сосочка и половой принадлежности индивида.

Ключевые слова: *малый сосочек двенадцатиперстной кишки, «парапапиллярная» складка.*

V. V. Kovalenko

THE MORPHOLOGICAL CHARACTERISTIC OF SMALL DUODENAL PAPILLA HUMAN

In article the detailed morphological characteristic of a small papilla, as relief formation of a mucosa of a duodenum is presented. As a result of the macroscopical analysis its two forms are evolved: конусовидная and hemispherical. It is positioned that the small papilla конусовидной forms meets at women, and hemispherical – at men is more often. In frequency of registration of a small papilla without its form of sexual and age distinctions does not exist. The height of a small papilla of both forms within each investigated bunch is identical, but newborns have less, than at adult individuals. The most constant formation of a mucosa of the duodenum, in the field of a small papilla, «the parapapillary» fold which is registered only at adult persons is settling down. Thus it above a papilla and always covers its mouth, carrying out that its mechanical protection. Frequency of detection of a «parapapillary» fold does not depend on the form of a small papilla and a sex of the individual.

Key words: *the small duodenal papilla, the «parapapillary» fold.*

□ Оригинальные научные публикации

В последние годы малый сосочек двенадцатиперстной кишки все чаще становится объектом эндоскопических вмешательств по поводу некоторых видов его патологии (аденома, pancreas divisum) [1–3, 5, 6]. В тоже время дефицит научных сведений о внешнем строении малого сосочка двенадцатиперстной кишки свидетельствует о том, что он является сравнительно малоизученным морфологическим образованием [7–10]. Накопление знаний о возрастных, индивидуальных и половых особенностях строения малого сосочка двенадцатиперстной кишки даст возможность повысить качество диагностики его заболеваний, выработать тактику их лечения, усовершенствовать технику хирургических манипуляций.

Цель исследования: установить возрастные, индивидуальные и половые различия в строении малого сосочка двенадцатиперстной кишки человека.

Материал и методы

В качестве материала для исследования использовалась нефиксированная двенадцати-

перстная кишка 40 новорожденных и 93 взрослых людей (49 мужчин и 44 женщин) в возрасте от 31 до 75 лет, смерть которых наступила от причин, не связанных с патологией гепатопанкреатодуоденальной системы (по данным протоколов вскрытий). Макроскопическим и морфометрическим методами изучены форма, частота регистрации, высота малого сосочка двенадцатиперстной кишки, а также частота регистрации и высота «парапапиллярной» складки с последующей статистической обработкой полученных данных с использованием программ «Microsoft Excel-2007» и «Statistica 10.0 for Windows» (серийный номер BXXR207F383402FA-V). В результате проверки данных на соответствие закону нормального распределения с помощью критерия согласия Шапиро-Уилки установлено, что внутригрупповое распределение количественных признаков соответствует наличию нормальности. Учитывая это, оценка достоверности различия выборок количественных признаков проводилась с использованием теста Стьюдента. Достоверность различий в частоте обнаружения признака оценивали с применением критерия χ^2 [4].

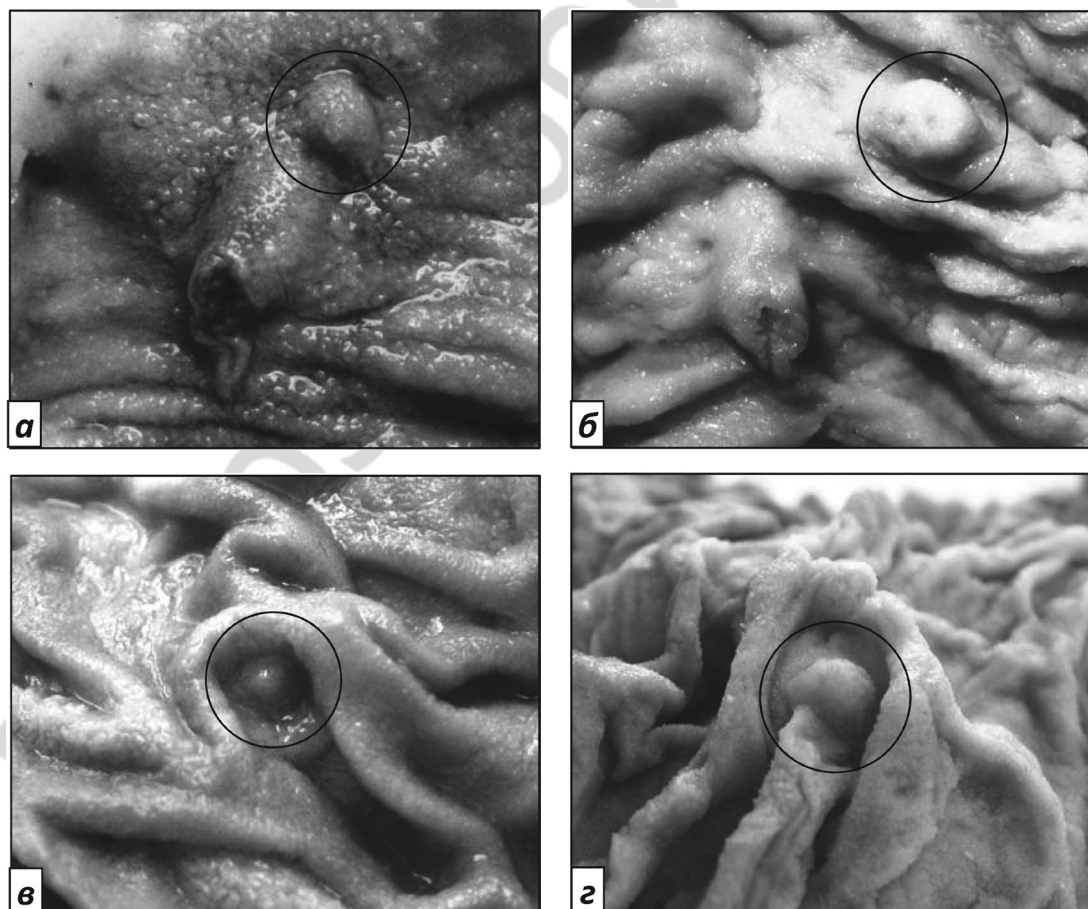


Рисунок 1. Формы малого сосочка двенадцатиперстной кишки новорожденных (а, б) и взрослых (в, г) людей: а и в – конусовидная; б и г – полусферическая

Результаты и обсуждение

Форма малого сосочка двенадцатиперстной кишки. При макроскопическом исследовании частота обнаружения малого сосочка двенадцатиперстной кишки (МСДК) у новорожденных составляет 85,0 %, у взрослых этот показатель несколько ниже и равен 79,6 %. Однако такое различие не является статистически значимым ($p > 0,05$). Также не выявлена достоверная разница в частоте регистрации МСДК у лиц мужского и женского пола ($p > 0,05$).

В результате макроскопического анализа формы малого сосочка двенадцатиперстной кишки новорожденных и взрослых людей выделено два ее вида: конусовидная и полусферическая (рисунок 1).

Сведения о частоте регистрации МСДК указанных форм у новорожденных и взрослых лиц мужского и женского пола представлены в таблице 1.

Статистический анализ показал, что между исследуемыми группами не существует достоверных различий в частотах регистрации малого сосочка конусовидной и полусферической форм ($p > 0,05$) (рисунок 2).

Установлено, что МСДК конусовидной формы у женщин обнаруживается достоверно ($\chi^2 = 4,0$; $p < 0,05$) чаще (56,8 %), чем у мужчин (32,7 %). Частота регистрации малого сосочка полусферической формы статистически значимо ($\chi^2 = 4,9$; $p < 0,05$) больше у мужчин (42,8 %), чем у женщин (27,3 %) (рисунок 3).

Таблица 1. Частота регистрации малого сосочка двенадцатиперстной кишки конусовидной и полусферической форм у новорожденных и взрослых лиц мужского (м) и женского (ж) пола, % (абс.)

| Исследуемые группы | Малый сосочек полусферической формы | | Малый сосочек конусовидной формы | | Частота обнаружения | Число наблюдений 100 % |
|--------------------|-------------------------------------|-----------|----------------------------------|-----------|---------------------|------------------------|
| Новорожденные | 30,0 (12) | | 55,0 (22) | | 85,0 (34) | 40 |
| Взрослые | м | 42,8 (21) | 44,1 (41) | 32,7 (16) | 79,6 (74) | 75,5 (37) |
| | ж | 27,3 (12) | | 56,8 (25) | | 84,1 (37) |

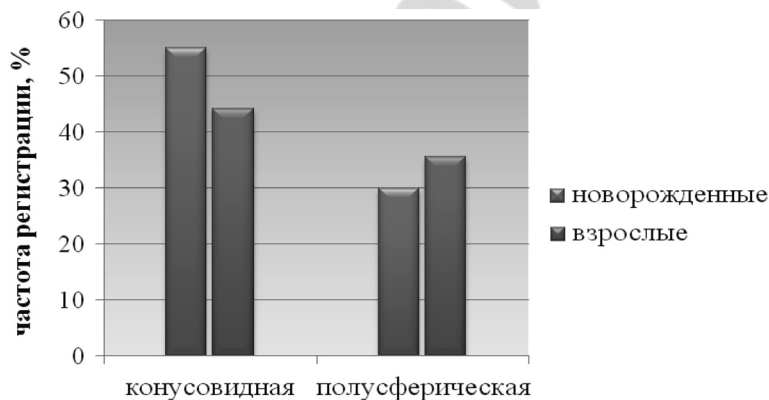


Рисунок 2. Частота регистрации конусовидной и полусферической форм малого сосочка двенадцатиперстной кишки у новорожденных и взрослых лиц

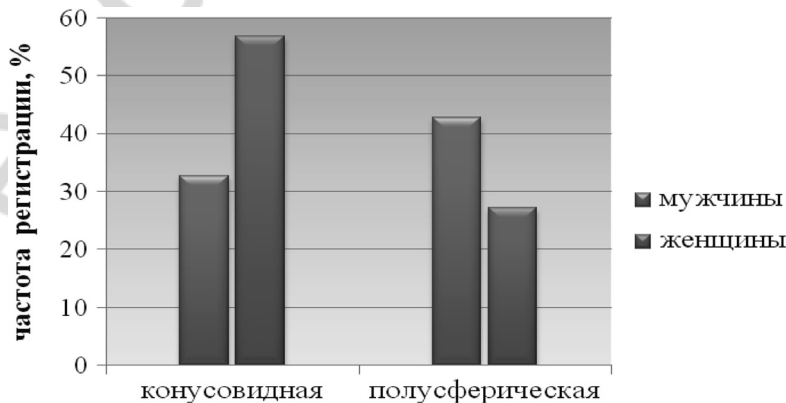


Рисунок 3. Частота регистрации конусовидной и полусферической форм малого сосочка двенадцатиперстной кишки у мужчин и женщин

❑ Оригинальные научные публикации

Высота малого сосочка двенадцатиперстной кишки по аналогии с большим сосочком ДПК определялась как расстояние от его основания до крайней точки верхушки.

Средние значения высоты малого сосочка ДПК конусовидной и полусферической форм характеризуются отсутствием статистически достоверных различий, как у новорожденных, так и у взрослых индивидов ($p > 0,05$). Поэтому в таблице 2 представлены данные о высоте МСДК без учета его формы.

Таблица 2. Высота малого сосочка двенадцатиперстной кишки у новорожденных и взрослых лиц мужского (м) и женского (ж) пола, М (σ) / число наблюдений

| Исследуемые группы | | Высота малого сосочка двенадцатиперстной кишки | |
|--------------------|---|--|----------------|
| Новорожденные | | 1,7 (0,5) / 34 | |
| Взрослые | м | 3,0 (0,6) / 74 | 2,9 (0,6) / 37 |
| | ж | | 3,1 (0,6) / 37 |

У новорожденных среднее значение высоты малого сосочка двенадцатиперстной кишки достоверно ($p < 0,05$) меньше ($1,7 \pm 0,2$ мм), чем у взрослых людей ($3,0 \pm 0,1$ мм) (рисунок 4). По половому признаку данный показатель ста-

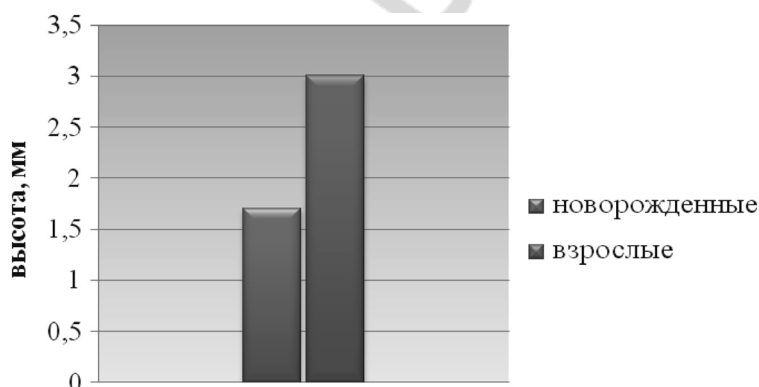


Рисунок 4. Высота малого сосочка двенадцатиперстной кишки у новорожденных и взрослых лиц

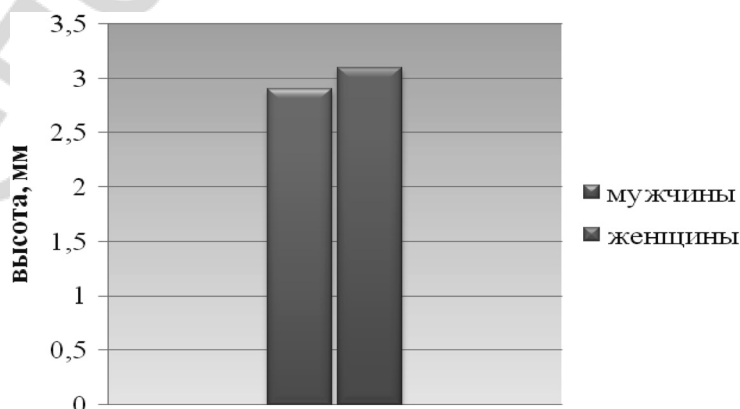


Рисунок 5. Высота малого сосочка двенадцатиперстной кишки у мужчин и женщин

статистически достоверного различия не имеет ($p > 0,05$) (рисунок 5).

Морфологическая характеристика «парапапиллярной» складки. У новорожденных поверхность слизистой оболочки двенадцатиперстной кишки в области малого сосочка гладкая, безрельефная. У взрослых индивидов МСДК зачастую окружен проксимально расположенной С-образной складкой, открытой в дистальном направлении (рисунок 6).

Для ее обозначения и удобства описания, учитывая локализацию, предлагаем использовать термин «парапапиллярная» складка малого сосочка двенадцатиперстной кишки. Отсутствие «парапапиллярной» складки у новорожденных и наличие ее у взрослых людей, вероятно, свидетельствует о том, что возникновение и формирование указанной складки происходит по мере взросления организма.

Данные о частоте регистрации «парапапиллярной» складки МСДК у взрослых лиц мужского и женского пола представлены в таблице 3.

При конусовидной форме МСДК «парапапиллярная» складка чаще встречается у мужчин (93,8 %), чем у женщин (72,0 %), но такое различие статистически не достоверно ($p > 0,05$). При полусферической форме малого сосочка отме-

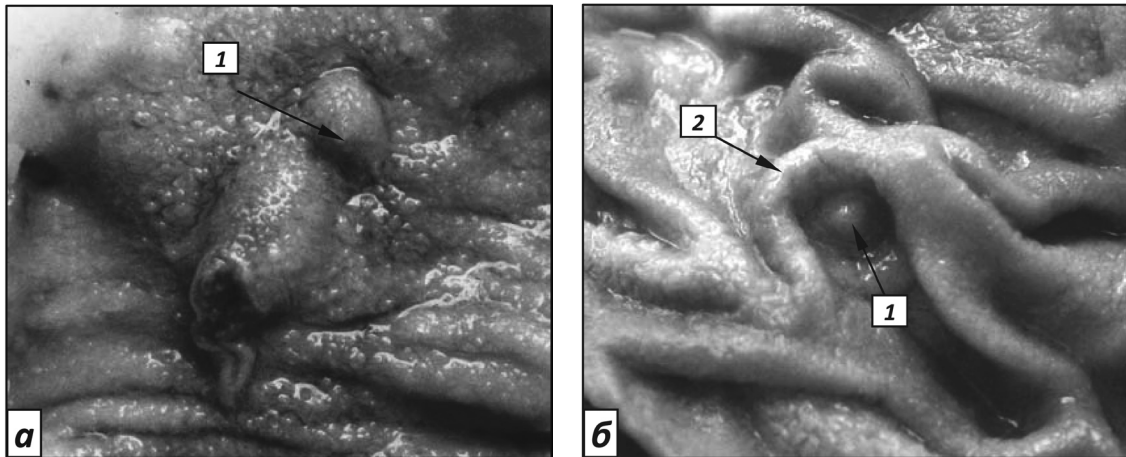


Рисунок 6. Рельеф слизистой оболочки в области малого сосочка двенадцатиперстной кишки новорожденного (а) и взрослого (б) человека: 1 – малый сосочек двенадцатиперстной кишки; 2 – «парапапиллярная» складка малого сосочка двенадцатиперстной кишки

Таблица 3. Частота регистрации «парапапиллярной» складки при конусовидной и полусферической формах малого сосочка двенадцатиперстной кишки у взрослых лиц мужского (м) и женского (ж) пола, % (абс.)

| Форма малого сосочка двенадцатиперстной кишки | | Частота регистрации «парапапиллярной» складки | Число наблюдений (100 %) |
|---|---|---|--------------------------|
| Конусовидная | м | 93,8 (15) | 16 |
| | ж | 72,0 (18) | 25 |
| Полусферическая | м | 66,7 (14) | 21 |
| | ж | 83,3 (10) | 12 |

чается обратное соотношение данного показателя: у женщин он выше (83,3 %), чем у мужчин (66,7 %), но и такое различие не является статистически значимым ($p > 0,05$) (рисунок 7).

В результате морфометрического исследования и последующего статистического анализа установлено, что высота «парапапиллярной» складки во всех случаях у лиц обоего пола достоверно ($p < 0,05$) превышает высоту малого сосочка (таблица 4).

При этом у мужчин и женщин с конусовидной формой МСДК средние значения высоты

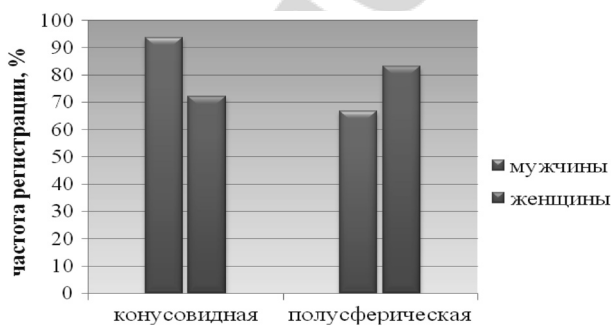


Рисунок 7. Частота регистрации «парапапиллярной» складки при конусовидной и полусферической формах малого сосочка двенадцатиперстной кишки у мужчин и женщин

Таблица 4. Высота парапапиллярной складки у взрослых лиц мужского (м) и женского (ж) пола при конусовидной и полусферической формах малого сосочка двенадцатиперстной кишки, М (σ) / число наблюдений

| Форма малого сосочка двенадцатиперстной кишки | | Высота «парапапиллярной» складки, мм |
|---|---|--------------------------------------|
| Конусовидная | м | 5,2 (0,8) / 15 |
| | ж | 5,4 (0,9) / 18 |
| Полусферическая | м | 5,4 (1,0) / 14 |
| | ж | 4,8 (0,8) / 10 |

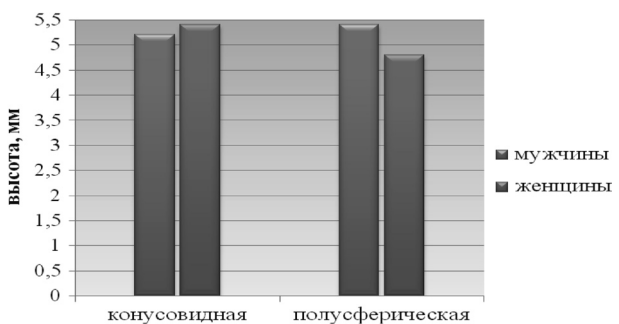


Рисунок 8. Высота «парапапиллярной» складки при конусовидной и полусферической формах малого сосочка двенадцатиперстной кишки у мужчин и женщин

□ Оригинальные научные публикации

указанной складки не имеют статистически достоверного различия ($p > 0,05$). При полусферической форме малого сосочка наблюдается незначительное, но статистически достоверно ($p < 0,05$) большее значение данного параметра у мужчин по сравнению с женщинами ($5,4 \pm 0,6$ против $4,8 \pm 0,5$ мм) (рисунок 8).

Во всех случаях (100 %) при сгибании «парапапиллярной» складки в направлении малого сосочка она полностью его прикрывает в форме «капюшона», подобно тому, как «супрапапиллярная» складка прикрывает устье БСДК.

Выводы

1. Малый сосочек является непостоянным рельефным образованием слизистой оболочки двенадцатиперстной кишки. В частоте регистрации МСДК как анатомического образования (без учета его формы) половых и возрастных различий не существует ($p > 0,05$). В тоже время МСДК конусовидной формы более характерен для женщин, а полусферической – для мужчин ($p < 0,05$).

2. Высота обеих форм малого сосочка одинакова в пределах каждой исследуемой группы и не имеет половых различий у взрослых индивидов ($p > 0,05$).

3. У новорожденных малый сосочек двенадцатиперстной кишки характеризуется меньшей высотой, чем у взрослых лиц ($p < 0,05$) и отсутствием «парапапиллярной» складки. У взрослых людей МСДК сочетается с наличием «парапапиллярной» складки (от 66,7 до 93,8 %), которая всегда выше сосочка ($p < 0,05$) и во всех случаях прикрывает его устье (100 %), что указывает на ее участие в пассивной антирефлюксной защите МСДК. Частота регистрации «парапапиллярной» складки не зависит от формы малого сосочка и половой принадлежности индивида.

Литература

1. Актуальные вопросы чреспапиллярной эндоскопической хирургии / А. С. Балалыкин [и др.] // Эндоскопическая хирургия. – 2007. – № 5. – С. 25–32.
2. Бредихин, С. В. Варианты строения малого дуоденального сосочка и его кровоснабжение / С. В. Бредихин, А. А. Сотников, Е. Ю. Бредихина // Вісник Вінницького національного медичного університету. – 2010. – № 14 (1). – С. 25–28.
3. Маев, И. В. Болезни двенадцатиперстной кишки / И. В. Маев, А. А. Самсонов. – М.: МЕДпресс-информ, 2005. – 512 с.
4. Реброва, О. Ю. Статистический анализ медицинских данных. Применение пакета прикладных программ STATISTICA / О. Ю. Реброва. – М.: МедиаСфера, 2002. – 312 с.
5. Сотников, А. А. Клиническая анатомия дуоденальных сосочков / А. А. Сотников // Вопросы реконструктивной и пластической хирургии. – 2002. – № 1. – С. 54–57.
6. Эндоскопическая диагностика заболеваний пищевода, желудка и тонкой кишки: учебное пособие / Н. Е. Черняховская [и др.]. – М.: МЕДпресс-информ, 2006. – 192 с.
7. Allescher, H. D. Papilla of Vater: structure and function / H. D. Allescher // Endoscopy. – 1989. – Vol. 21. – P. 324–329.
8. Kamisawa, T. Clinical significance of minor duodenal papilla and accessory pancreatic duct / T. Kamisawa // J. Gastroenterol. – 2004. – Vol. 39, № 7. – P. 605–615.
9. «Sphincter» of the minor papilla of the human duodeni / V. Barbato [et al.] // Clin. Anat. – 1996. – № 9 (1). – P. 34–40.
10. Topografske i strukturne karakteristike papillae duodeni minor / T. Alempijevic [et al.] // Acta chirurgica iugoslavica. – 2001. – Vol. 48, br. 3. – S. 93–97.