

ВОЗМОЖНОСТИ СИМУЛЬТАННЫХ ОПЕРАЦИЙ В РИНОЛОГИИ ПРИ ОСОБЕННОСТЯХ АНАТОМИЧЕСКОГО СТРОЕНИЯ ВЕРХНЕЧЕЛЮСТНЫХ ПАЗУХ

УО «Белорусский государственный медицинский университет»¹,
УЗ «4-я городская клиническая больница им. Н. Е. Савченко»²

Современные достижения медицины дают возможность ликвидировать сразу несколько патологически взаимосвязанных состояний носа и околоносовых пазух, путем проведения симультанных операций в области верхних дыхательных путей. В статье представлено клиническое наблюдение по выполнению симультанного хирургического вмешательства у пациентки с анатомическими особенностями верхнечелюстных пазух, находившейся на лечении в условиях ЛОР-отделения УЗ «4-я городская клиническая больница» г. Минска в 2015 г. Особенность данного наблюдения заключается в редко встречающемся варианте анатомии верхнечелюстной пазухи – двухкамерной пазухе. Пациентке проведена симультанная операция (левосторонняя верхнечелюстная синусотомия, септопластика, латероконхопексия слева) с положительными ближайшими и отдаленными результатами. Это позволяет рекомендовать более широкое применение симультанных операций в ринопластике.

Ключевые слова: хронический синусит, симультанная ринопластика, варианты анатомического строения верхнечелюстных пазух.

P. A. Zatoloka, S. S. Rodko, V. V. Rodin

POSSIBILITIES OF SIMULTANEOUS OPERATIONS IN RHINOLOGY WITH ANATOMY FEATURES OF THE MAXILLARY SINUSES

Modern medical advances make possible to eliminate a number of interrelated pathological conditions of the nose and paranasal sinuses by conducting simultaneous operations on the upper airways. The article presents clinical observation on the simultaneous surgical intervention of the patient with anatomical features of the maxillary sinus, who was treated in conditions of the ENT Department of 4 City Clinical Hospital named after N. E. Savchenko (Minsk) in 2015.

The peculiarity of this observation is rarely found anatomy of the maxillary sinus – dual-chamber sinus. Performed simultaneous surgery patients (left-sided maxillary sinusotomy, septoplasty, left-sided lateropexia of the inferior turbinate) are with positive immediate and long-term results. This allows to recommend wider application of simultaneous operations in rhinosurgery.

Key words: chronic sinusitis, simultaneous rhinosurgery, variants of the anatomical structure of the maxillary sinuses.

□ В помощь практикующему врачу

Симультанными называются операции, производимые во время одного хирургического вмешательства по поводу сочетанных хирургических заболеваний. Развитие современных медицинских технологий, улучшение качества анестезиологического пособия, внедрение эндоскопической техники и появление новых современных методов диагностики способствовали все более широкому использованию симультанных операций в повседневной практике [3].

Несмотря на достижения современного консервативного лечения количество сочетанных операций при заболеваниях полости носа, околоносовых пазух (ОНП) и прилегающих органов и тканях не уменьшается. Повышенный в последние годы интерес к симультанным операциям в оториноларингологии выводит проблему за рамки медицинской, придавая ей социально-экономическую значимость [1]. Одновременные операции избавляют пациентов от повторных госпитализаций, анестезиологического риска и связанных с этим психоземotionalных травм, способствуют скорейшему восстановлению качества жизни, уменьшается длительность временной нетрудоспособности, устраняются неприятные для пациентов факторы послеоперационного периода, уменьшаются суммарные экономические затраты на лечение [2, 5].

Количество воспалительных заболеваний носа и ОНП, риногенных осложнений, распространенность хронической патологии ежегодно увеличивается. Взаимозависящие патологические состояния носа и околоносовых пазух, требующие хирургических методов лечения, преобладают в практической оториноларингологии [6]. Особенности анатомического строения ОНП имеют важное клиническое значение, создавая условия для атипичного протекания патологического процесса, усложняя задачи врача при хирургическом вмешательстве и затрудняя течение послеоперационного периода. К вариантам развития ОНП относятся дегисценции в стенках пазух (нередко являющиеся причиной внутричерепных и глазничных риногенных осложнений, а также способствующие развитию механизма рециркуляции слизи), добавочные костные перегородки внутри пазухи, истончения или значительные утолщения их костных стенок. Двухкамерные пазухи – явление достаточно редкое. Эта аномалия может приводить не только к диагностическим сложностям, но и к ошибкам при операции.

Искривление носовой перегородки (ИНП) нередко сочетается с патологией ОНП и способ-

ствует развитию воспалительных заболеваний ЛОР органов. ИНП вызывает не только ухудшение носового дыхания, но и приводит к вазомоторным и гиперпластическим процессам в полости носа и ОНП. В связи с этим возникает необходимость санации очага хронической инфекции и одновременной коррекции внутриносовых структур [4].

Далее приведено клиническое наблюдение по проведению симультанного хирургического вмешательства у пациентки с анатомическими особенностями верхнечелюстных пазух (ВЧП).

Пациентка Д., 27 лет, поступила в ЛОР отделение 4 ГКБ им. Н. Е. Савченко 04.09.2015 (история болезни № 18122) с жалобами на затруднение носового дыхания, выделения из носа, дискомфорт в области левой ВЧП. Описанные жалобы беспокоили в течение 10 лет. Амбулаторно по месту жительства неоднократно проводилось консервативное лечение – курсы антибиотикотерапии, муколитики, ангистаминные препараты, промывание ОПН методом «перемещения» по Проетцу, лечение интраназальными глюкокортикоидами, местное лечение – без существенной положительной динамики. Пункции пазухи не проводились по личному настоянию пациентки.

Объективно при поступлении дыхание через нос затруднено, при передней риноскопии слизистая оболочка гиперемирована, инфильтрирована, определяется сужение левого общего носового хода за счет медиального смещения увеличенных средней и нижней носовых раковин, а также гребня на перегородке носа, упирающегося в область естественного соустья левой ВЧП, слизисто-гнояное отделяемое в носовых ходах. После анемизации полости носа нижние носовые раковины сократились умеренно. Со стороны других ЛОР-органов без особенностей. Осмотр челюстно-лицевого хирурга – без патологии. В клинических анализах отклонений от нормы не выявлено. С учетом жалоб пациентки, анамнеза, данных объективного обследования, результатов компьютерной томографии (рис. 1) выставлен клинический диагноз: «Хронический гнойный левосторонний верхнечелюстной синусит. Искривление носовой перегородки. Хронический гипертрофический ринит».

Хирургическое вмешательство выполнено 05.09.2016 под эндотрахеальным наркозом. Учитывая сочетанный характер патологии и анатомию ОНП, выполнен доступ через переднюю стенку левой ВЧП. В пазухе обнаружена горизонтально расположенная костная перемычка,

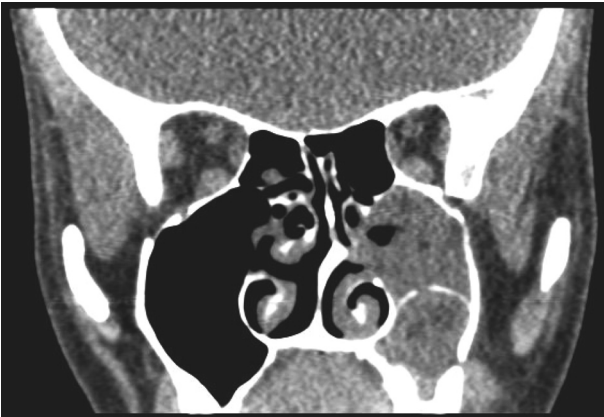


Рис. 1 КТ-картина ОНП пациентки на момент поступления в стационар

разделяющая ее на две изолированные камеры, не связанные между собой. Верхняя часть левой ВЧП, сообщаясь с полостью носа через естественное соустье, выстлана утолщенной слизистой оболочкой, содержит скудное количество слизистого отделяемого. Межпазушная стенка толщиной около 4–5 мм разрушена с большим усилием, под давлением из нижней части левой ВЧП выделилось около 20 мл густого сливкообразного гноя, затем удалена утолщенная, полипозно-измененная слизистая. Сформировано соустье с нижним носовым ходом. Выполнена септопластика по методу Cottle, латероконхопексия слева. Левая верхнечелюстная пазуха и полость носа затампонированы. Следовательно, выполнены левосторонняя верхнечелюстная синусотомия, септопластика, латероконхопексия слева.

Послеоперационный период проходил без особенностей. Тампоны удалены через сутки после операции, проводилось промывание пазухи через соустье, антибактериальная терапия, местное лечение, физиолечение. Носовое дыхание восстановилось на 5 день. Пациентка выписана на 7 сутки. Контрольный осмотр через 1 месяц – носовое дыхание свободное, патологического содержимого в пазухе нет. На обзорной рентгенограмме ОНП через 9 месяцев – пневматизация ОНП сохранена (рис. 2).

Несмотря на относительную редкость, необходимо помнить о возможности существования двухкамерных околоносовых пазух. В связи с этим необходимо рассматривать возможность наличия такого варианта у пациентов во избежание диагностических и лечебных ошибок, а также для определения оптимального объема хирургического лечения.

Таким образом, получен положительный ближайший и отдаленный результат одномомент-

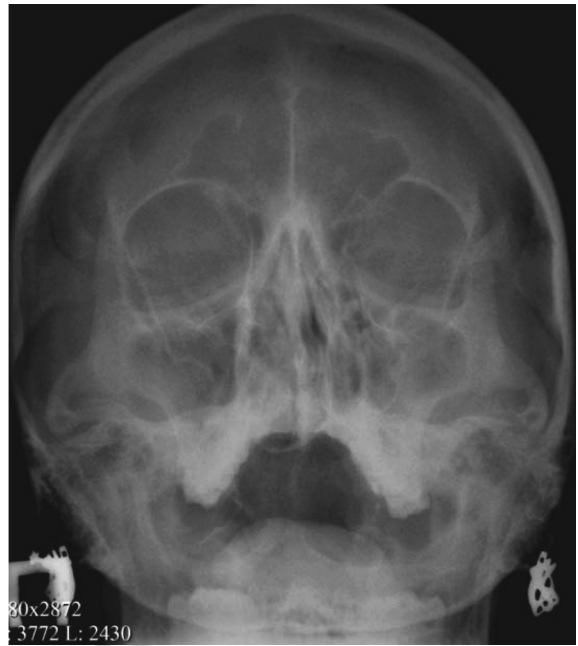


Рис. 2. Рентген ОНП через 9 месяцев после операции ного хирургического вмешательства, направленного на восстановление носового дыхания и санацию околоносовых пазух. Следовательно, симультанные операции повышают качество оказания медицинской помощи при сочетанной патологии ЛОР-органов, позволяют улучшить качество жизни пациента в перспективе, исключают необходимость этапного хирургического лечения, являются этиопатогенетически оправданным и клинически правильным направлением в хирургии головы и шеи, в частности в ринологии.

Литература

1. Гаджимирзаев, Г. А., Джамалудинов Ю. А., Асланов З. С. Симультанные операции в ринологии // Российская ринология. – 1998. – № 2. – С. 34.
2. Ганцов, Ш. Х., Седлецкий Ю. И., Праздников Э. Н. Отдаленные результаты сочетанных операций и их экономическая эффективность // Вестник хирургии. – 1991. – С. 135–137.
3. Гюсан, А. О. Возможности симультанной хирургии в ринологии // Вестник оториноларингологии. – 2014. – № 3. – С. 48–50.
4. Егоров, В. И., Козаренко А. В., Штиль А. А. Об объеме оперативного вмешательства при воспалительных заболеваниях околоносовых пазух // Российская ринология. – 2008. – № 2. – С. 29.
5. Затолока, П. А. Качество жизни пациентов с хроническими заболеваниями ЛОР-органов // Вестник оториноларингологии. – 2009. – № 5. – С. 25–27.
6. Пискунов, Г. З., Чучуева Н. Г. Эндоскопическая риносинусхирургия – современное состояние вопроса, неудачи, будущее // Российская ринология. – 2000. – № 4. – С. 4–7.

Поступила 16.09.2016 г.