

УЧРЕЖДЕНИЕ ОБРАЗОВАНИЯ
«БЕЛОРУССКИЙ ГОСУДАРСТВЕННЫЙ МЕДИЦИНСКИЙ УНИВЕРСИТЕТ»

УДК 618.33+618.36

ФОМИНА
Марина Петровна

**ВНУТРИУТРОБНАЯ ГИПОКСИЯ И НЕДОСТАТОЧНЫЙ
РОСТ ПЛОДА, АССОЦИИРОВАННЫЕ
С ПЛАЦЕНТАРНЫМИ НАРУШЕНИЯМИ**

Автореферат
диссертации на соискание учёной степени
доктора медицинских наук

по специальности 14.01.01 – акушерство и гинекология

Минск 2016

Научная работа выполнена в учреждении образования «Витебский государственный ордена Дружбы народов медицинский университет»

Научный консультант: **Дивакова Татьяна Семёновна**, доктор медицинских наук, профессор, заведующий кафедрой акушерства и гинекологии факультета повышения квалификации и переподготовки кадров учреждения образования «Витебский государственный ордена Дружбы народов медицинский университет»

Официальные оппоненты: **Воскресенский Сергей Львович**, доктор медицинских наук, профессор, заведующий кафедрой акушерства и гинекологии государственного учреждения образования «Белорусская медицинская академия последипломного образования»

Сидоренко Валентина Николаевна, доктор медицинских наук, профессор, профессор кафедры акушерства и гинекологии учреждения образования «Белорусский государственный медицинский университет»

Улезко Елена Альбертовна, доктор медицинских наук, доцент, заместитель директора по педиатрии государственного учреждения «Республиканский научно-практический центр «Мать и дитя»

Оппонирующая организация: учреждение образования «Гродненский государственный медицинский университет»

Защита состоится 30 ноября 2016 года в 10.00 на заседании совета по защите диссертаций Д 03.18.01 при учреждении образования «Белорусский государственный медицинский университет» по адресу: 220116, г. Минск, пр-т Дзержинского, 83, e-mail: uchsovet@bsmu.by, тел. 8 (017) 272-55-98.

С диссертацией можно ознакомиться в библиотеке учреждения образования «Белорусский государственный медицинский университет».

Автореферат разослан «_____» октября 2016 года.

Ученый секретарь совета
по защите диссертаций,
кандидат медицинских наук, доцент



О. Н. Волкова

ВВЕДЕНИЕ

Проблему для современного акушерства и других специальностей представляют внутриутробная гипоксия и недостаточный рост плода, обуславливающие высокую частоту перинатальной заболеваемости (80%) и смертности (10%), задержку психомоторного развития (42%), тяжёлые поражения центральной нервной системы (12%), а спустя годы – манифестацию сердечно-сосудистых болезней (68%), эндокринопатий (31%) [Ларина Е. Б. и др., 2013; Стрижаков А. Н. и др., 2013; Pulver S. et al., 2009; Polin R. A. et al., 2011]. Рост частоты гипоксии плода обусловлен экологическими проблемами, нерациональным питанием и морбидным фоном в популяции, реализацией накопленных нелетальных генетических мутаций и эпигенетическими нарушениями, прогрессивными медицинскими технологиями, обеспечивающими у субфертильных женщин зачатие и вынашивание ими детей [Нагаева Е. В., 2009; Mericq V., 2006].

Появление в акушерской практике новых ресурсов ультразвуковой визуализации на основе цветовой доплерометрии и 3D/4D сканирования с улучшенным программным обеспечением расширило спектр выявляемых анатомо-функциональных нарушений у плода [Макаров И. О. и др., 2012]. В то же время проблемы фетального мониторинга, времени и способа родоразрешения сопряжены с трудностями интерпретации данных визуализации плода и доплерометрии маточно-плацентарного кровотока [Воскресенский С. Л., 2004; Baschat A. A., 2015]. Дискуссионным остаётся вопрос пролонгирования беременности при критическом пуповинном кровотоке по данным 2D доплерометрии [Carvalho F. H. C. et al., 2005; Yoo C. et al., 2011; Hazra S. K. et al., 2013; Kessous R. et al., 2014; Akolekar R. et al., 2015]. Мало изучены возможности 3D энергетической доплерометрии маточно-плацентарного кровоснабжения в ранние сроки беременности в прогнозировании акушерских и перинатальных исходов [Краснопольский В. И. и др., 2007; Закурина А. Н., Павлова Н. Г., 2013; Guiot C. et al., 2008; Rizzo G. et al., 2009; Merce L. T. et al., 2009]. Прогресс в диагностике состояния плода на основе аппаратных технологий predeterminedил рост частоты оперативного родоразрешения, сопряжённого с жизнеугрожающим осложнением у женщин при последующей беременности, а именно приращением плаценты [Курцер М. А. и др., 2011; Vujold E. et al., 2010; Cali G. et al., 2013; Comstock C. H. et al., 2014]. Отсутствуют данные о возможностях 3D доплерометрии в диагностике субмукозного врастания плаценты в миометрий. До сих пор патогенетические механизмы дисфункции плаценты рассматривались в контексте дефицита кислорода в межворсинчатом пространстве [Михеенко Г. А. и др., 2008; Степанян А. В. и др., 2010;

Макаренко М. В., 2014]. Однако терапия, направленная на улучшение материнского кровотока и активацию метаболизма в плаценте в III триместре гестации, не доказала эффективности при гипоксии плода [Радзинский В. Е. и др., 2004; Say L. et al., 2003].

Рост частоты гипоксии плода, нерешённая проблема эффективной медикаментозной коррекции плацентарных нарушений, способной изменить условия плацентогенеза, недостаточные сведения о хронологии ухудшения состояния плода при гипоксии в условиях стремления максимально пролонгировать беременность с минимальным риском антенатальной гибели плода требуют пересмотра тактики ведения беременности при плацентарных нарушениях с высоким акушерским и перинатальным риском.

ОБЩАЯ ХАРАКТЕРИСТИКА РАБОТЫ

Связь работы с крупными научными программами и темами

Диссертационная работа выполнена на кафедре акушерства и гинекологии факультета повышения квалификации и переподготовки кадров УО «Витебский государственный ордена Дружбы народов медицинский университет» в рамках отраслевой научно-технической программы «Здоровая мать – здоровое дитя – сильное государство» по заданию «01.11. Разработать и внедрить систему ранней диагностики и лечения плацентарной недостаточности на основе оценки сосудисто-эндотелиально-тромбоцитарных и иммунологических факторов, объёмного плацентарного кровотока и уровня маркёров активности ангиогенеза» (номер государственной регистрации 20112215, срок выполнения – 01.01.2011 г. – 31.12.2015 г.).

Цель и задачи исследования

Цель исследования. Разработать систему диагностики, лечения, ведения беременных с плацентарными нарушениями при внутриутробной гипоксии и недостаточном росте плода на основе определения типов маточно-плацентарного кровоснабжения, патогенетических вариантов плацентарного ангиогенеза, фетально-амниотической экспрессии цитокинов, механизмов тромбоцитарно-эндотелиального взаимодействия.

Задачи исследования

1. Выявить механизмы и закономерности изменений фетальных показателей при внутриутробной гипоксии и недостаточном росте плода на основе 2D ультразвукового исследования и доплерометрии маточно-плацентарно-плодового кровотока, кардиотокографии.

2. Исследовать 3D доплерометрические параметры маточно-плацентарного кровотока (индекс васкуляризации, индекс кровотока) и оценить их прогностическое значение при определении плацента-ассоциированных

гестационных осложнений (неразвивающаяся беременность, самопроизвольный выкидыш, внутриутробная гипоксия и недостаточный рост плода, приращение плаценты).

3. Выявить механизмы влияния продуцируемых плацентой ангиогенных факторов (плацентарный фактор роста PlGF, васкулярный эндотелиальный фактор роста VEGF, растворимые рецепторы-1 и -2 к VEGF – sVEGFR-1 и sVEGFR-2) на тиреоидную функцию, морфофункциональное состояние тромбоцитов и эндотелиоцитов, характер плазменного гемостаза у беременных.

4. Определить клиничко-патогенетические варианты гипоксии плода, ассоциированные с плацентарными нарушениями, на основе особенностей ангиогенного статуса крови беременной, цитокинового профиля амниотической жидкости и пуповинной крови, 2D/3D доплерометрических показателей маточно-плацентарно-плодовой гемодинамики, морфологии последа, перинатальных исходов.

5. Разработать метод патогенетической терапии плацентарных нарушений в I, II и III триместрах беременности на основе применения дидрогестерона, ацетилсалициловой кислоты и низкомолекулярных гепаринов, оценить его клиническую эффективность.

6. Разработать тактику ведения беременности и родоразрешения при внутриутробной гипоксии, недостаточном росте плода, приращении плаценты на основе оценки данных 2D/3D ультразвукового исследования с доплерометрией маточно-плацентарно-плодового кровотока.

Объект и предмет исследования. Объект исследования – 515 женщин с осложнённой одноплодной маточной беременностью, 50 женщин с физиологической беременностью, родами и послеродовым периодом, родившие здоровых доношенных детей.

Предмет исследования – акушерские и перинатальные исходы; уровень ангиогенных факторов в сыворотке крови беременных и амниотической жидкости; концентрация интерлейкинов в околоплодных водах и пуповинной крови; показатели функции эндотелия и тромбоцитарно-плазменного гемостаза у беременных; уровень тиреотропина и тиреоидных гормонов в крови беременных; 2D/3D ультразвуковые доплеровские параметры состояния плода и маточно-плацентарно-плодового кровотока; кислотно-основное состояние (КОС) крови новорождённых; морфологическая структура последа.

Научная новизна. Впервые определены 3 клиничко-патогенетических варианта гипоксии плода (гипоксический, гипероксический с задержкой роста плода, внутриутробная гипоксия без нарушения роста плода), характеризующиеся аномальным плацентогенезом, ангиогенным дисбалансом, изменёнными параметрами кровоснабжения маточно-плацентарной области, трёхфазным нарушением фетального кровообращения (прецентрализация,

централизация, децентрализация), что позволило дифференцировать тактику ведения беременных с гипоксией плода. Впервые разработан метод диагностики плацентарных нарушений по данным 3D доплерометрии маточно-плацентарного кровотока, позволяющий при снижении индекса васкуляризации менее 12,4% в 7–15 недель гестации выявлять плацентарные нарушения с высоким риском неразвивающейся беременности и задержки роста плода. Установлено, что снижение тиреоидной функции у беременных с плацента-ассоциированными осложнениями сопряжено с антиангиогенным дисбалансом. Доказана тромботическая готовность у беременных с плацентарными нарушениями, проявляющимися в I–II триместрах спонтанным прерыванием беременности, в III триместре – недостаточным ростом плода и внутриутробной гипоксией без нарушения роста плода. Впервые разработан метод диагностики приращения плаценты по данным 3D доплерометрии, позволяющий при увеличении индекса васкуляризации более 32% в 18–24 недели гестации эффективно выявлять глубокое и субмукозное врастание плаценты в матку. Научно обоснован, разработан и внедрён метод терапии плацентарных нарушений на основе дидрогестерона и ацетилсалициловой кислоты в I–II триместрах, пролонгированного назначения низкомолекулярных гепаринов во II–III триместрах, который снижает частоту плацента-ассоциированных гестационных осложнений и улучшает перинатальные исходы. Выявлено, что приём дидрогестерона и ацетилсалициловой кислоты в I–II триместрах гестации усиливает васкуляризацию плацентарного ложа и снижает межворсинчатую перфузию, что нормализует кислород-зависимую продукцию ангиогенных факторов и создаёт условия для полноценного плацентогенеза. Обнаружено, что приём ацетилсалициловой кислоты во II триместре беременности снижает экспрессию антиангиогенных рецепторов sVEGFR-1, предотвращая или ослабляя проявления преэклампсии и задержки роста плода. Доказано, что введение низкомолекулярных гепаринов увеличивает экспрессию проангиогенного и эндотелийпротективного рецептора sVEGFR-2, препятствуя прогрессированию плацента-ассоциированных гестационных осложнений.

Положения, выносимые на защиту

1. Механизм и хронология изменения 2D ультразвуковых и доплерометрических параметров, кардиотокографических и поведенческих показателей при гипоксии плода определяются трёхфазным прогрессивным прогрессированием нарушений фетальной гемодинамики: прецентрализация кровообращения (индекс резистентности средней мозговой артерии менее 5-й перцентили, маловодие, многоводие с тахикардией у плода), централизация кровообращения (церебро-плацентарное соотношение менее 1), децентрализация кровообращения (реверс в средней мозговой артерии, нулевой кровоток или

реверс в венозном протоке, патологические пульсации в вене пуповины с кратковременной вариабельностью по данным кардиотокографии менее 4 мс и биофизическим профилем плода менее 6 баллов).

2. Аномальная васкуляризация и перфузия маточно-плацентарной зоны определяют плацента-ассоциированные ранние и поздние гестационные осложнения. Низкий уровень васкуляризации и перфузии (индекс васкуляризации менее 12,4% в 7–15 недель, индекс кровотока менее 44,0 в 15–28 недель гестации) сопряжены с неблагоприятными перинатальными исходами (риск неразвивающейся беременности и самопроизвольного выкидыша увеличивается в 9,2 раза, риск внутриутробной гипоксии и недостаточного роста плода – в 14,8 раза). Гиперваскуляризация плаценты (индекс васкуляризации более 32% в 18–24 недели гестации) связана с увеличением риска её приращения с жизнеугрожающим кровотечением у матери в 16,8 раза.

3. Гипоксия плода, ассоциированная с аномалиями плацентогенеза и кровоснабжения маточно-плацентарной области, дисбалансом кислород-зависимой экспрессии проангиогенных (PlGF, VEGF, sVEGFR-2) и антиангиогенных (sVEGFR-1) факторов, сопровождается у беременных повышением свертывающего потенциала крови с увеличением маркёров активации и потребления тромбоцитов в 2–4 раза на фоне разнонаправленных изменений фибринолитического потенциала крови, усугублением эндотелиальной дисфункции с ростом уровня эндотелина-1 крови в 2,5 раза, тиреоидной гипофункцией (у 27,5% тиреотропин крови выше триместр-специфических референсных значений), патологической продукцией провоспалительных (ИЛ-1 β , ИЛ-6, ИЛ-8) и противовоспалительных (ИЛ-4) интерлейкинов в околоплодных водах и пуповинной крови, проявляется в поздних сроках беременности тремя клинико-патогенетическими вариантами: гипоксический вариант задержки роста плода, гипероксический вариант задержки роста плода, внутриутробная гипоксия без нарушения роста плода.

4. Ранняя патогенетическая терапия плацентарных нарушений на основе применения дидрогестерона, ацетилсалициловой кислоты и низкомолекулярных гепаринов определяет благоприятные акушерские и перинатальные исходы (сокращение случаев преэклампсии, недостаточного роста плода, асфиксии новорождённых, перинатальной гипоксически-ишемической энцефалопатии в 5–6 раз, досрочного оперативного родоразрешения в 3–4 раза).

5. Тактика родоразрешения беременных с плацентарными нарушениями определяется клинико-патогенетическим вариантом гипоксии плода и фазой нарушения фетальной гемодинамики: при гипоксическом варианте задержки роста плода – досрочное родоразрешение в фазу централизации фетального кровообращения до 34 недель гестации, при гипероксическом варианте

задержки роста плода и внутриутробной гипоксии без нарушения роста плода – родоразрешение в фазу прецентрализации фетальной гемодинамики в сроке 34–37 недель или до появления прецентрализации фетальной гемодинамики после 37 недель гестации. Тактика родоразрешения при подозрении на приращение плаценты определяется глубиной инвазии ворсин в миометрий по данным 2D/3D ультразвуковой доплерометрии в 18–24 недели гестации.

Личный вклад соискателя. Диссертационная работа основана на авторских материалах, собранных и обработанных за период 2006–2016 гг. на клинических базах кафедры акушерства и гинекологии факультета повышения квалификации и переподготовки кадров в УЗ «Витебский областной клинический родильный дом» и гинекологическом отделении «Витебский областной клинический специализированный центр», в научно-исследовательской лаборатории и на кафедре патологической анатомии УО «Витебский государственный ордена Дружбы народов медицинский университет». Диссертантом сформулированы цель и задачи исследования, проведено клиническое обследование беременных инструментальными и лабораторными методами. Лично автором выполнены 2D/3D ультразвуковые исследования плода, забор материнской и пуповинной крови, интраоперационный и интранатальный забор околоплодных вод, материала для морфологического исследования последа. Впервые в клинике кафедры акушерства и гинекологии ФПК и ПК внедрены 3D технологии прогностической оценки маточно-плацентарной гемодинамики. На протяжении беременности автором оценены результаты предложенного метода терапии дидрогестероном, ацетилсалициловой кислотой и низкомолекулярными гепаринами. Диссертант лично определял тактику ведения беременности и принимал участие в оперативном родоразрешении наблюдаемых женщин как хирург. Автором сформирована электронная база данных, статистически обработан материал и интерпретированы результаты, оформлена диссертация с подготовкой иллюстраций ультразвуковых картин, сформулированы выводы, разработаны практические рекомендации. Основные научные результаты, изложенные в диссертации, получены автором лично и отражены в 1 монографии, выполненной в соавторстве (вклад диссертанта – 90%), в 26 статьях в научных журналах и сборниках научных работ, соответствующих пункту 18 Положения о присуждении учёных степеней и присвоении учёных званий в Республике Беларусь (17 – в соавторстве, вклад диссертанта 95%, 9 – без соавторов, вклад соискателя – 100%), в 31 статье материалов конференций (25 – в соавторстве, вклад диссертанта – 90%, 6 – без соавторов, вклад диссертанта – 100%), в 7 тезисах докладов и 5 других публикациях (6 – в соавторстве, вклад соискателя – 85%, 6 – без соавторов, вклад диссертанта –

100%). В соавторстве разработаны 3 инструкции по применению (вклад соискателя – 90%) и 2 патента на изобретение (вклад диссертанта – 90%).

Апробация диссертации и информация об использовании её результатов. Основные научные положения диссертации автором доложены и обсуждены на: II Республиканской научно-практической конференции «Актуальные вопросы флебологии» (Витебск, 2008); Международной конференции «Инфекции в акушерстве и гинекологии» (Витебск, 2009); Международном научном симпозиуме «Современные технологии инвазивной диагностики и лечения патологии плода» (Минск, 2010); Международной научно-практической конференции «Современные медицинские технологии в решении вопросов демографической безопасности» (Минск, 2011); юбилейной научной конференции, посвящённой 90-летию УО «Белорусский государственный университет» (Минск, 2011); VI съезде Российской ассоциации специалистов ультразвуковой диагностики в медицине (Москва, 2011); I Международной конференции «Fetal Growth» (Бирмингем, 2012); IX съезде акушеров-гинекологов и неонатологов Республики Беларусь (Минск, 2012); Республиканской научно-практической конференции «Современные подходы к хирургии тазового дна и тазовых органов» (Витебск, 2013); 10-м конгрессе Европейского общества гинекологов (Брюссель, 2013); II Национальном конгрессе «Дискуссионные вопросы современного акушерства» (Санкт-Петербург, 2013); 9-м Конгрессе по женскому здоровью «From Puberty to Menopause» (Афины, 2014); VIII Международной научно-практической конференции, посвящённой памяти профессора А. П. Солодкова (Витебск, 2014); Республиканской научно-практической конференции с международным участием «Междисциплинарный подход в акушерско-гинекологической службе» (Минск, 2014); Республиканском семинаре «Школа главного акушера-гинеколога» (Новополоцк, 2014); Международном конгрессе «Славянский венозный форум» (Витебск, 2015); 11-м конгрессе Европейского общества гинекологов (Прага, 2015); I Международном Минском медицинском форуме (Минск, 2015); 65-й, 66-й, 67-й, 68-й, 69-й, 70-й, 71-й научной сессии Витебского государственного медицинского университета (Витебск, 2010, 2011, 2012, 2013, 2014, 2015, 2016); Республиканской научно-практической конференции с международным участием «Теория и практика анестезии и интенсивной терапии в акушерстве и гинекологии» (Минск, 2016).

Результаты диссертации внедрены в УЗ «Витебский областной клинический родильный дом», УЗ «Витебский областной клинический специализированный центр», УЗ «Витебский городской клинический родильный дом №2», УЗ «Жабинковская центральная районная больница», УЗ «Бобруйский родильный дом», УЗ «Витебская городская поликлиника № 7», УЗ «Бобруйская городская поликлиника № 2», УЗ «Кричевская центральная

районная больница», УЗ «Брестская центральная поликлиника», УЗ «Брестская городская больница № 2», УЗ «Новополоцкая центральная городская больница», УЗ «Витебская городская клиническая больница скорой медицинской помощи», УЗ «Могилёвская центральная поликлиника», «Поликлиника № 9 г. Могилёва» и «Поликлиника № 12 г. Могилёва», в учебный процесс УО «Витебский государственный медицинский университет».

Опубликование результатов диссертации. По теме диссертации опубликовано 75 научных работ, в том числе 1 монография объёмом 21,02 авторских листа, выполненная в соавторстве с Т. С. Диваковой, где автору принадлежит 20 авторских листов; 26 статей в научных журналах и сборниках научных работ, соответствующих пункту 18 Положения о присуждении учёных степеней и присвоении учёных званий в Республике Беларусь общим объёмом 9,45 авторских листов; 31 статья в материалах конференций общим объёмом 3,82 авторских листа; 7 тезисов докладов и 5 других публикаций (0,62 авторских листа); 3 инструкции по применению (0,92 авторских листа), утверждённых Министерством здравоохранения Республики Беларусь; имеется 2 патента на изобретение. Общий объём опубликованных материалов – 35,83 авторских листа.

Без соавторов опубликовано 8 глав в монографии (20 авторских листов), 9 статей в научных журналах (2,94 авторских листа), 6 статей в материалах конференций (0,74 авторских листа), 6 тезисов докладов (0,39 авторских листа). Всего в моноавторстве опубликовано 24,07 авторских листов.

Структура и объём диссертации. Диссертация состоит из введения, общей характеристики работы, 8 глав основной части (обзор литературы, материалы и методы исследования, 6 глав собственных исследований), заключения, библиографического списка (121 русскоязычных и 638 иностранных источников), 75 собственных публикаций автора, приложения. Диссертация изложена на русском языке на 412 страницах компьютерного текста, иллюстрирована 117 рисунками и 119 таблицами. Основная часть работы занимает 174 страницы, рисунки – 57 страниц, таблицы – 74 страницы, библиографический список – 65 страниц, приложения – 42 страницы.

ОСНОВНОЕ СОДЕРЖАНИЕ РАБОТЫ

Материалы и методы исследования

Для реализации цели и задач работы обследовано 565 женщин в возрасте 15–43 лет и их 533 новорождённых, из которых сформированы клинические группы в дизайне **ретроспективного клинического исследования случай–контроль** (n=403) и **открытого проспективного контролируемого клинического исследования** (n=232).

Критерии включения в ретроспективное исследование случай-контроль: одноплодная маточная беременность, признаки внутриутробной гипоксии плода и новорождённого (меконий в околоплодных водах, нарушение частоты сердцебиений в родах, асфиксия, ацидоз и лактатацидемия, перинатальная гипоксически-ишемическая энцефалопатия), морфологические признаки плацентарных нарушений в последе (избыточный межворсинчатый фибриноид, нарушение созревания, массивные кровоизлияния, инфаркты и др.). **В группу I** (n=153) были включены женщины с недостаточным ростом плода в III триместре (задержка роста плода) при массе тела новорождённого менее 10-й перцентили для установленного срока гестации. **Группу II** (n=176) составили женщины с внутриутробной гипоксией без нарушения роста плода при весе новорождённого в пределах 10–90-й перцентили для срока гестации. **В группу III** (n=24) были включены пациенты, у которых беременность спонтанно прервалась до 22-й недели. **Контрольную группу** (n=50) составили женщины с физиологической беременностью, родившие живых доношенных здоровых детей с массой выше 10-й перцентили (n=50).

В рамках **проспективного открытого контролируемого клинического исследования** были сформированы группы А, В, С, D, E и F в соответствии с назначением или отсутствием терапии лекарственными средствами. По структуре гестационных осложнений в I–II триместрах, акушерско-гинекологической и экстрагенитальной патологии группа А была сопоставима с группой С, группа В – с группой D, группа E – с группой F. В группы А (n=58) и С (n=41) были включены женщины с маточной одноплодной беременностью, осложнённой в I–II триместрах (угрожающий и начавшийся выкидыш, предлежание плаценты), с отягощённым акушерско-гинекологическим анамнезом (преэклампсия, задержка роста плода, преждевременная отслойка нормально расположенной плаценты, внутриутробная гибель плода, операции на яичниках и матке, аномалии развития и опухоли матки). В **группе А** женщины получали внутрь аналог прогестерона дидрогестерон (20 мг/сутки с 7-й по 20-ю неделю гестации) в сочетании с ацетилсалициловой кислотой (75 мг/сутки с 13-й по 26-ю неделю гестации), в **группе С** (группа сравнения) в I–II триместрах терапия дидрогестероном и ацетилсалициловой кислотой не проводилась. В группу В (n=42) и группу D (n=29) были включены беременные с маркёрами плацентарных нарушений во II триместре (аномальное прикрепление пуповины, патологический маточный кровоток), экстрагенитальными болезнями с васкулопатией (артериальная гипертензия, варикозная болезнь вен, болезни эндокринной системы и почек) при отсутствии противопоказаний для пролонгирования беременности. В **группе В** женщины получали внутрь ацетилсалициловую кислоту (75 мг/сутки с 13-й по 26-ю

неделю гестации), в **группе D** (группа сравнения) в I–II триместрах терапия ацетилсалициловой кислотой не проводилась.

В группу E (n=34) и группу F (n=28) были включены беременные с высоким наследственным риском венозных тромбоэмболических осложнений, при хирургическом вмешательстве во время беременности, при наличии 3-х и более факторов среднего риска тромбоэмболических осложнений согласно классификации S. E. Farrell (2001). В **группе E** женщинам подкожно вводился надропарин кальция (2850 МЕ/сутки) с 20–24-й недели гестации в течение $8,9 \pm 4,8$ недель, **группа F** (группа сравнения) получала надропарин кальция (2850 МЕ/сутки) с 28–34-й недели гестации в течение $3,1 \pm 2,3$ недели.

Из исследования были исключены женщины с многоплодной беременностью, онкоболезнями, хромосомными аномалиями и врождёнными пороками развития плода, гемолитической болезнью плода, диабетической фетопатией и пациенты, отказавшиеся от участия в исследовании. Дополнительными критериями исключения из групп E и F были женщины с кровотечениями (ретроплацентарные и субхориальные гематомы, преждевременная отслойка нормально расположенной плаценты), со снижением количества тромбоцитов более чем на 5% от исходного на 5–10-й день терапии низкомолекулярными гепаринами (НМГ).

В исследуемых группах в I, II и III триместрах гестации ультразвуковое исследование (УЗИ) плода, экстраэмбриональных структур (плацента, пуповина, околоплодные воды) с 2D/3D доплеровским картированием маточно-плацентарного и фетального кровотока выполнено на аппарате Voluson 730 Expert (GE Healthcare, Austria). Оценка маточно-плацентарно-плодового кровотока проведена на основе индекса резистентности (ИР) в обеих маточных артериях, сосудах пуповины, венозном протоке и средней мозговой артерии с анализом церебро-плацентарного соотношения (ЦПС). С учётом технических возможностей датчиков 3D доплерометрия маточно-плацентарного кровотока выполнена во всём объёме плаценты до 15 недель гестации, после 15 недель – в децидуо-миометриальной зоне, центральной, 2-х парацентральных и 2-х краевых зонах плаценты. На основе УЗИ плода и КТГ исследован биофизический профиль плода (БПП). Оценка состояния новорождённых проведена с учётом показателей кислотно-основного состояния (КОС) крови из пятки, полученных на анализаторе газов крови Radiometer ABL800 FLEX (Дания). Гемостазиологическое исследование у беременных выполнено с оценкой количественных и морфометрических параметров тромбоцитов (гемоанализатор Sysmex XT 2000i, Япония), показателей их агрегации (анализатор AP2110, «СОЛАР», Беларусь) с индукторами АДФ и коллагеном («Анализ X», Беларусь). Оценка плазменного звена гемостаза с определением фибриногена, D-димеров проведена на автоматическом

анализаторе коагуляции ACL 8000 System (США). Состояние эндотелия у беременных исследовано на основе подсчёта циркулирующих эндотелиальных клеток (ЦЭК) в камере Горяева и определения эндотелина-1 (ЭТ-1) методом ИФА (наборы Quantikine R&D Systems, USA&Canada). Ангиогенный статус крови беременных изучен методом ИФА по уровню экспрессии PlGF и sVEGFR-1 (Quantikine R&D Systems, USA&Canada), VEGF («Вектор Бест», Россия), sVEGFR-2 (Sigma и Fitzgerald Ind., USA). Содержание тиреотропина, свободного тироксина и трийодтиронина, антител к тиреопероксидазе в крови беременных определено наборами для ИФА (ХЕМА Со., Россия). Цитокиновый статус околоплодных вод и пуповинной крови с определением ИЛ-1 β , ИЛ-4, ИЛ-6, ИЛ-8 исследован методом ИФА («Вектор-Бест», Россия). Гистологическое изучение последов проведено с помощью компьютерной системы анализа изображений (микроскоп Leica DM 2000 с цифровой камерой). Статистический анализ выполнен с применением пакета прикладных компьютерных программ SPSS v11.5 StatSoft Statistica v6.0, Statgraphics Plus 5.0, Microsoft Excel 2007 с интегрированной программой AtteStat 12.0.5. Для описания показателей в группах с нормальным распределением признака использовано среднее значение и стандартная ошибка среднего ($M \pm m$). При распределении признака, отличного от нормального, применен непараметрический анализ с описанием медианы и интерквартильного размаха: Me (25-75%). Сравнение 2-х независимых групп проведено по U-критерию Манна–Уитни, 2-х связанных групп – по парному W-критерию Вилкоксона, при множественном сравнении применён H-критерий Крускала–Уоллиса и Q-критерий Данна. Для анализа таблиц сопряжённости 2-х качественных признаков использован критерий χ^2 -квадрат и двусторонний точный критерий Фишера. Сила корреляционной связи оценивалась по коэффициенту корреляции Спирмена. Для анализа ассоциаций зависимого признака с независимым использован регрессионный анализ. Для формирования подгрупп в группе с общим признаком применялся кластерный анализ методом k-средних Мак-Куина. Оценка риска события представлялась в виде отношения шансов (OR) с описанием 95% доверительного интервала (ДИ). Информационная значимость пороговых величин определялась с помощью ROC-анализа.

РЕЗУЛЬТАТЫ ИССЛЕДОВАНИЯ

Проведённое исследование показало, что беременность, осложнённая задержкой роста плода (ЗРП) и внутриутробной гипоксией плода в III триместре, у 43,6% женщин в I–II триместрах сопровождалась симптомами угрожающего и начавшегося выкидыша ($\chi^2=21,85$, $p=0,000003$). Риск ЗРП и внутриутробной

гипоксии плода возрастал у беременных с патологией системы кровообращения, представленной артериальной гипертензией, болезнями вен, малыми аномалиями сердца (OR: 4,6 [95% ДИ: 1,8-12,0], $p=0,0006$). Риск манифестации ЗРП в III триместре повышался у женщин с прерыванием первой беременности в анамнезе (OR: 1,7 [95% ДИ: 1,2-2,8], $p=0,03$), с дефицитом массы тела (OR: 4,0 [95% ДИ: 2,1-7,7], $p=0,00001$) и болезнями органов пищеварения – хроническим гастродуоденитом и язвой двенадцатиперстной кишки (OR: 2,4 [95% ДИ: 1,2-5,1], $p=0,016$), гипотиреозом (OR: 22,0 [95% ДИ: 6,7-72,2], $p<0,0001$).

В группе I отмечалась ранняя манифестация плацентарных нарушений в виде ЗРП в сравнении с группой II, характеризующейся проявлениями внутриутробной гипоксии без нарушения роста плода после 34 недель гестации (31,0 (29,0-34,0) против 38,0 (37,0-39,0) недель, $U=596,5$, $p<0,00001$). Полисимптомная картина нарушений маточно-плацентарно-плодового кровотока по данным 2D доплерометрии имела место в группе I в отличие от незначительных изменений в группе II: в 9,2 раза чаще встречалось маловодие (36,6% против 4,0%, $\chi^2=54,2$, $p<0,00001$), связанное со снижением продукции мочи почками плода на фоне роста резистентности фетальных почечных артерий, в 4,4 раза чаще – патологический (высокорезистентный с положительной диастолой, критический) кровоток в артерии пуповины (27,5% против 6,3%, $\chi^2=25,7$, $p<0,00001$), в 2,4 раза чаще – патологический (высокорезистентный с дикротическими выемками в раннюю диастолу) кровоток в маточных артериях (59,5% против 25,0%, $\chi^2=38,8$, $p<0,00001$). Частота патологического кровотока в средней мозговой артерии (ИР менее 5-й перцентили) в группах I и II не различалась (27,5% против 21,0%, $\chi^2=1,5$, $p=0,22$), но централизация фетальной гемодинамики с ЦПС <1 встречалась в группе I в 3,3 раза чаще, чем в группе II (24,1% против 7,4%, $\chi^2=16,6$, $p=0,00005$). В группе II в отличие от группы I не регистрировался патологический кровоток в венозном протоке, вене пуповины, $STV<4$ мс и $БПП<6$ баллов, однако в 3,8 раза чаще встречалось многоводие (14,8% против 3,9%, $\chi^2=9,8$, $p=0,0018$) на фоне персистирующей фетальной тахикардии. Аномальный кровоток в артерии пуповины при плацентарных нарушениях провоцировал каскад изменений показателей 2D доплерометрии у плода (снижение ИР средней мозговой артерии, ЦПС <1 , редукция А-волны в венозном протоке), который в группе I регистрировали в течение 0,5-14 суток, в группе II скорость изменений возрастала в 4 раза.

Хронометрический анализ 2D ультразвуковых и доплерометрических, кардиотокографических и поведенческих показателей состояния плода в группах I и II показал прогрессивное прогрессирование гипоксии плода в виде 3-х сменяющих друг друга фаз нарушения фетальной гемодинамики:

прецентрализация (маловодие или многоводие с тахикардией у плода, ИР средней мозговой артерии менее 5-й перцентили), **централизация** (ЦПС<1), **децентрализация** (нулевой кровоток или реверс в венозном протоке, реверс в средней мозговой артерии, патологические пульсации в вене пуповины при STV<4 мс и БПП<6 баллов).

В результате исследования параметров кровотока плацентарного ложа матки по данным 3D энергетической доплерометрии установлено, что аномальная васкуляризация и перфузия маточно-плацентарной зоны в I–II триместрах гестации определяют плацента-ассоциированные ранние и поздние гестационные осложнения (неразвивающаяся беременность, самопроизвольный выкидыш, внутриутробная гипоксия, ЗРП). При 3D доплерометрии маточно-плацентарного кровотока в 7–15 недель гестации в группе I значения индекса васкуляризации были ниже контрольных в 3 раза (8,1 [3,7–10,6]% против 24,2 [15,7–31,3]%, $p=0,00001$), в группе II – в 2,4 раза (10,0 [9,3–13,3]%, $p=0,02$), в группе III – в 3,4 раза (7,2 [3,2–9,7]%, $p=0,00001$), свидетельствуя о гиповаскуляризации плаценты. ROC-анализ для оценки клинической значимости 3D доплерометрии маточно-плацентарного кровотока в диагностике плацентарных нарушений в 7–15 недель гестации позволил определить: 1) пороговое значение индекса васкуляризации 10,8%, ниже которого прогнозировали замершую беременность в I–II триместрах (чувствительность 81,8%, специфичность 99,4%); 2) пороговое значение индекса васкуляризации 12,4%, ниже которого прогнозировали ЗРП в III триместре гестации (чувствительность 84,4%, специфичность 84,5%).

Низкий уровень перфузии с индексом кровотока менее 44,0 в 15–28 недель гестации был связан с неблагоприятными перинатальными исходами вследствие повышения риска внутриутробной гипоксии и ЗРП в 14,8 раза (чувствительность 66,7%, специфичность 98,5%, $p=0,0005$).

Повышение индекса васкуляризации плаценты более 32% (гиперваскуляризация) по данным 3D энергетической доплерометрии в 18–24 недели гестации увеличивало риск жизнеугрожающего кровотечения у матери в 16,8 раза (чувствительность 91,7%, специфичность 81,3%, $p=0,0002$) вследствие приращения плаценты вне зависимости от глубины врастания ворсин в миометрий (*placenta accreta vera, increta et percreta*). В группах I и II 2D/3D ультразвуковые и доплеровские признаки глубокой инвазии ворсин в миометрий (немигрирующая плацента с сосудистыми лакунами и индексом васкуляризации более 32%, локализованная в зоне маточного рубца после кесарева сечения с истончением границы между мочевым пузырём и миометрием) отмечены у 5 (1,5%) беременных, у которых проведено досрочное родоразрешение операцией кесарево сечение в плановом порядке после 34 недель и подтверждён диагноз приращения плаценты (*placenta increta*

et percreta). При наличии признаков субмукозной инвазии ворсин в миометрий в 18–24 недели гестации по данным 3D доплерометрии (индекс васкуляризации более 32%, сеть множественных хаотически ветвящихся анастомозирующих сосудов в виде слияния межворсинчатого и котиледонного кровотока) у 5 (1,5%) беременных из групп I и II возникли осложнения, потребовавшие досрочного родоразрешения (кровотечение при предлежании плаценты, тяжёлая преэклампсия), 5 (1,5%) женщин были родоразрешены после 37 недель гестации.

В результате исследования факторов роста (PlGF, VEGF, sVEGFR-1, sVEGFR-2) в сыворотке крови беременных в 24–34 недели установлено, что дисбаланс кислород-зависимой экспрессии ангиогенных факторов во II–III триместрах предопределяет формирование 3-х клиничко-патогенетических вариантов гипоксии плода (гипоксический с ЗРП, гипероксический с ЗРП, внутриутробная гипоксия без нарушения роста плода). С помощью кластерного анализа на основе различий в экспрессии PlGF в группе I (n=55) были сформированы 2 подгруппы: подгруппа IA (n=32) с центром тяжести кластера, соответствующим уровню PlGF 108,8 пг/мл, и подгруппа IB (n=23) с центром, соответствующим PlGF 492,8 пг/мл.

В подгруппе IA содержание антиангиогенных рецепторов sVEGFR-1 в крови превышало контрольные значения в 15,6 раза на фоне увеличения соотношений sVEGFR-1/VEGF в 60,8 раза и sVEGFR-1/PlGF в 31,9 раза (рисунок 1), что определяло **антиангиогенный дисбаланс** (дефицит PlGF в условиях роста sVEGFR-1, блокирующего ангиогенные эффекты VEGF и PlGF). Антиангиогенный дисбаланс констатировали при пороговом значении соотношения sVEGFR-1/PlGF > 53, выявленного на основе ROC-анализа (чувствительность 98,9%, специфичность 75,7%, p < 0,0001). **Вариант задержки роста плода**, формирующийся на фоне антиангиогенного состояния у беременных был обозначен как **гипоксический**.

Подгруппа IB характеризовалась ростом соотношения sVEGFR-2/VEGF в 3,6 раза на фоне sVEGFR-1/PlGF < 53 и тенденции к снижению VEGF (14,0 (6,5–23,0) пг/мл против 20,3 (8,9–28,3) пг/мл, Q=2,15, p=0,19), что свидетельствовало об аффинитивном связывании VEGF преимущественно с рецептором sVEGFR-2 и указывало на **проангиогенный дисбаланс**, обеспечивающий образование и рост сосудов. Проангиогенный дисбаланс констатировали при пороговом значении соотношения sVEGFR-2/VEGF > 490 (чувствительность 81,3%, специфичность 63,0%, p=0,02) при условии sVEGFR-1/PlGF < 53. **Вариант задержки роста плода**, формирующийся на фоне проангиогенного состояния у беременных был обозначен как **гипероксический**.

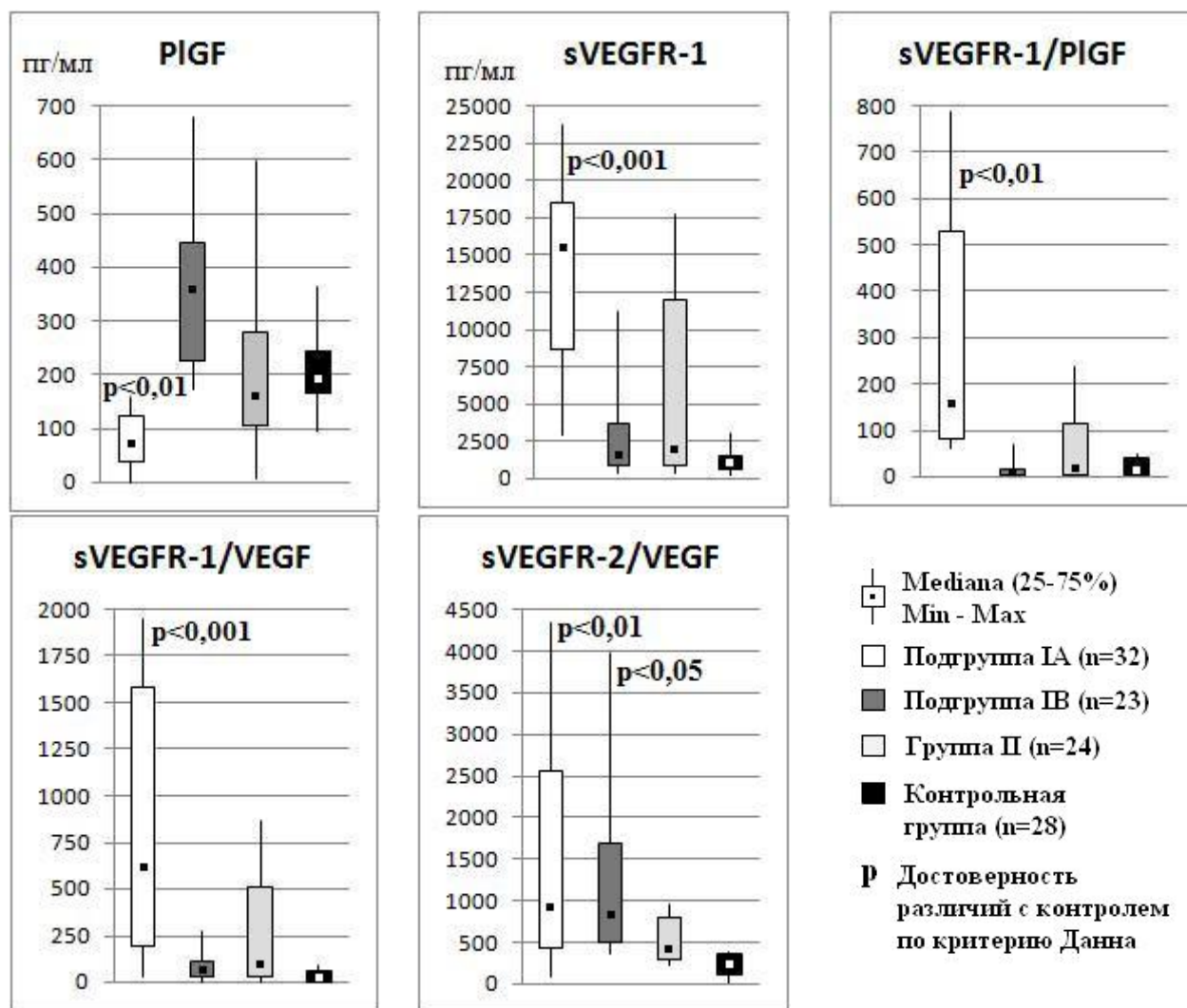


Рисунок 1. – Уровни факторов ангиогенеза в сыворотке крови женщин исследуемых групп в 24–34 недели беременности

Группа II характеризовалась тенденцией к росту соотношения $sVEGFR-2/VEGF$ ($Q=1,9$, $p=0,33$) на фоне $sVEGFR-1/PIGF < 53$, что указывало на **отсутствие выраженного ангиогенного дисбаланса**. При этом ROC-анализ позволил установить, что физиологический плацентогенез протекает в условиях низкого $sVEGFR-2/VEGF < 240$ (чувствительность 88,2%, специфичность 88,6%, $p=0,000003$). Таким образом, отсутствие выраженного ангиогенного дисбаланса с соотношением $sVEGFR-2/VEGF > 240$ характеризовало внутриутробную гипоксию без нарушения роста плода.

Клинически **подгруппа IA** характеризовалась ранней ЗРП (с 27 недель гестации), возникающей на фоне гипотиреоза у матери (25,0% против 0, $p_{\text{Фишера}}=0,01$), ретрохориальных гематом в I-II триместрах (21,9% против 0, $p_{\text{Фишера}}=0,01$), преэклампсии в III триместре гестации (40,6% против 0, $\chi^2=12,2$, $p=0,0005$). Патогномоничной для **подгруппы IB** была поздняя манифестация ЗРП (после 32 недель гестации), связанная с дефицитом массы тела женщины (60,9% против 7,1%, $\chi^2=17,3$, $p=0,00003$), высокой частотой угрожающего

и начавшегося выкидыша в I триместре (47,8% против 0, $p_{\text{Фишера}}=0,0002$), анемией в I–II триместрах (34,8% против 0, $p_{\text{Фишера}}=0,0008$). Клинически в **группе II** отмечалась высокая частота угрожающего и начавшегося выкидыша в I триместре (33,3% против 0, $p_{\text{Фишера}}=0,003$), венозных тромбозов нижних конечностей во II–III триместрах (20,8% против 0, $p_{\text{Фишера}}=0,016$), многоводия (29,2% против 0, $p_{\text{Фишера}}=0,008$) и вызванных беременностью отёков и протеинурии без гипертензии (20,8% против 0, $p_{\text{Фишера}}=0,016$) в III триместре.

Сравнение с контрольной группой по данным 2D доплерометрии маточно-плацентарно-плодового кровотока в 18–34 недели гестации показало, что в **подгруппе IA** задержка роста плода формировалась в условиях персистенции высокорезистентного маточного кровотока с раннедиастолическими дикротическими выемками (65,6% против 0, $\chi^2=25,5$, $p<0,0001$). Нарушения фетальной гемодинамики в подгруппе IA впервые регистрировали до 28-й недели гестации в виде снижения ИР средней мозговой артерии менее 5-й перцентиля (37,5% против 0, $\chi^2=10,9$, $p=0,001$) с персистенцией ЦПС <1 (28,1% против 0, $p_{\text{Фишера}}=0,002$) на фоне появления критического кровотока в артерии пуповины (31,3% против 0, $p_{\text{Фишера}}=0,001$). Децентрализация кровообращения у плодов в подгруппе IA возникала в течение 9,7–28,0 дней.

Фетальная гемодинамика в **подгруппе IB** с 31-й недели гестации характеризовалась появлением чередующихся эпизодов нормализации и централизации кровообращения в виде транзиторного снижения ЦПС <1 (43,5% против 0, $p_{\text{Фишера}}=0,0001$) вследствие преходящего изменения церебрального и пуповинного кровотока вплоть до патологических значений (ИР средней мозговой артерии менее 5-й перцентиля у 30,4%, ИР артерии пуповины более 95-й перцентиля у 56,5%, $p<0,006$). Децентрализация кровообращения у плодов развивалась в течение 15,1–31,1 суток.

В **группе II** нарушение фетальной гемодинамики преходящего характера регистрировали лишь к 37-й неделе гестации в виде усиления церебрального кровотока с ИР средней мозговой артерии плода менее 5-й перцентиля (25,0% против 0, $p_{\text{Фишера}}=0,007$). Вследствие транзиторного характера централизация кровообращения у плодов с ЦПС <1 до родов в группе II регистрировалась довольно редко (7,4% против 0, $p_{\text{Фишера}}=0,08$). Стремительная децентрализация гемодинамики плода с появлением патологических вариантов КТГ с STV <4 мс и неудовлетворительного БПП (менее 6 баллов) развивалась в течение 1,3–10,5 дней, указывая на высокий риск анте- или интранатальной асфиксии плода.

По данным 3D энергетической доплерометрии маточно-плацентарной области в 18–34 недели гестации **подгруппа IA** отличалась от контрольной группы гиповаскуляризационно-гипоциркуляторным типом кровоснабжения

плаценты, характеризующимся снижением индекса васкуляризации на 64,3% ($Q=5,28$, $p<0,0001$) и индекса кровотока – на 12,8% ($Q=3,54$, $p=0,002$) в децидуо-миометриальной зоне. **Подгруппа IB** характеризовалась гиповаскуляризационно-гиперперфузионным типом кровоснабжения плаценты со снижением индекса васкуляризации на 51,6% в децидуо-миометриальной зоне ($Q=3,65$, $p=0,0016$) на фоне возрастания индекса кровотока на 13,0% в плаценте ($Q=3,19$, $p=0,008$). Патогномоничной 3D доплерометрической картиной для **группы II** являлся гипоперфузионный тип кровоснабжения маточно-плацентарной области со снижением индекса кровотока в децидуо-миометриальной зоне на 16,6% ($Q=4,32$, $p=0,00009$).

Морфологическая картина последа в **подгруппе IA** отличалась от контрольной группы ускоренным созреванием ворсинчатого дерева с преждевременным формированием терминальных слабоветвящихся ворсин с множественными синцитиальными узелками (40,6% против 0, $\chi^2=12,2$, $p=0,0005$), гипоплазией плаценты (59,4% против 0, $\chi^2=21,7$, $p<0,0001$) с псевдоинфарктами (34,4% против 0, $\chi^2=9,6$, $p=0,002$) и аномальным прикреплением пуповины (53,1% против 10,7%, $\chi^2=10,3$, $p=0,001$). В **подгруппе IB** преобладала морфологическая картина виллузита и интервиллэзита (26,1% против 0, $r_{\text{Фишера}}=0,006$) в гипоплазированной плаценте (52,2% против 0, $\chi^2=16,3$, $p=0,0001$) с облитерационной ангиопатией опорных ворсин и эктазией их венозного русла, дефицитом терминальных ворсин в виде замедления созревания ворсинчатого дерева при слабой выраженности компенсаторных процессов (13,0% против 57,1%, $\chi^2=8,7$, $p=0,003$). Для последов в **группе II** была характерна морфологическая картина с увеличением количества терминальных ворсин и выраженным ветвлением их капилляров, эндофлебита хориальной пластинки и поражения пуповины в виде фуникулита (20,8% против 0, $r_{\text{Фишера}}=0,016$).

Сравнение с контрольной группой по уровню экспрессии цитокинов в околоплодных водах показало, что для **подгруппы IA** были типичны разнонаправленные изменения провоспалительных интерлейкинов: рост ИЛ-1 β в 10,8 раз ($Q=3,04$, $p=0,007$) и ИЛ-6 в 4 раза ($Q=3,26$, $p=0,003$) при снижении ИЛ-8 в 4,1 раза ($Q=2,65$, $p=0,035$). **Подгруппа IB** характеризовалась амниотической гиперпродукцией провоспалительных и противовоспалительных цитокинов: рост ИЛ-1 β в 7,3 раза ($Q=3,14$, $p=0,01$), ИЛ-6 в 3,0 раза ($Q=2,64$, $p=0,047$), ИЛ-4 в 3,0 раза ($Q=2,69$, $p=0,02$). Подгруппу IB отличал рост экспрессии в пуповинной крови провоспалительных ИЛ-6 в 75,0 раз ($Q=2,63$, $p=0,049$) и ИЛ-8 в 2,6 раза ($Q=2,76$, $p=0,017$). В **группе II** был повышен амниотический уровень ИЛ-1 β в 19,2 раза ($Q=2,67$, $p=0,03$). Прогрессирование гипоксии плода с переходом в асфиксию было сопряжено с ростом

амниотической экспрессии sVEGFR-2 более 428 пг/мл (чувствительность 80,0%, специфичность 85,3%, $p=0,04$).

В результате исследования сосудисто-тромбоцитарного и плазменного гемостаза у беременных с ЗРП и внутриутробной гипоксией без нарушения роста плода установлено состояние тромботической готовности, характеризующееся возрастанием маркёров активации и потребления тромбоцитов на фоне изменённого фибринолитического потенциала крови во II–III триместрах. На рост маркёров активации тромбоцитов в **группе I** указывало повышение уровня их спонтанной агрегации в 2,3 раза ($Q=2,51$, $p=0,03$) и степени индуцированной агрегации с АДФ в концентрациях $0,5 \times 10^{-6}$ М и $1,5 \times 10^{-6}$ М в 1,9 раза ($H=6,4$, $p=0,04$). Снижение скорости агрегации в 4,5 раза с АДФ $1,5 \times 10^{-6}$ М и коллагеном 20×10^{-6} М ($H=6,8$, $p<0,03$), преобладание обратимого характера агрегации (47,6% против 0, $p_{\text{Фишера}}=0,0009$) объяснялось в группе I усилением потребления тромбоцитов. Снижение D-димеров в 1,8 раза ($Q=3,83$, $p=0,0004$) в группе I в сравнении с контролем свидетельствовало о недостаточной реактивности фибринолитической системы.

Патологическая активация тромбоцитов крови беременных в **подгруппе IA** сопровождалась усилением тромбоцитопоза, о чём свидетельствовал рост среднего объёма тромбоцитов на 4,9% ($H=14,8$, $p=0,0006$), степени их анизоцитоза на 11,4% ($H=13,8$, $p=0,001$) и коэффициента больших тромбоцитов на 10,6% ($H=11,8$, $p=0,003$). В **подгруппе IB** патологическая активация тромбоцитов крови беременных сопровождалась истощением пула полноценных зрелых тромбоцитов, о чём свидетельствовало снижение среднего объёма тромбоцитов на 10,5% ($H=14,8$, $p=0,0006$), степени их анизоцитоза на 27,9% ($H=13,8$, $p=0,001$), коэффициента больших тромбоцитов на 23,6% ($H=11,8$, $p=0,003$). Наряду с этим отмечено снижение уровня фибриногена в крови беременных на 19,2% в подгруппе IB ($Q=3,37$, $p=0,002$). Для **группы II** в сравнении с контролем было характерно нарастание проагрегационной активности тромбоцитов, о которой свидетельствовала высокая частота необратимой монофазной индуцированной агрегации (69,6% против 9,7%, $\chi^2=18,2$, $p=0,00002$). В группе II в отличие от группы I с 18-й по 34-ю недели гестации имел место рост D-димеров в 1,9 раза ($W=16$, $p=0,02$), указывающий на активацию фибринолитической системы.

Группа I отличалась от группы II и контроля возрастанием уровня ЭТ-1 в 2,5 раза в 18–34 недели гестации ($Q=2,51$, $p=0,037$), что указывало на прогрессирование эндотелиоза. Снижение в 1,5 раза количества ЦЭК в крови беременных в 28–34 недели гестации в группе I в сравнении с группой II и контролем ($Q=2,41$, $p=0,048$) свидетельствовало о декомпенсированном состоянии эндотелиальной функции с выраженной альтерацией сосудистой стенки на фоне замедленной регенерации эндотелия.

Неблагоприятные перинатальные исходы в **группе I** отмечались в 1,6 раза чаще, чем в **группе II** (60,1% против 38,6%, $\chi^2=14,3$, $p=0,0002$) за счёт более высокой частоты перинатальной гипоксически-ишемической энцефалопатии (55,6% против 35,8%, $\chi^2=12,1$, $p=0,0005$), недоношенности (43,8% против 11,4%, $\chi^2=42,6$, $p<0,00001$), экстремально низкой и очень низкой массы тела при рождении (11,1% против 0, $\chi^2=18,4$, $p=0,00002$), асфиксии новорождённых (8,5% против 2,3%, $\chi^2=5,3$, $p=0,02$). При этом **подгруппа IA** отличалась от **подгруппы IB** рождением детей с экстремально низкой (<1000 г) и очень низкой (<1500 г) массой тела (37,5% против 4,4%, $\chi^2=6,4$, $p=0,01$), высокой частотой досрочного оперативного родоразрешения (87,5% против 52,2%, $\chi^2=6,7$, $p=0,009$). Частота перинатальной гипоксически-ишемической энцефалопатии в подгруппах IA и IB не различалась (81,3% против 82,6%, $p_{\text{Фишера}}=1,0$).

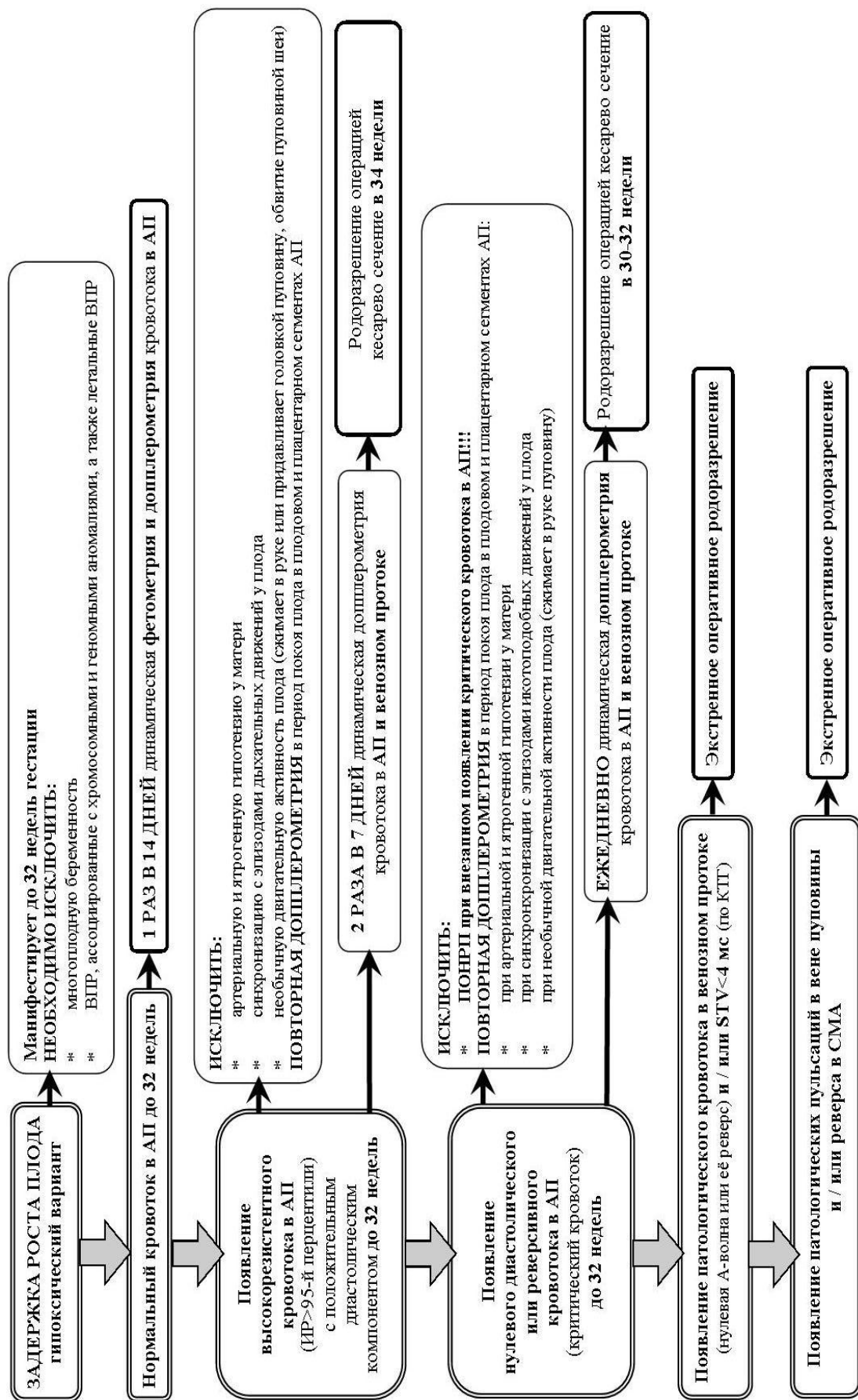
Анализ КОС капиллярной крови из пятки у новорождённых на 5–8-й минутах жизни в подгруппах IA (n=39) и IB (n=33), группе II (n=38) установил зависимость рН, парциального давления углекислого газа ($p\text{CO}_2$), дефицита оснований (ВЕ), уровня бикарбоната (сHCO_3^-) и лактата (Lac) от фазы нарушения гемодинамики плода (прецентрализация, централизация, децентрализация) накануне оперативного родоразрешения для 3-х клинико-патогенетических вариантов фетальной гипоксии (гипоксический с ЗРП, гипероксический с ЗРП, внутриутробная гипоксия без нарушения роста плода). В **подгруппе IA** после родоразрешения в фазу прецентрализации фетального кровообращения у 52,9% новорождённых возник **небольшой респираторный ацидоз** (рН 7,20–7,29) на фоне гиперкапнии с повышением $p\text{CO}_2$ на 37,4% (N=10,7, $p=0,01$). Родоразрешение в фазу централизации гемодинамики у плода сопровождалось **компенсаторными сдвигами КОС** (компенсация ацидоза) крови новорождённого с физиологической рН на фоне роста $p\text{CO}_2$ на 47,6% (N=10,7, $p=0,01$). При родоразрешении в фазу децентрализации фетальной гемодинамики имел место **тяжёлый смешанный ацидоз** (рН менее 7,09), возникший на фоне метаболического внутриутробного ацидоза и характеризующийся ростом $p\text{CO}_2$ на 103,2% (N=10,7, $p=0,01$), Lac на 256,0% (N=8,0, $p=0,04$), ВЕ на 465,5% (N=9,3, $p=0,03$) при снижении сHCO_3^- на 71,1% (N=8,0, $p=0,04$).

Среди детей **подгруппы IB**, родившихся в фазу прецентрализации фетального кровообращения, лишь у 33,3% имел место **небольшой респираторный ацидоз** (рН 7,20–7,29) с ростом $p\text{CO}_2$ на 37,0% (N=6,6, $p=0,04$). Родоразрешение в фазу централизации фетальной гемодинамики у 73,3% новорождённых сопровождалось респираторными нарушениями КОС крови с разнонаправленными патологическими сдвигами рН (**небольшой и тяжёлый ацидоз, алкалоз**) на фоне роста $p\text{CO}_2$ на 37,9% (N=6,6, $p=0,03$).

В группе II при родоразрешении в фазу прецентрализации гемодинамики плода у 60,0% новорождённых имел место **небольшой и умеренный метаболический ацидоз** (рН 7,10–7,29) со снижением сНСО_3^- на 14,6% (N=11,6, p=0,003) на фоне нормального рСО_2 , роста Lас на 44,0% (N=7,1, p=0,03) и ВЕ на 165,5% (N=11,9, p=0,003). При родоразрешении в фазу централизации фетального кровообращения у 84,6% новорождённых констатирован **тяжёлый смешанный ацидоз** (рН менее 7,09), возникший у доношенных детей на фоне метаболического внутриутробного ацидоза при сохранении фетального типа кровообращения, угнетении дыхательных центров мозга и нарушении оксигенации крови. Тяжёлый смешанный ацидоз характеризовался снижением сНСО_3^- на 37,0% (N=11,6, p=0,003) на фоне роста рСО_2 на 39,1% (N=8,3, p=0,02), ВЕ на 74,6% (N=11,8, p=0,003) и Lас на 64,8% (N=7,1, p=0,03).

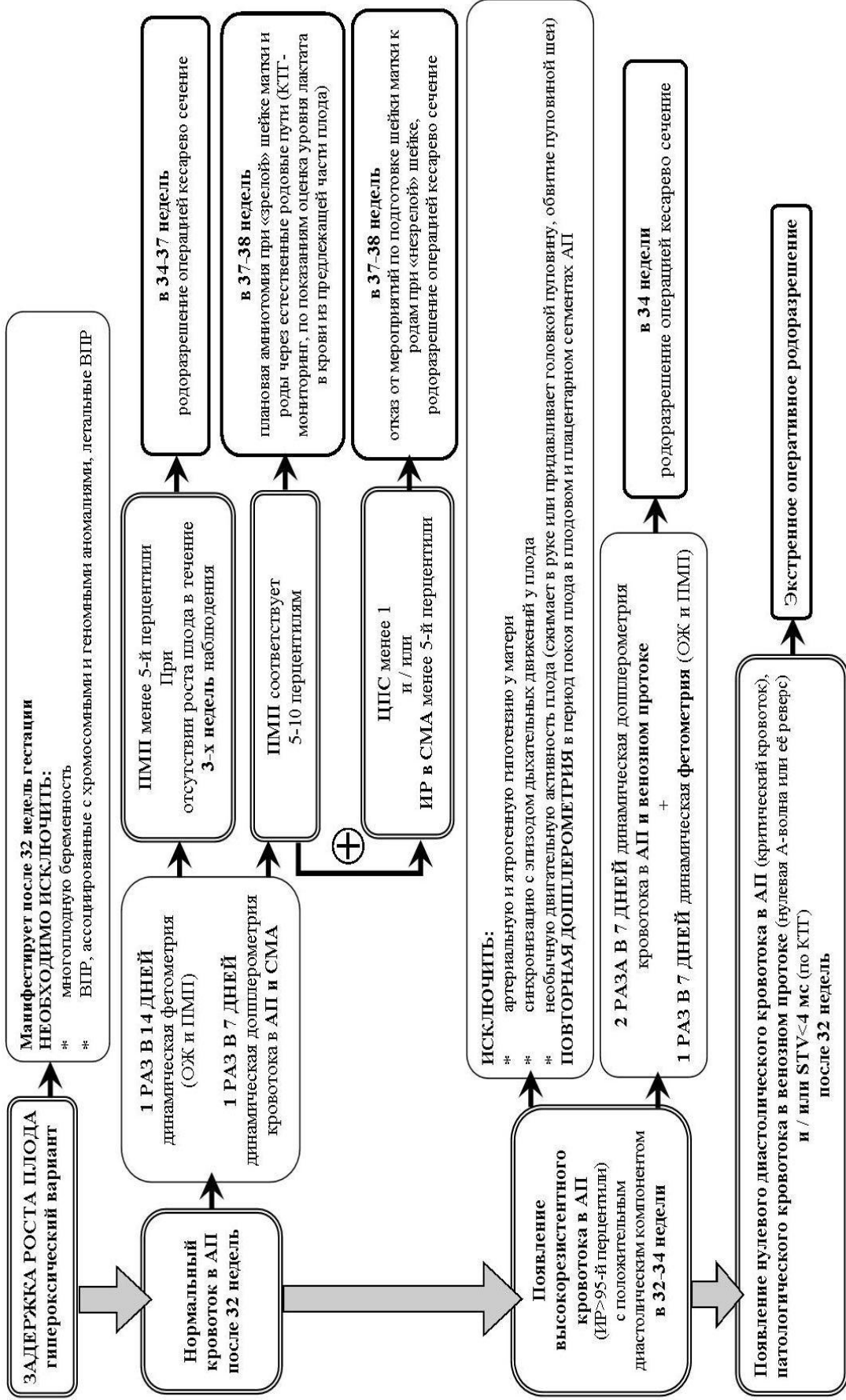
В соответствии с тремя описанными клинко-патогенетическими вариантами гипоксии плода, полученными данными о связи КОС крови новорождённых с фазой нарушения гемодинамики плода накануне родоразрешения был определён режим фетального мониторинга в III триместре гестации, выбор времени и способа родоразрешения. **При гипоксическом варианте ЗРП** оптимально родоразрешение до 34 недель гестации в фазу централизации фетального кровообращения, что позволяет наблюдать недоношенного плода, максимально приближаясь к доношенному сроку при минимально выраженных изменениях КОС крови новорождённых (рисунок 2). **При гипероксическом ЗРП и внутриутробной гипоксии без нарушения роста плода** оптимально родоразрешение в фазу прецентрализации фетальной гемодинамики в сроке 34–37 недель или до появления прецентрализации фетальной гемодинамики после 37 недель гестации (рисунки 3 и 4).

Неэффективность традиционной терапии гипоксии плода, направленной на улучшение кровотока и активацию метаболизма в плаценте в III триместре гестации, полученные данные о гиповаскуляризации маточно-плацентарной области в I–II триместрах и гиперагрегационной активности тромбоцитов при аномальном плацентогенезе (ускоренное и замедленное созревание гипоплазированной плаценты, ангиопатия ворсин, аномальное прикрепление пуповины) определили выбор лекарственных средств, улучшающих микроциркуляцию и условия миграции трофобласта в ранние сроки гестации (дидрогестерон, ацетилсалициловая кислота). Терапия плацентарных нарушений по предложенным схемам была проведена в I–II триместрах у беременных в группах А (n=58) и В (n=42), клинко-инструментально-лабораторные параметры которых сопоставляли с аналогичными показателями в группах С (n=41) и D (n=29) соответственно. Наблюдение прекратили у 6,9% женщин из группы А и у 24,4% – из группы С ($\chi^2=4,7$, p=0,03), у 2,4% – из группы В и у 17,2% – из группы D (p_{Фишера}=0,07) из-за спонтанно прервавшейся беременности.



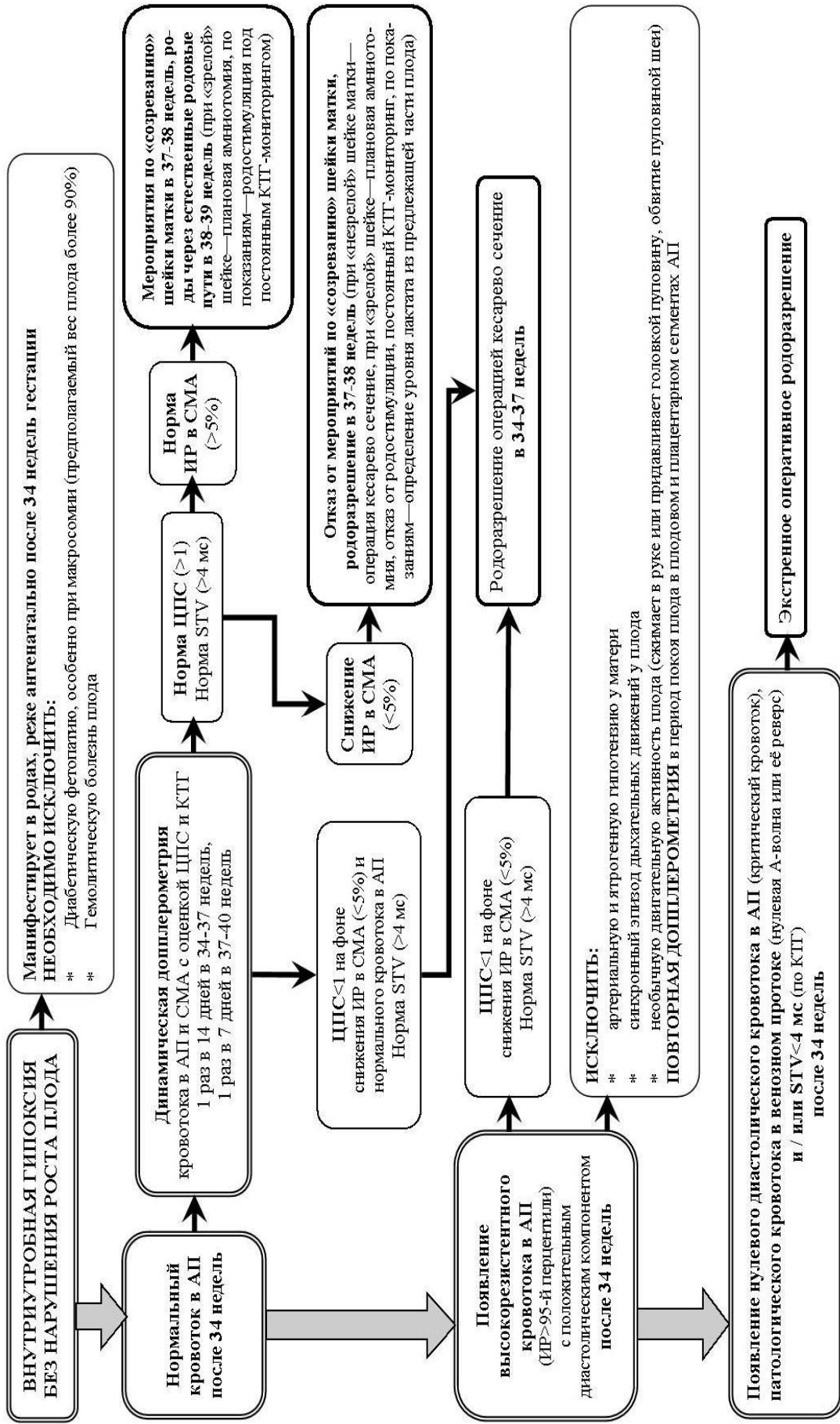
ВПР – врожденные пороки развития, АП – артерия пуповины, СМА – средняя мозговая артерия, STV – кратковременная вариабельность, ПОНРП – преждевременная отслойка нормально расположенной плаценты

Рисунок 2. – Схема ведения беременности с гипоксическим вариантом задержки роста плода в III триместре



ВПР – врождённые пороки развития, АП – артерия пуповины, СМА – средняя мозговая артерия, ПМП – предполагаемая масса плода, ОЖ – окружность живота плода, STV – кратковременная вариабельность

Рисунок 3. – Схема ведения беременных с гипероксическим вариантом задержки роста плода в III триместре



АП – артерия пуловины, СМА – средняя мозговая артерия, STV – кратковременная вариабельность

Рисунок 4. – Схема ведения беременных с внутриутробной гипоксией без нарушения роста плода в III триместре

В результате 3D доплерометрии плацентарного кровотока было установлено, что терапия дидрогестероном и ацетилсалициловой кислотой в I–II триместрах увеличивала васкуляризацию и снижала перфузию плаценты, что в свете современных представлений о роли гипоксии в раннем плацентогенезе (Burton G. J., 2009; Jauniaux E. et al., 2010) можно рассматривать как механизм поддержания низкого уровня кислорода в трофобласте, который создаёт условия для полноценного разветвляющего ангиогенеза, препятствует плацентарной ишемии-реперфузии. 3D доплерометрия в 8–12 недель гестации до начала лечения в группе А и изначально в группе С выявила снижение индекса васкуляризации плаценты в 2,7 раза в сравнении с контролем ($Q=3,01$, $p=0,006$). В группе А на фоне терапии в 12–15 недель гестации индекс васкуляризации плаценты не отличался от контроля, тогда как в группе С был в 1,9 раза ниже контроля ($Q=3,14$, $p=0,01$). В группе А на фоне терапии индекс кровотока снижался в 1,4 раза ($Q=3,37$, $p=0,002$), тогда как в группе С различий с контролем не было. Различий между индексами васкуляризации в группе В и в контроле к 15 неделям гестации не наблюдалось, но в группе D васкуляризация плаценты оказалась на 23% ниже, чем в контроле ($Q=2,52$, $p=0,04$). Индексы кровотока в группах В и D не отличались от контроля. Исследование маркера эндотелиоза ЭТ-1 в 18–24 недели в крови беременных из групп А и В не показало различий с контролем (0,89 (0,67–1,01) и 0,68 (0,53–0,97) пг/мл против 0,53 (0,39–0,74) пг/мл, $p>0,05$), тогда как в группах С и D наблюдали двукратный рост ЭТ-1 (1,05 (0,72–1,30) и 0,99 (0,87–1,09) пг/мл, $p<0,05$), что указывало на эндотелийпротективный эффект терапии дидрогестероном и ацетилсалициловой кислотой.

На основании отсутствия различий с контролем в экспрессии VEGF, PlGF и sVEGFR-1 в материнской крови в 18-24 недели гестации в группах А и В было установлено, что терапия дидрогестероном и ацетилсалициловой кислотой в I–II триместрах способствовала физиологическому ангиогенному балансу к концу II и началу III триместров гестации (таблица 1). В группе А отмечено снижение экспрессии VEGF в 2 раза и рост синтеза PlGF в 3 раза в сравнении с группой С ($p<0,05$). В группах А и В уровень sVEGFR-1 был в 4 раза ниже, чем в группах С и D ($p<0,05$).

Анализ акушерских осложнений и перинатальных исходов в группах А и В показал, что терапия дидрогестероном и ацетилсалициловой кислотой в I–II триместрах по предложенным схемам позволила снизить в 3,6 раза риск преэклампсии и вызванных беременностью отёков, протеинурии без гипертензии (OR: 0,20 [95% ДИ: 0,07–0,60], $p=0,005$), ЗРП (OR: 0,21 [95% ДИ: 0,09–0,49], $p=0,0003$) и перинатальной гипоксически-ишемической энцефалопатии (OR: 0,20 [95% ДИ: 0,09–0,45], $p=0,0001$), в 5,8 раза – риск асфиксии новорождённых (OR: 0,15 [95% ДИ: 0,04–0,56], $p=0,004$), в 3,5 раза –

риск досрочного оперативного родоразрешения (OR: 0,25 [95% ДИ: 0,08–0,78], $p=0,01$).

Таблица 1. – Содержание ангиогенных факторов в сыворотке крови беременных в 18-24 недели, Ме (25–75%)

Ангиогенный фактор	Группа А (n=21)	Группа С (n=16)	Группа В (n=20)	Группа D (n=15)	Контроль (n=12)
PlGF, пг/мл	186,8 (120,2–331,3)	63,9 (59,3–78,5)**^^	123,3 (108,5–189,1)	131,8 (74,0–155,3)^	195,3 (161,1–236,9)
VEGF, пг/мл	27,5 (13,7–32,1)	54,9 (28,0–69,9)*^^	13,3 (6,9–21,6)	22,9 (15,9–27,1)	3,5 (2,8–19,2)
sVEGFR-1, пг/мл	1585,7 (858,1–2460,2)	7435,8 (1680,3–10349,6)*^^	1336,0 (901,4–1798,2)	4276,2 (1292,3–8354,7)*^	749,2 (503,3–1251,7)

Примечание – Достоверность различий между группами А и С, В и D по U-критерию Манна–Уитни (* $p<0,05$, ** $p<0,01$), достоверность различий между группами А, С и контролем, группами В, D и контролем по H-критерию Крускала–Уоллиса с учётом критерия Данна (^ $p<0,05$, ^^ $p<0,01$).

С целью коррекции нарушений гемостаза и предотвращения плацента-ассоциированных гестационных осложнений (ЗРП, преэклампсия) у беременных с высоким риском тромбоза и тромбозом во II–III триместрах при прогрессировании эндотелиальной дисфункции (рост уровня ЭТ-1 во II триместре, снижение количества ЦЭК в III триместре) в группах E (n=34) и F (n=28) были использованы низкомолекулярные гепарины (НМГ).

На основе данных 3D доплерометрии кровотока в маточно-плацентарной области в группах E и F установлено, что терапия НМГ во II–III триместрах способствовала снижению перфузии плаценты и препятствовала редукции васкулярного дерева плаценты. Группа E, пациенты которой получали НМГ с 18–24 недель гестации, отличалась снижением индекса кровотока в децидуомиометриальной зоне матки на 18,6% в сравнении с контрольными значениями ($Q=2,72$, $p=0,019$). В группе F, пациентам которой НМГ вводился после 28-й недели гестации, индекс васкуляризации снижался на 47,4% в сравнении с контролем ($Q=2,62$, $p=0,03$). Данные 3D доплерометрии сосудистого русла плаценты были подтверждены морфологическим исследованием последов: у 2,9% беременных из группы E и у 25,0% беременных из группы F имела место значимая редукция васкулярного дерева плаценты в виде интервиллёзных тромбов, истинных инфарктов, псевдоинфарктов ($p_{\text{Фишера}}=0,028$).

Анализ содержания маркёров ангиогенеза в материнской крови в 30–34 недели гестации в группе E показал повышение уровня PlGF в 5,3 раза в сравнении с группой F (341,3 (210,4–463,1) против 64,7 (34,8–181,2) пг/мл, $Q=2,64$, $p=0,025$) и отсутствие различий с контролем (200,8 (168,7–253,7) пг/мл,

Q=1,37, p=0,51). Уровень VEGF в группе E был в 2,6 раза выше, чем в группе F (31,9 (27,8–41,7) против 12,2 (3,5–17,3) пг/мл, Q=2,50, p=0,038), но не отличался от контроля (22,9 (17,9–25,7) пг/мл, Q=1,75, p=0,24). В группе F, где терапия НМГ была начата после 28-й недели, отмечался рост уровня ангиогенных рецепторов sVEGFR-1 в материнской крови в 5,4 раза в сравнении с группой E и контролем (878,3 (795,8–1046,6) против 5670,5 (5193,1–15159,5) и 1291,0 (615,5–2854,8) пг/мл, H=13,01, p=0,002). На фоне пролонгированной гепаринотерапии в группе E наблюдалось возрастание уровня рецепторов sVEGFR-2 в 1,6 раза в сравнении с группой F и в 2,8 раза в сравнении с контролем (20840,9 (14056,3–22390,2) против 13427,2 (7841,8–18898,1) и 7430,9 (6507,9–7882,3) пг/мл, H=9,36, p=0,009). В группе E отмечалось снижение концентрации ЭТ-1 в 9,5 раза по отношению к группе F и в 4,1 раза по отношению к контролю (0,11 (0,01–0,19) против 1,04 (0,31–1,49) и 0,45 (0,27–0,63) пг/мл, H=8,33, p=0,016). Таким образом, высокая экспрессия проангиогенных факторов (PlGF, VEGF, sVEGFR-2) и ЭТ-1 на фоне низкого содержания ангиогенных рецепторов sVEGFR-1 в группе E указывала на проангиогенный и эндотелиопротективный эффекты НМГ при пролонгированном (8,9±4,8 недель) применении с 18–24 недель гестации. Гепаринотерапия в группе F, начатая на 10 недель позже, чем в группе E, продолжающаяся в среднем 3,1±2,3 недели, предопределяла низкие уровни проангиогенных факторов PlGF и VEGF на фоне высокого синтеза рецепторов sVEGFR-1, указывая на усиление ангиогенного дисбаланса при прогрессировании беременности.

Анализ акушерских осложнений и перинатальных исходов показал, что терапия НМГ не снизила частоту вызванных беременностью отеков и протеинурии (OR: 0,4 [95% ДИ: 0,6–2,2], p=0,39). В случаях раннего начала гепаринотерапии во II-III триместрах снизился риск преэклампсии (OR: 0,04 [95% ДИ: 0,002–0,76], p=0,002) и ЗРП (OR: 0,05 [95% ДИ: 0,01–0,39], p=0,001), перинатальной гипоксически-ишемической энцефалопатии (OR: 0,18 [95% ДИ: 0,05–0,64], p=0,008), асфиксии (OR: 0,09 [95% ДИ: 0,01–0,79], p=0,02), досрочного (OR: 0,03 [95% ДИ: 0,002–0,54], p=0,0003) и оперативного родоразрешения (OR: 0,19 [95% ДИ: 0,06–0,59], p=0,006).

ЗАКЛЮЧЕНИЕ

Основные научные результаты диссертации

1. Развитие плацента-ассоциированных гестационных осложнений происходит при изменённых параметрах кровотока в маточно-плацентарной области. Ранние плацента-ассоциированные осложнения гестации (неразвивающаяся беременность, самопроизвольный выкидыш) возникают в условиях снижения васкуляризации плаценты в 7–15 недель беременности (индекс васкуляризации менее 10,8%, чувствительность 81,8%, специфичность 99,4%, $p=0,0003$). Поздние плацента-ассоциированные осложнения гестации (внутриутробная гипоксия, задержка роста плода) формируются на фоне гиповаскуляризации плаценты в 7–15 недель беременности (индекс васкуляризации менее 12,4%, чувствительность 84,4%, специфичность 84,5%, $p<0,0001$) со снижением перфузии децидуо-миометриальной зоны в 15–28 недель (индекс кровотока менее 44,0, чувствительность 66,7%, специфичность 98,5%, $p=0,0005$) [1, 5, 12, 13, 16, 19, 26, 39, 44, 50, 60, 61, 63, 66, 74].

2. Дисбаланс кислород-зависимой экспрессии ангиогенных факторов во II–III триместрах гестации предопределяет формирование 3-х клинко-патогенетических вариантов гипоксии плода (гипоксический с задержкой роста плода, гипероксический с задержкой роста плода, внутриутробная гипоксия без нарушения роста плода). Гипоксический вариант задержки роста плода формируется в условиях антиангиогенного дисбаланса $sVEGFR-1/PlGF>53$ (чувствительность 98,9%, специфичность 75,7%, $p<0,0001$). Гипероксический вариант задержки роста плода возникает на фоне проангиогенного дисбаланса $sVEGFR-2/VEGF>490$ при $sVEGFR-1/PlGF<53$ (чувствительность 81,3%, специфичность 63,0%, $p=0,02$). Внутриутробная гипоксия без нарушения роста плода проявляется при увеличении $sVEGFR-2/VEGF$ в пределах 240–490 на фоне $sVEGFR-1/PlGF<53$ (чувствительность 88,2%, специфичность 88,6%, $p=0,000003$) [1, 24, 49, 51, 53, 56, 64].

3. Ангиогенный дисбаланс во II–III триместрах гестации у женщин с плацентарными нарушениями индуцирует снижение функции щитовидной железы и состояние тромботической готовности с прогрессированием эндотелиальной дисфункции. При гипоксическом варианте задержки роста плода происходит усиление тромбоцитопоза (рост среднего объёма тромбоцитов на 4,9%, степени их анизоцитоза на 11,4%, коэффициента больших тромбоцитов на 10,6%, $p<0,003$), прогрессирование эндотелиоза (рост эндотелина-1 в 2,1 раза, $p=0,02$), снижение тиреоидной функции (у 27,5% беременных). Гипероксический вариант задержки роста плода сопровождается истощением пула полноценных зрелых тромбоцитов (снижение среднего объёма тромбоцитов на 10,5%, степени их анизоцитоза на 27,9%, коэффициента

больших тромбоцитов на 23,6%, $p < 0,003$), торможением полимеризации фибриногена (снижение фибриногена на 19,2%, $p = 0,002$). При внутриутробной гипоксии без нарушения роста плода увеличивается проагрегационная активность тромбоцитов (рост частоты необратимой монофазной индуцированной агрегации до 69,6%, $p = 0,00002$) и активируется фибринолитическая система (рост D-димеров в 1,9 раза, $p = 0,02$) [1, 2, 3, 4, 10, 15, 17, 22, 28, 29, 30, 31, 32, 34, 40, 43, 45, 46, 47, 48, 49, 53, 73].

4. Гипоксия плода сопровождается дисбалансом экспрессии провоспалительных (ИЛ-1 β , ИЛ-6, ИЛ-8) и противовоспалительных (ИЛ-4) цитокинов в околоплодных водах и пуповинной крови. При гипоксическом варианте задержки роста плода имеет место рост ИЛ-1 β в 10,8 раза, ИЛ-6 – в 4,0 раза, снижение ИЛ-8 в 4,1 раза ($p < 0,035$). Гипероксический вариант задержки роста плода сопровождается увеличением в амниотической жидкости ИЛ-1 β в 7,3 раза, ИЛ-4 и ИЛ-6 – в 3 раза и возрастанием в пуповинной крови ИЛ-6 в 75,0 раз, ИЛ-8 – в 2,6 раза ($p < 0,049$). Внутриутробная гипоксия без нарушения роста плода характеризуется повышением в амниотической жидкости ИЛ-1 β в 19,2 раза ($p = 0,03$) [1, 7, 11, 33, 36, 37, 61].

5. Клинико-патогенетические варианты фетальной гипоксии характеризуются разными типами маточно-плацентарно-плодовой гемодинамики по данным 2D/3D доплерометрии. Гипоксический вариант задержки роста плода детерминирован гиповаскуляризационно-гипоперфузионным типом плацентарного кровоснабжения (снижение индекса васкуляризации на 64,3% и индекса кровотока на 12,8% в децидуо-миометриальной области, $p < 0,002$) с персистенцией патологического высокорезистентного маточного кровотока с раннедиастолическими дикротическими выемками (у 65,6%, $p < 0,0001$), нарушением фетальной гемодинамики до 28-й недели гестации (снижение индекса резистентности средней мозговой артерии менее 5-й перцентили у 37,5% на фоне критического кровотока в артерии пуповины у 31,3%, $p = 0,001$) с развитием децентрализации в течение 9,7–28,0 дней. Гипероксический вариант задержки роста плода характеризуется гиповаскуляризационно-гиперперфузионным типом плацентарного кровоснабжения (снижение децидуо-миометриального индекса васкуляризации на 51,6% при возрастании индекса кровотока плаценты на 13,0%, $p < 0,008$) с появлением эпизодов нарушения фетальной гемодинамики на 31-й неделе гестации (транзиторное снижение церебро-плацентарного соотношения менее 1 у 43,5% с преходящим повышением индекса резистентности артерии пуповины у 56,5% и снижением индекса резистентности средней мозговой артерии у 30,4%, $p < 0,006$) и развитием децентрализации в течение 15,1–31,1 дней. Для внутриутробной гипоксии без нарушения роста плода характерен гипоперфузионный тип плацентарного

кровообращения (снижение индекса кровотока на 16,6%, $p=0,00009$) с преходящим нарушением церебрального кровообращения у плода (патологический индекс резистентности средней мозговой артерии у 25,0%, $p=0,007$), возникающего к 37-й неделе гестации со стремительным развитием гемодинамической децентрализации в течение 1,3–10,5 дней [1, 6, 9, 14, 23, 24, 27, 38, 41].

6. Прогрессирование гипоксии плода характеризуется прогрессивным ухудшением состояния плода по данным ультразвуковых, доплерометрических и поведенческих показателей с нарушением фетальной гемодинамики в виде 3-х последовательных фаз: прецентрализация кровообращения (маловодие, многоводие с тахикардией у плода, индекс резистентности средней мозговой артерии менее 5-й перцентили), централизация кровообращения (церебро-плацентарное соотношение менее 1), децентрализация кровообращения (реверс в средней мозговой артерии, нулевой кровоток или реверс в венозном протоке, патологические пульсации в вене пуповины на фоне кратковременной вариабельности по данным кардиотокографии менее 4 мс и биофизического профиля плода менее 6 баллов). Трёхфазное прогрессирование нарушений фетальной гемодинамики коррелирует со снижением рН и уровня бикарбоната, ростом дефицита оснований, накоплением лактата в крови новорождённых [1, 23, 24, 27, 42, 75].

7. Терапия плацентарных нарушений на основе применения дигидрогестерона (20 мг/сутки, 7–20-я недели гестации) и ацетилсалициловой кислоты (75 мг/сутки, 13–26-я неделя гестации) создаёт в ворсинчатом дереве оптимальные условия для полноценного плацентогенеза в результате повышения в 1,5 раза васкуляризации и снижения в 1,4 раза перфузии маточно-плацентарной области ($p<0,01$), проангиогенного и эндотелийпротективного действия у беременных (в крови рост PIGF в 3 раза, снижение sVEGFR-1 в 4 раза и эндотелина-1 в 2 раза, $p<0,05$). Терапия плацентарных нарушений на основе пролонгированного применения низкомолекулярных гепаринов с 18–24 недель гестации в течение $8,9\pm 4,8$ недель вызывает снижение перфузии маточно-плацентарной области в 1,5 раза ($p=0,02$), оказывает проангиогенное и эндотелийпротективное действие у беременных (в крови рост sVEGFR-2 в 1,6 раза и PIGF в 5,3 раза, снижение sVEGFR-1 в 6,5 раза и эндотелина-1 в 9,5 раза, $p<0,025$), нормализует тромбообразование и фибринолиз (снижение D-димеров в 3,9 раза, $p=0,04$). Такая терапия плацентарных нарушений в I, II и в начале III триместров обеспечивает снижение риска преэклампсии и вызванных беременностью отёков, протеинурии без гипертензии в 5,1 раза (OR: 0,20 [95% ДИ: 0,07–0,60], $p=0,005$), задержки роста плода в 6 раз (OR: 0,21 [95% ДИ: 0,09–0,49], $p=0,0003$), перинатальной гипоксически-ишемической энцефалопатии в 4 раза (OR: 0,20 [95% ДИ: 0,09–0,45], $p=0,0001$), асфиксии

новорождённых в 7 раз (OR: 0,15 [95% ДИ: 0,04–0,56], $p=0,004$), досрочного оперативного родоразрешения в 3–3,5 раза (OR: 0,25 [95% ДИ: 0,080,78], $p=0,01$) [1, 8, 18, 21, 25, 35, 54, 57, 58, 59, 62, 65, 71, 72].

8. Клинико-патогенетический вариант гипоксии и фаза нарушения гемодинамики плода определяют режим фетального мониторинга, выбор времени и способа родоразрешения. При гипоксическом варианте задержки роста плода – досрочное родоразрешение в фазу централизации фетального кровообращения (церебро-плацентарное соотношение менее 1) до 34 недель гестации. При гипероксическом варианте задержки роста плода и внутриутробной гипоксии без нарушения роста плода – родоразрешение в фазу прецентрализации фетальной гемодинамики (маловодие, многоводие с тахикардией у плода, индекс резистентности средней мозговой артерии менее 5-й перцентили) в сроке 34–37 недель или до появления прецентрализации фетальной гемодинамики после 37 недель гестации. При обнаружении 2D/3D ультразвуковых доплеровских признаков глубокой инвазии ворсин в миометрий в 18–24 недели гестации (немигрирующая плацента с сосудистыми лакунами и индексом васкуляризации более 32%, локализованная в зоне маточного рубца после кесарева сечения с истончением границы между мочевым пузырём и миометрием) показано досрочное плановое родоразрешение операцией кесарево сечение после 34 недель в стационаре III–IV уровня. При подозрении на субмукозную инвазию ворсин в миометрий в 18–24 недели гестации по данным 3D доплерометрии (плацента с индексом васкуляризации более 32%, слияние межворсинчатого и котиледонного кровообращения в виде сети множественных хаотически ветвящихся анастомозирующих сосудов) показано плановое родоразрешение после 37 недель гестации в стационаре III–IV уровня [1, 20, 23, 24, 52, 55, 75].

Рекомендации по практическому использованию результатов

1. Пороговые значения индекса васкуляризации маточно-плацентарной области по данным 3D энергетической доплерометрии в I–II триместрах гестации соответствуют 12,4–32,0% [66, 68, 69, 70]:

- низкие значения индекса васкуляризации в 7–15 недель гестации на фоне снижения индекса кровотока плацентарного ложа менее 44,0 в 15–28 недель связаны с прогнозом неразвивающейся беременности и задержки роста плода;

- превышение порогового значения индекса васкуляризации при наличии признаков слияния межворсинчатого и котиледонного кровотока в виде сети множественных хаотически ветвящихся анастомозирующих сосудов в 18–24 недели гестации связано с высоким риском приращения плаценты.

2. Схема терапии плацентарных нарушений во I–II триместрах беременности включает назначение дидрогестерона (20 мг/сутки с 7-й по 20-ю неделю) и ацетилсалициловой кислоты (75 мг/сутки с 13-й по 26-ю неделю) [67]:

- при отягощённом акушерско-гинекологическом анамнезе: преэклампсия, преждевременная отслойка нормально расположенной плаценты, задержка роста плода, внутриутробная гибель плода, привычное невынашивание, прогестерон-дефицитные состояния, на фоне которых наступила беременность (недостаточность лютеиновой фазы менструального цикла, яичниковая и смешанная гиперандрогения), операции на яичниках и матке (резекция яичников, односторонняя овариэктомия, гистерорезектоскопия, метропластика), хронический эндометрит;

- при осложнённой настоящей беременности: угрожающий и начавшийся выкидыш с ретроплацентарными и субхориальными гематомами с отсутствием визуализации жёлтого тела на яичниках до 8 недель гестации и снижением индекса васкуляризации плаценты менее 12,4% до 15-й недели гестации, при операциях на яичниках и матке во время беременности.

Назначение ацетилсалициловой кислоты показано у женщин с прогрессирующей маточной беременностью:

- при 2D доплерометрической регистрации раннедиастолической дикротической выемки с индексом резистентности более 95-й перцентили в обеих маточных артериях или на стороне плацентации, ангиогенном дисбалансе в крови ($sVEGFR-1/PlGF > 53$ или $sVEGFR-2/VEGF > 490$);

- при экстрагенитальных болезнях с васкулопатией (артериальная гипертензия, варикоз вен, болезни эндокринной системы и почек), выявлении краевого прикрепления пуповины.

3. Терапия плацентарных нарушений во II–III триместрах беременности включает назначение низкомолекулярных гепаринов (надропарин кальция, эноксапарин натрия, дальтепарин натрия) в профилактической дозе не менее 4-х недель:

- а. при высоком риске венозных тромбоэмболических осложнений с указанием на них в личном и семейном анамнезе;

- б. при наличии 3-х и более факторов среднего риска тромбоэмболических осложнений (возраст более 35 лет, ожирение, варикоз вен, хронические инфекции, курение, иммобилизация 3 дня и более, преэклампсия), ангиогенном дисбалансе $sVEGFR-1/PlGF > 53$ в крови беременной.

4. При гипоксическом варианте задержки роста плода, манифестирующем до 32 недель гестации, оптимально досрочное родоразрешение в фазу централизации фетального кровообращения (церебро-плацентарное соотношение менее 1) до 34 недель. На фоне централизации фетальной

гемодинамики при критическом кровотоке в артерии пуповины возможно наблюдение до 30–32 недель, при высокорезистентном кровотоке в артерии пуповины – до 34 недель гестации.

При гипероксическом варианте задержки роста плода и внутриутробной гипоксии без нарушения роста плода, манифестирующих после 32–34 недель гестации – родоразрешение в фазу прецентрализации фетальной гемодинамики (маловодие, многоводие с тахикардией у плода, индекс резистентности средней мозговой артерии менее 5-й перцентили) в 34–37 недель или до появления прецентрализации фетальной гемодинамики после 37 недель гестации.

5. При обнаружении 2D/3D ультразвуковых доплеровских признаков глубокой инвазии ворсин в миометрий *placenta increta et percreta* в 18–24 недели гестации (немигрирующая плацента с сосудистыми лакунами и индексом васкуляризации более 32%, локализованная в зоне маточного рубца после кесарева сечения с истончением границы между мочевым пузырём и миометрием) показана госпитализация в стационар III–IV уровня с досрочным плановым родоразрешением операцией кесарево сечение после 34 недель гестации. При подозрении на субмукозную инвазию ворсин в миометрий в 18–24 недели гестации по данным 3D доплерометрии (плацента с индексом васкуляризации более 32%, слиянием межворсинчатого и котиледонного кровообращения в виде сети множественных хаотически ветвящихся анастомозирующих сосудов) показана госпитализация в стационар III–IV уровня с плановым родоразрешением после 37 недель.

СПИСОК ПУБЛИКАЦИЙ СОИСКАТЕЛЯ УЧЁНОЙ СТЕПЕНИ

Монографии

1. Фомина, М. П. Ультразвуковая диагностика в оценке состояния плода при плацентарных нарушениях и тактика ведения беременности : монография / М. П. Фомина, Т. С. Дивакова. – Витебск : ВГМУ, 2016. – 369 с.

Статьи в научных журналах

2. Фомина, М. П. Течение беременности и её исходы у женщин с высоким риском тромбообразования / М. П. Фомина, Т. С. Дивакова // Репродуктивное здоровье в Беларуси. – 2009. - № 5 (05). – С. 52–57.

3. Дивакова, Т. С. Реабилитация репродуктивной функции при эндохирургическом лечении больных с эндометриозом и трубно-перитонеальным бесплодием / Т. С. Дивакова, Л. Н. Елисеенко, М. П. Фомина // Репродуктивное здоровье в Беларуси. – 2011. – № 4 (16). – С. 122–127.

4. Фомина, М. П. Сравнительная характеристика плацентарного кровотока и морфометрических параметров тромбоцитов у беременных с инфекционными и невоспалительными факторами преждевременных родов / М. П. Фомина, Т. С. Дивакова // Охрана материнства и детства. – 2011. – № 1 (17). – С. 31–34.

5. Фомина, М. П. Особенности плацентарного ангиогенеза при синдроме задержки роста плода у беременных женщин / М. П. Фомина // Репродуктивное здоровье. Восточная Европа. – 2012. – № 5 (23). – С. 459–463.

6. Фомина, М. П. Особенности плацентарного кровотока при плацентитах / М. П. Фомина // Вестник ВГМУ. – 2012. – Т. 11, № 2. – С. 85–90.

7. Особенности цитокинового статуса околоплодных вод и пуповинной крови при синдроме задержки роста плода / М. П. Фомина, Т. С. Дивакова, Ж. В. Хотетовская, Е. Г. Леонович // Вестник РУДН. Серия Медицина. – 2012. – № 5. – С. 69–76.

8. Дивакова, Т. С. Роль дидрогестерона в профилактике неблагоприятных исходов беременности / Т. С. Дивакова, М. П. Фомина, Е. И. Лобан // Репродуктивное здоровье. Восточная Европа.– 2012. – № 5 (23). – С. 286–290.

9. Фомина, М. П. Синдром задержки роста плода у беременных / М. П. Фомина, Т.С. Дивакова // Здоровоохранение. – 2012. – № 10. – С. 4–8.

10. Фомина, М. П. Тромбоцитарные индексы у беременных женщин при нарушении роста плода / М. П. Фомина, Л. Д. Ржеусская, А. К. Семенюк // Репродуктивное здоровье. Восточная Европа.– 2012. - № 5 (23). – С. 463–467.

11. Фомина, М. П. Цитокиновый статус околоплодных вод и пуповинной крови при рождении маловесных детей / М. П. Фомина // Медицинские новости. – 2012. – № 8 (215). – С. 77–80.

12. Фомина, М. П. 3D доплерометрия плацентарного кровотока в прогнозировании неразвивающейся беременности / М. П. Фомина // Вестник РУДН. Серия Медицина. – 2013. – № 5. – С. 44–50.
13. Фомина, М. П. 3D доплерометрия плацентарного кровотока в прогнозировании синдрома задержки роста плода / М. П. Фомина // Журн. акуш. жен. болезней. – 2013. – Т. LXII, вып. 2. – С. 160–165.
14. Фомина, М. П. Особенности объёмного плацентарного кровотока при аномальном прикреплении пуповины / М. П. Фомина // Вестник ВГМУ. – 2013. – Т. 12, № 1. – С. 56–63.
15. Осложнённое течение беременности на фоне тиреоидной дисфункции / М. П. Фомина, Т. С. Дивакова, Ж. В. Хотетовская, Г. Б. Антонычева, Е. Г. Леонович, И. А. Новицкая // Репродуктивное здоровье. Восточная Европа. – 2013. – № 6 (30). – С. 32–40.
16. Фомина, М. П. Прогностические маркёры синдрома задержки развития плода в I триместре беременности / М. П. Фомина, Т. С. Дивакова // Здоровоохранение. – 2013. – № 3. – С. 4–9.
17. Фомина, М. П. Тиреоидный статус и баланс ангиогенных факторов у беременных с синдромом задержки роста плода / М. П. Фомина, Т. С. Дивакова, Ж. В. Хотетовская // Здоровоохранение. – 2013. – № 12. – С. 10–16.
18. Famina, M. Effects of dydrogesterone on placental blood flow and pregnancy outcomes in women with threatened miscarriages / M. Famina // Giornale Italiano di Ostetricia e Ginecologia. – 2013. – Vol. XXXV, № 4. – P. 563–566.
19. Famina, M. Reduced placental vasculature at the first & second trimesters of pregnancy as a marker of placental dysfunction / M. Famina // Giornale Italiano di Ostetricia e Ginecologia. – 2013. – Vol. XXXV, № 4. – P. 567–570.
20. Фомина, М. П. Возможности 3D ультразвуковой диагностики приращения плаценты / М. П. Фомина, Т. С. Дивакова, Л. А. Рослик // Здоровоохранение. – 2014. – № 8. – С. 43–50.
21. Дивакова, Т. С. Особенности влияния дидрогестерона и ацетилсалициловой кислоты на плацентарный ангиогенез при осложнённой беременности / Т. С. Дивакова, М. П. Фомина // Медицинские новости. – 2014. – № 2 (233) – С. 67–72.
22. Фомина, М. П. Эндотелиальная дисфункция и баланс ангиогенных факторов у беременных с плацентарными нарушениями / М. П. Фомина, Т. С. Дивакова, Л. Д. Ржеусская // Медицинские новости. – 2014. – № 3 (234). – С. 63–67.
23. Нарушения маточно-плацентарной гемодинамики при преждевременных родах / М. П. Фомина, Л. Д. Ржеусская, Н. О. Катушенко, И. В. Будрицкая // Репродуктивное здоровье. Восточная Европа. – 2014. – № 3 (33). – С. 91–99.

24. Фомина, М. П. Клинико-патогенетические варианты патологического ангиогенеза и гемодинамических нарушений плаценты при внутриутробной гипоксии плода / М. П. Фомина, Т. С. Дивакова, И. В. Самсонова // *Здравоохранение*. – 2015. – № 12. – С. 2–11.

25. Famina, M. The effect of dydrogesterone on placental angiogenesis and pregnancy outcomes in women with threatened miscarriages / M. Famina // *Giornale Italiano di Ostetricia e Ginecologia*. – 2015. – Vol. XXXVII, № 4. – P. 155–158.

Статьи в сборниках научных работ

26. Фомина, М. П. Особенности васкуляризации хориона в I триместре гестации у женщин с осложнённой беременностью / М. П. Фомина, Т. С. Дивакова // *Современные перинатальные медицинские технологии в решении проблем демографической безопасности : сб. науч. тр. / редкол.: К. У. Вильчук [и др.]*. – Минск, 2011. – Вып. 4. – С. 172–175.

27. Фомина, М. П. Значение сочетанного двухмерного и трёхмерного доплеровского исследования маточно-плацентарного кровотока во втором и третьем триместре гестации для прогнозирования синдрома задержки роста плода и гестоза / М. П. Фомина, Т. С. Дивакова // *Современные перинатальные медицинские технологии в решении проблем демографической безопасности : сб. науч. тр. / редкол.: К. У. Вильчук [и др.]*. – Минск, 2012. – Вып. 5 – С. 91–96.

Материалы конференций

28. Дивакова, Т. С. Профилактика тромбоэмболических осложнений при кесаревом сечении у рожениц с варикозной болезнью вен нижних конечностей / Т. С. Дивакова, М. П. Фомина, В. И. Петухов // *Актуальные вопросы флебологии (тромбозы, тромбофлебиты, профилактика ТЭЛА) : материалы II Республ. науч.-практ. конф., Витебск, 13 июня 2008 г. / Витебский гос. мед. ун-т ; ред.: В. А. Янушко [и др.]*. – Витебск, 2008. – С. 20–22.

29. Фомина, М. П. Изменения тромбоцитарных индексов у беременных с высоким риском тромбообразования / М. П. Фомина, Т. С. Дивакова, Л. Д. Ржеуская // *Актуальные вопросы клиники, диагностики и лечения больных в многопрофильном лечебном учреждении : материалы IX Всерос. науч.-практ. конф., Санкт-Петербург, 21–22 апреля 2009 г. / Вестник Российской Военно-медицинской Академии*. – 2009. – № 1 (25), приложение (часть I). – С. 336–337.

30. Дивакова, Т. С. Влияние канефрона на течение беременности у женщин с пиелонефритом / Т. С. Дивакова, Л. Д. Ржеуская, М. П. Фомина // *Актуальные вопросы клиники, диагностики и лечения больных в многопрофильном лечебном учреждении : материалы IX Всерос. науч.-практ. конф., Санкт-*

Петербург, 21–22 апреля 2009 г. / Вестник Российской Военно-медицинской Академии. – 2009. – № 1 (25). – Приложение (часть II). – С. 612.

31. Ржеусская, Л. Д. Изменения показателей тромбоцитов при гестационном пиелонефрите в третьем триместре беременности / Л. Д. Ржеусская, М. П. Фомина, Л. А. Рослик // Достижения фундаментальной, клинической медицины и фармации : материалы 64-й юбил. науч. сессии сотрудников университета, Витебск, 26–27 марта 2009 г. / Витебский гос. мед. ун-т ; ред.: В. П. Дейкало [и др.]. – Витебск, 2009. – С. 348–350.

32. Фомина, М. П. Количественные и качественные показатели тромбоцитов при гестации с высоким тромбогенным риском / М. П. Фомина, Л. Д. Ржеусская, Е. Г. Леонович // Достижения фундаментальной, клинической медицины и фармации : материалы 64-й юбил. науч. сессии сотрудников университета, Витебск, 26–27 марта 2009 г. / Витебский гос. мед. ун-т ; ред.: В. П. Дейкало [и др.]. – Витебск, 2009. – С. 366–368.

33. Профилактика внутриутробного инфицирования плода у женщин с пиелонефритами / Л. Д. Ржеусская, Т. С. Дивакова, М. П. Фомина, А. К. Семенюк // Инфекции в акушерстве и гинекологии : материалы междунар. конф., Витебск, 21–22 октября 2009 г. / Охрана материнства и детства. – 2009. – № 2 (14). – С. 116–117.

34. Фомина, М. П. Особенности сосудисто-тромбоцитарного гемостаза и маточно-плацентарного кровотока при плацентитах / М. П. Фомина, Т. С. Дивакова // Инфекции в акушерстве и гинекологии : материалы междунар. конф., Витебск, 21–22 октября 2009 г. / Охрана материнства и детства. – 2009. – №2 (14). С. 130–131.

35. Фомина, М. П. Ведение беременных с рецидивирующими венозными тромбозами нижних конечностей / М. П. Фомина, Т. С. Дивакова // Достижения фундаментальной, клинической медицины и фармации : материалы 65-й науч. сессии сотрудников университета, Витебск, 24–25 марта 2010 г. / Витебский гос. мед. ун-т ; ред.: В. П. Дейкало [и др.]. – Витебск, 2010. – С. 342–344.

36. Критерии риска реализации послеродового эндометрита при воспалительных изменениях последа / Л. Д. Ржеусская, М. П. Фомина, И. М. Пасах, С. А. Гневко // Достижения фундаментальной, клинической медицины и фармации : материалы 65-й науч. сессии сотрудников университета, Витебск, 24–25 марта 2010 г. / Витебский гос. мед. ун-т ; ред.: В. П. Дейкало [и др.]. – Витебск, 2010. – С. 331–332.

37. Фомина, М. П. Роль хламидийной инфекции в формировании плацентарной недостаточности / М. П. Фомина, С. А. Прокурат // Актуальные вопросы диагностики и лечения социально значимых дерматозов и инфекций, передаваемых половым путём : материалы междунар. науч.-практ. конф.,

Витебск, 16–17 сентября 2010 г. / Витебский гос. мед. ун-т ; ред.: В. П. Адашкевича [и др.]. – Витебск, 2010. – С. 209–212.

38. Дивакова, Т. С. Ранняя диагностика плацентарной недостаточности у беременных с низкой плацентацией / Т. С. Дивакова, М. П. Фомина, Е. И. Лобан // Современные перинатальные медицинские технологии в решении проблем демографической безопасности : сб. науч. тр. и матер. междунар. науч. симп. и науч.-практ. конф., Минск, 24–25 ноября 2010 г. / редкол.: К. У. Вильчук [и др.]. – Минск, 2010. – С. 51–56.

39. Фомина, М. П. Прогностическая значимость плацентарной васкуляризации у беременных при низкой плацентации / М. П. Фомина, Т. С. Дивакова // Достижения фундаментальной, клинической медицины и фармации : материалы 66-й науч. сессии сотрудников университета, Витебск, 27–28 января 2011 г. / Витебский гос. мед. ун-т ; ред.: В. П. Дейкало [и др.]. – Витебск, 2011. – С. 203–204.

40. Фомина, М. П. Особенности морфометрических параметров тромбоцитов и плазменного гемостаза у беременных с инфекционными и неинфекционными факторами преждевременных родов / М. П. Фомина, Л. Д. Ржеусская, А. К. Семенюк // Достижения фундаментальной, клинической медицины и фармации : материалы 66-й науч. сессии сотрудников университета, Витебск, 27–28 января 2011 г. / Витебский гос. мед. ун-т ; ред.: В. П. Дейкало [и др.]. – Витебск, 2011. – С. 205–206.

41. Фомина, М. П. Особенности плацентарной васкуляризации при гестозе / М. П. Фомина // Мать и дитя : материалы XII Всерос. Науч. форума, Москва, 27–30 сент. 2011 г. / МЕДИ Экспо ; ред.: Г.Т. Сухих [и др.]. – М., 2011. – С. 223.

42. Фомина, М. П. Оценка состояния фетоплацентарного комплекса при угрожающих преждевременных родах / М. П. Фомина, Н. О. Катушенко, Л. В. Амосенко // Достижения фундаментальной, клинической медицины и фармации : материалы 67-й науч. сессии сотрудников университета, Витебск, 2–3 февраля 2012 г. / Витебский гос. мед. ун-т ; ред.: В. П. Дейкало [и др.]. – Витебск, 2012. – С. 172–173.

43. Фомина, М. П. Особенности преморбидного фона у беременных с задержкой роста плода / М. П. Фомина // Актуальные вопросы современной медицины и фармации : материалы 64-й итоговой науч.-практ. конф. студентов и молодых учёных, Витебск, 17–18 апреля 2012 г. / Витебский гос. мед. ун-т ; ред.: С. А. Сушков [и др.]. – Витебск : ВГМУ, 2012. – С. 510–511.

44. Фомина, М. П. Особенности морфологии последа у первородящих женщин / М. П. Фомина // Мать и дитя : материалы XIII Всерос. науч. форума, Москва, 25–28 сентября 2012 г. / МЕДИ Экспо ; ред.: Г.Т. Сухих [и др.]. – М., 2012. – С. 199–200.

45. Фетоплацентарная недостаточность и агрегация лейкоцитарно-тромбоцитарной суспензии, деформируемость эритроцитов у беременных с артериальной гипертензией / И. Н. Детковская, И. В. Козловский, М. П. Фомина, О. М. Селезнева // Микроциркуляция в кардиологии и клинике внутренних болезней : материалы республ. науч.-практ. конф. с междунар. участием, Витебск, 23 ноября 2012 г. / Витебский гос. мед. ун-т ; ред.: В. П. Дейкало [и др.]. – Витебск, 2012. – С. 60–62.

46. Фомина, М. П. Плацентарный кровоток и микрореология материнских эритроцитов при гестозе и синдроме задержки роста плода / М. П. Фомина, Ж. В. Хотетовская // Микроциркуляция в кардиологии и клинике внутренних болезней : материалы республ. науч.-практ. конф. с междунар. участием, Витебск, 23 ноября 2012 г. / Витебский гос. мед. ун-т ; ред.: В. П. Дейкало [и др.]. – Витебск, 2012. – С. 195–197.

47. Фомина, М. П. Структурно-функциональные свойства тромбоцитов у беременных при синдроме задержки роста плода / М. П. Фомина // Микроциркуляция в кардиологии и клинике внутренних болезней : материалы республ. науч.-практ. конф. с междунар. участием, Витебск, 23 ноября 2012 г. / Витебский гос. мед. ун-т ; ред.: В. П. Дейкало [и др.]. – Витебск, 2012. – С. 193–195.

48. Фомина, М. П. Функциональное состояние эндотелия у пациенток с синдромом задержки роста плода в III триместре беременности / М. П. Фомина, Т. С. Дивакова, Л. Д. Ржеусская // Достижения фундаментальной, клинической медицины и фармации : материалы 68-й науч. сессии сотрудников университета, Витебск, 31 января – 1 февраля 2013 г. / Витебский гос. мед. ун-т ; ред.: В. П. Дейкало [и др.]. – Витебск, 2013. – С. 171–172.

49. Фомина, М. П. Гемодинамические и биохимические предикторы плацентарной дисфункции / М. П. Фомина, Ж. В. Хотетовская // Достижения фундаментальной, клинической медицины и фармации : материалы 68-й науч. сессии сотрудников университета, Витебск, 31 января – 1 февраля 2013 г. / Витебский гос. мед. ун-т ; ред.: В. П. Дейкало [и др.]. – Витебск, 2013. – С. 173–174.

50. Фомина, М. П. Проблемные аспекты диагностики истмико-цервикальной недостаточности / М. П. Фомина, А. В. Касьмина // Актуальные вопросы современной медицины и фармации : материалы 65-й итоговой науч.-практ. конф. студентов и молодых учёных, Витебск, 24–25 апреля 2013 г. / Витебский гос. мед. ун-т ; ред.: С. А. Сушков [и др.]. – Витебск : ВГМУ, 2013. – С. 618–619.

51. Фомина, М. П. Возможности антенатальной диагностики синдрома задержки роста плода и конституционально маловесных плодов на основе определения уровня плацентарного фактора роста в сыворотке крови / М. П. Фомина // Дискуссионные вопросы современного акушерства :

материалы II Национального конгресса, Санкт-Петербург, 16–18 июня 2013 г. / Журнал акушерства и жен. болезней. – 2013. – Т. LXII, спецвыпуск. – С. 82–83.

52. Фомина, М. П. Структурная патология матки как фактор преждевременных родов / М. П. Фомина, Л. Д. Ржеусская // Достижения фундаментальной, клинической медицины и фармации : материалы 69-й науч. сессии сотрудников университета, Витебск, 29–30 января 2014 г. / Витебский гос. мед. ун-т ; ред.: В. П. Дейкало [и др.]. – Витебск, 2014. – С. 179–180.

53. Фомина, М. П. Функциональное состояние эндотелия и экспрессия факторов роста при формировании плацентарной недостаточности / М. П. Фомина, Ж. В. Хотетовская // Дисфункция эндотелия: экспериментальные и клинические исследования : материалы VIII междунар. науч.-практ. конф., посвящ. памяти проф. А. П. Солодкова, Витебск, 23 мая 2014 г. / Витебский гос. ун-т ; редкол.: И. М. Прищепа (гл. ред.) [и др.]. – Витебск : ВГУ им. П. М. Машерова, 2014. – С. 227–229.

54. Тактика ведения беременных с тромбозом глубоких вен в системе нижней полой вены / С. А. Сушков, Ю. С. Небылицын, Т. С. Дивакова, М. П. Фомина // Материалы X юбилейной науч.-практ. конф. Ассоциации флебологов России, Нижний Новгород, 29–31 мая 2014 г. / Флебология. – 2014. – Т. 8, № 2, вып. 2. – С. т99.

55. Диагностика врастания плаценты во время беременности / М. П. Фомина, Т. С. Дивакова, Л. Д. Ржеусская, А. К. Семенюк, В. И. Харлёнок // Достижения фундаментальной, клинической медицины и фармации : материалы 70-й науч. сессии сотрудников университета, Витебск, 28–29 января 2015 г. / Витебский гос. мед. ун-т ; ред.: В. П. Дейкало [и др.]. – Витебск, 2015. – С. 161–162.

56. Фомина, М. П. Изменения ангиогенеза и гемодинамики в плаценте при невынашивании беременности / М. П. Фомина // Дискуссионные вопросы современного акушерства : материалы III Национального конгресса, Санкт-Петербург, 28–30 мая 2015 г. / Журнал акушерства и жен. болезней. – 2015. – Т. LXIV, спецвыпуск.– С. 102–103.

57. Фомина, М. П. Возможности медикаментозного влияния на плацентарный ангиогенез при осложнённой беременности / М. П. Фомина, Т. С. Дивакова, Л. Д. Ржеусская // Достижения фундаментальной, клинической медицины и фармации : материалы 71-й науч. сессии сотрудников университета, Витебск, 27–28 января 2016 г. / Витебский гос. мед. ун-т ; ред.: А. Т. Щастный [и др.]. – Витебск, 2016. – С. 213.

58. Ведение тромбоза глубоких вен у беременных / С. А. Сушков, Т. С. Дивакова, Ю. С. Небылицын, М. П. Фомина, Н. В. Ридлевич // Достижения фундаментальной, клинической медицины и фармации : материалы 71-й науч. сессии сотрудников университета, Витебск, 27–28 января

2016 г. / Витебский гос. мед. ун-т ; ред.: А. Т. Щастный [и др.]. – Витебск, 2016. – С. 30–31.

Тезисы докладов

59. Лечение флеботромбозов у беременных женщин / Т. С. Дивакова, Р. В. Небедухина, В. И. Петухов, Б. Н. Алиев, М. П. Фомина // VI конференция Ассоциации флебологов России : тез. докл., Москва, 23–25 мая 2006 г. / *Phlebolympology*. – 2006. – Специальный выпуск. – С. 57.

60. Фомина, М. П. Плацентарная васкуляризация как предиктор внутриутробного состояния плода при предлежании плаценты / М. П. Фомина // VI съезд Российской ассоциации специалистов ультразвуковой диагностики в медицине : тез. докл., Москва, 18–21 октября 2011 г. / *Ультразвуковая и функциональная диагностика*. – 2011. – № 4, вып. 88, часть I. – С. 78.

61. Famina, M. P. Assessment of placental vascularization using 3D power Doppler ultrasound in the determining the cause of intrauterine growth restriction / M. P. Famina // *First International Conference on Fetal Growth : programme and Abstracts*, Birmingham, UK, 12–15 September 2012, www.fetalgrowth.org. – P. 22.

62. Famina, M. Effects of dydrogesterone on placental blood flow and pregnancy outcomes in women with threatened miscarriages [Electronic resource] / M. Famina // *Abstracts of 10 Congress of the European Society of Gynecology, Square-Brussels Meeting Centre*, 18–21 September 2013. – 1 electr. opt. disc (CD-ROM).

63. Famina, M. Reduced placental vasculature at the first & second trimesters of pregnancy as a marker of placental dysfunction [Electronic resource] / M. Famina // *Abstracts of 10 Congress of the European Society of Gynecology, Square-Brussels Meeting Centre*, 18–21 September 2013. – 1 electr. opt. disc (CD-ROM).

64. Famina, M. Placental vascularization using 3D power Doppler and circulating angiogenic factors in women with threatened miscarriages / M. Famina // *From Puberty to Menopause : abstracts of the 9th Athens Congress on Women's Health and Disease*, Athens, Greece, 28–30 August 2014, www.womenshealth2014.com. – P. 54.

65. Famina, M. The effect of dydrogesterone on placental angiogenesis and pregnancy outcomes in women with threatened miscarriages [Electronic resource] / M. Famina // *Abstracts of 11 Congress of the European Society of Gynecology, Prague Congress Centre*, 21–24 October 2015. – 1 electr. opt. disc (CD-ROM).

Инструкции по применению

66. Метод диагностики плацентарных нарушений в первом и втором триместре беременности по данным 3D доплерометрии № 010-0213 : утв. М-вом здравоохранения Респ. Беларусь 05.04.2013 / М. П. Фомина, Т. С. Дивакова; разработчик Витебский гос. мед. ун-т. – Витебск, 2013. – 8 с.

67. Метод терапии плацентарных нарушений в первом и втором триместрах беременности № 120-1013 : утв. М-вом здравоохранения Респ. Беларусь 27.12.2013 / М. П. Фомина, Т. С. Дивакова; разработчик Витебский гос. мед. ун-т. – Витебск, 2013. – 9 с.

68. Метод ультразвуковой диагностики приращения плаценты во время беременности № 026-0314 : утв. М-вом здравоохранения Респ. Беларусь 06.06.2014 / Т. С. Дивакова, М. П. Фомина, Е. Г. Леонович, Л. А. Рослик, О. Л. Платонова; разработчик Витебский гос. мед. ун-т. – Витебск, 2014. – 9 с.

Патенты

69. Способ прогнозирования риска осложнённого течения беременности и родов : пат. 19746 Респ. Беларусь : МПК А61В8/00 (2006.01) / М. П. Фомина, Т. С. Дивакова ; дата публ.: 30.12.2015.

70. Способ прогнозирования высокого риска самопроизвольного аборта : пат. 20050 Респ. Беларусь : МПК А61В8/06 / М. П. Фомина, Т. С. Дивакова ; дата публ.: 30.04.2016.

Другие публикации

71. Фомина, М. П. Профилактика тромбоэмболических осложнений у рожениц с варикозной болезнью вен нижних конечностей при умеренной и высокой степени риска / М. П. Фомина, Т. С. Дивакова // Рецепт. – 2008. – Спецвыпуск к 100-летию со дня рождения Л. С. Персианинова. – С. 216–217.

72. Дивакова, Т. С. Гепарины и осложнённая беременность : пособие для врачей / Т. С. Дивакова, М. П. Фомина. – Минск : Ковчег, 2010. – 32 с.

73. Фомина, М. П. Состояние плазменного гемостаза и морфометрических параметров тромбоцитов при плацентарной недостаточности / М. П. Фомина, Т. С. Дивакова // Охрана материнства и детства. – 2011. - № 2 (18). – С. 104–106.

74. Дивакова, Т. С. Клинико-диагностические параллели оценки васкуляризации хориона в I триместре гестации и рождения маловесных детей / Т. С. Дивакова, М. П. Фомина, Н. И. Харкевич // БГМУ: 90 лет в авангарде медицинской науки и практики : сб. науч. тр. / Белорус. гос. мед. ун-т ; редкол.: А. В. Сикорский [и др.]. – Минск, 2011. – Т. 2. – С. 10.

75. Ржеусская, Л. Д. Особенности выбора метода родоразрешения при преждевременных родах / Л. Д. Ржеусская, М. П. Фомина, Л. В. Амосенко // БГМУ: 90 лет в авангарде медицинской науки и практики : сб. науч. тр. / Белорус. гос. мед. ун-т ; редкол.: А. В. Сикорский [и др.]. – Минск, 2011. – Т. 2. – С. 18.

Фаміна Марына Пятроўна

**Унутрывантробная гіпаксія і недастатковы рост плода,
асацыяваныя з плацэнтарнымі парушэннямі**

Ключавыя словы: унутрывантробная гіпаксія, затрымка росту плода, прырашчэнне плацэнты, плацэнтарны ангіягенез, маткава-плацэнтарны крывацёк, трамбацытарна-плазменны гемастаз, эндатэліяльная дысфункцыя.

Мэта даследавання: распрацаваць сістэму дыягностыкі, лячэння, вядзення цяжарных жанчын з плацэнтарнымі парушэннямі пры ўнутрывантробнай гіпаксіі і недастатковым росце плода на аснове вызначэння тыпаў маткава-плацэнтарнага кровазабеспячэння, патагенетычных варыянтаў плацэнтарнага ангіягенеза, фетальна-амніятачнай экспрэсіі цытакінаў, механізмаў трамбацытарна-эндатэліяльнага ўзаемадзеяння.

Метады даследавання: клінічныя, інструментальныя, лабараторныя, марфалагічныя, статыстычныя.

Атрыманыя вынікі і іх навізна. Вызначаны клініка-патагенетычныя варыянты гіпаксіі плода (гіпаксічны з затрымкай росту плода, гіпераксічны з затрымкай росту плода, унутрывантробная гіпаксія без парушэння росту плода), якія характарызуюцца анамальным плацэнтагенезам, ангіягенным дысбалансам, змененымі 2D/3D доплераметрычнымі параметрамі кровазабеспячэння маткава-плацэнтарнай вобласці, трохфазным парушэннем фетальнага кровазвароту (прэцэнтралізацыя, цэнтралізацыя, дэцэнтралізацыя). Вызначаны парогавыя значэнні індэкса васкулярызацыі плацэнты па даных 3D энергетычнай доплераметрыі ў I–II трыместрах (12,4–32,0%), перавышэнне якіх звязана з высокай рызыкай прырашчэння плацэнты, нізкія значэнні – з прагнозам замершай цяжарнасці і затрымкі росту плода. Вызначаны крытэрыі фетальнага маніторынгу і тактыка родаў у залежнасці ад варыянта гіпаксіі плода і фазы парушэння фетальнага кровазвароту. Прапанаваны метады тэрапіі плацэнтарных парушэнняў на аснове прымянення дыдрагестэру і ацэтылсаліцылавай кіслаты ў I–II трыместрах, пралангаванага прызначэння нізкамалекулярных гепарынаў у II–III трыместрах, які забяспечвае зніжэнне рызыкі прээклампсіі і затрымкі росту плода ў 5–6 разоў, перынатальнай гіпаксічна-ішэмічнай энцэфалапатыі ў 4 разы, асфіксіі нованароджаных у 7 разоў, датэрміновых апэратыўных родаў у 3–3,5 разы.

Галіна прымянення: акушэрства і гінекалогія.

РЕЗЮМЕ

Фомина Марина Петровна

Внутриутробная гипоксия и недостаточный рост плода, ассоциированные с плацентарными нарушениями

Ключевые слова: внутриутробная гипоксия, задержка роста плода, приращение плаценты, плацентарный ангиогенез, маточно-плацентарный кровоток, тромбоцитарно-плазменный гемостаз, эндотелиальная дисфункция.

Цель исследования: разработать систему диагностики, лечения, ведения беременных с плацентарными нарушениями при внутриутробной гипоксии и недостаточном росте плода на основе определения типов маточно-плацентарного кровоснабжения, патогенетических вариантов плацентарного ангиогенеза, фетально-амниотической экспрессии цитокинов, механизмов тромбоцитарно-эндотелиального взаимодействия.

Методы исследования: клинические, инструментальные, лабораторные, морфологические, статистические.

Полученные результаты и их новизна. Определены клинко-патогенетические варианты гипоксии плода (гипоксический с задержкой роста плода, гипероксический с задержкой роста плода, внутриутробная гипоксия без нарушения роста плода), характеризующиеся аномальным плацентогенезом, ангиогенным дисбалансом, изменёнными 2D/3D доплерометрическими параметрами кровоснабжения маточно-плацентарной области, трёхфазным нарушением фетального кровообращения (прецентрализация, централизация, децентрализация). Определены пороговые значения индекса васкуляризации плаценты по данным 3D энергетической доплерометрии в I–II триместрах (12,4–32,0%), превышение которых связано с высоким риском приращения плаценты, низкие значения – с прогнозом неразвивающейся беременности и задержки роста плода. Определены критерии фетального мониторинга и тактика родоразрешения в зависимости от варианта гипоксии плода и фазы нарушения фетального кровообращения. Предложен метод терапии плацентарных нарушений на основе применения дидрогестерона и ацетилсалициловой кислоты в I–II триместрах, пролонгированного назначения низкомолекулярных гепаринов во II–III триместрах, обеспечивающий снижение риска преэклампсии и задержки роста плода в 5–6 раз, перинатальной гипоксически-ишемической энцефалопатии в 4 раза, асфиксии новорождённых в 7 раз, досрочного оперативного родоразрешения в 3–3,5 раза.

Область применения: акушерство и гинекология.

SUMMARY

Famina Maryna Piatrovna
**Intrauterine hypoxia and fetal growth restriction associated
with placental disorders**

Keywords: intrauterine hypoxia, fetal growth restriction, placenta accreta, placental angiogenesis, uteroplacental blood flow, platelet and plasma hemostasis, endothelial dysfunction.

Purpose of the research: to develop a system of diagnosis, treatment and management of pregnant women with placental disorders in cases of intrauterine hypoxia and fetal growth restriction based on the detection of types of uteroplacental blood supply, pathogenic variants of placental angiogenesis, fetal-amniotic cytokines expression and mechanisms of platelet-endothelial interaction.

Methods of the research: clinical, instrumental, laboratory, morphological and statistic.

Obtained results and their novelty. Pathogenic variants of fetal hypoxia were identified (hypoxic variant of fetal growth restriction, hyperoxic variant of fetal growth restriction, intrauterine hypoxia without growth restriction) which are characterized by abnormal angiogenesis, angiogenic imbalance, pathological changes of 2D/3D Doppler in the uteroplacental area, three-step disorder of the fetal blood circulation (precentralization, centralization and decentralization). Threshold values of placental vasculature index by 3D Power Doppler at the I–II trimesters (12,4–32,0%) were defined, excess of which are associated with high risk of placenta accreta, low values predict missed pregnancy and fetal growth restriction. Fetal monitoring criteria and delivery tactics are defined and they depend on fetal hypoxia variant and step of disorders of fetal blood circulation. The method of placental disorders therapy based on dydrogesterone and acetylsalicylic acid use at the I–II trimesters and prolonged administration of low-molecular heparins at the II–III trimesters providing 5–6-fold decrease in risk of preeclampsia and fetal growth restriction, 4-fold reduction of perinatal hypoxemic-ischemic encephalopathy, 7-fold decline of newborns asphyxia and 3–3,5-fold decrease of early cesarean section delivery.

Area of application: obstetrics and gynecology.

Подписано в печать 19.10.16. Формат 60×84/16. Бумага писчая «Снегурочка».
Ризография. Гарнитура «Times».
Усл. печ. л. 2,56. Уч.-изд. л. 2.86. Тираж 60 экз. Заказ 675.

Издатель и полиграфическое исполнение: учреждение образования
«Белорусский государственный медицинский университет».
Свидетельство о государственной регистрации издателя, изготовителя,
распространителя печатных изданий № 1/187 от 18.02.2014.
Ул. Ленинградская, 6, 220006, Минск.