

## РИЗАРТРОЗ КИСТИ

УО «Белорусский государственный медицинский институт»,  
УЗ «6-я городская клиническая больница г. Минска»

---

*Ризартроз кисти (артроз первого запястно-пястного сустава, артроз седловидного сустава, артроз трапецио-пястного сустава) встречается довольно часто и приводит к потере трудоспособности и ограничению функции кисти. Нередко артроз первого запястно-пястного сустава протекает на первичных стадиях без симптомов. Данное заболевание чаще встречается у женщин, в особенности в период постменопаузы. При лечении данной патологии первоначально используются консервативную терапию. При неэффективности терапевтических методов лечения пациентам показано хирургическое лечение. Выбор оперативного вмешательства зависит от стадии заболевания.*

*В статье представлена информация о частоте встречаемости артроза 1 запястно-пястного сустава, клинической картине, дифференциальной диагностики. Описаны рентгенологические стадии заболевания. Приведен пример комплексной консервативной терапии. Оценена возможность внутрисуставного введения глюкокортикостероидов. Показан выбор оперативного вмешательства зависит от стадии заболевания.*

**Ключевые слова:** ризартроз, артроз первого запястно-пястного сустава, артроз седловидного сустава, артроз трапецио-пястного сустава.

**D. I. Mikhalkievich**

### **RHIZARTHROSIS OF THE HAND**

*Rhizarthrosis (carpometacarpal osteoarthritis, saddle joint arthrosis, trapeziometacarpal arthrosis) is a quite common case in patients and leads to the loss of working ability and restriction of hand functionality. Frequently the initial stages of carpometacarpal osteoarthritis develop without symptoms. This dysfunction is more frequent in women, especially, after menopause. Initially conservative therapy is used to manage this condition. In case of inefficiency surgical treatment is indicated for the patients. The choice of surgical intervention depends on the stage of the disease.*

*The article describes the incidence of carpometacarpal osteoarthritis 1, clinical presentation, differential diagnostics, radiographic stages of the disease. An example of the complex conservative therapy is given. The assessment of the option of intra-articular injection of glucocorticosteroids is provided. The selection of indicated surgical intervention is also described.*

**Keywords:** rhizarthrosis, carpometacarpal osteoarthritis, saddle joint arthrosis, trapeziometacarpal arthrosis.

---

Артрозы первого запястно-пястного сустава занимают значительное место среди других проблем в травматологии и ортопедии, а при заболеваниях кисти встречается в 5% случаев. Даже в международной классификации болезней артроз основания первого пальца выделен в отдельную группу (M18), наряду с остеоартрозом коленного и тазобедренного суставов (наиболее часто встречаемых). Для артроза первого запястно-пястного сустава используется специальный термин – ризартроз (заболевание в основании первого пальца, сопровождающееся болевым синдромом).

В большинстве случаев пациентам с ризартрозом помочь консервативными методами лечения можно только на ранней стадии заболевания, однако, высокая функциональная активность этого сустава в дальнейшем приводит к прогрессированию заболевания и хирургическое вмешательство становится необходимо.

В современной литературе существуют различные мнения по поводу хирургической тактики лечения пациентов с различными формами артроза первого запястно-пястного сустава, что подчеркивает нерешенность и актуальность данной проблемы, требующей дальнейших научных изысканий.

### Эпидемиология

В 90% случаев ризартрозом страдают женщины в возрасте старше 40–45 лет [4], а также пациенты разных возрастных групп, у которых были вывихи и перелома-вывихи первой пястной кости, наблюдалась нестабильность связочного аппарата седловидного (первого запястно-пястного) сустава [12, 29, 30, 42].

### Клиническая картина

Чаще данное заболевание проявляется болью в области основания 1 пальца, которая усиливается после таких действий, как поворот ключа в двери, удерживание чашки чая, открывание банки. При прогрессировании заболевания пациенты роняют предметы, взятые пораженной рукой [28].

Еще одна группа пациентов, страдающих посттравматическим артрозом первого запястно-пястного сустава, это лица имеющие в анамнезе внутрисуставные переломы основания 1 пальца (перелома-вывих Беннетта и перелом Роланда) [44].

У некоторых пациентов, с уже развившимся артрозом первого запястно-пястного сустава, заболевание протекает бессимптомно и лишь после незначительной травмы у них появляются продолжительные боли в области основания 1 пальца [4, 12].

При осмотре кисти определяется деформация в области основания первого луча виде выступа; ограничение движений нехарактерно при артрозе седловидного сустава, но у некоторых пациентов может присутствовать сгибательно-приводящая контрактура. При пальпации области 1 пястно-фалангового сустава появляется боль, которая усиливается при давлении по оси 1 пястной кости. Если при пальпации нет четкого болевого синдрома, можно провести провокационные тесты.

Выделяют два провокационных теста: первый – давление по оси 1 пальца с ротацией относительно кости трапеции, этот ротационный тест в англоязычной литературе имеет название «grind test»; второй – тест обратный ротации или «reverse grind test», когда давлением на основание 1 пястной кости с целью устранения её подвывиха и ротацией первого пальца – появление боли или крепитации позволяет заподозрить артроз первого запястно-пястного сустава [28].

Дифференциальная диагностика артроза первого запястного сустава проводится с такими заболеваниями кисти, как болезнь де Кервена, стенозирующий лигаментит сухожилия длинного сгибателя 1 пальца, артроз лучезапястного сустава, возможный перелом или ложный сустав ладьевидной кости. Для стенозирующего лигаментита характерен симптом «щелкающего пальца»; болезнь де Кервена проявляется болями в области шиловидного отростка лучевой кости, боль при пальпации по ходу первого канала сухожилий разгибателей, положительный симптом Финкельштейна; для артроза лучезапястного сустава – боль при ульнарной или лучевой девиации фиксированных суставов 1 луча кисти. Для перелома или ложного сустава ладьевидной кости: в анамнезе наличие травмы, боль при пальпации в области «анатомической табакерки», болезненная нагрузка по оси первого пальца в проекции ладьевидной кости, а также болевой синдром лучевой и тыльной девиации кисти [40]. Рентгенографическое исследование дополняет клиническую картину.

### Рентгенографическое исследование

В общедоступной медицинской литературе выделяют 3 стадии рентгенологической картины артроза.

Для первой стадии артроза первого запястно-пястного сустава характерно: субхондральный склероз суставных поверхностей кости трапеции и первой пястной кости, суставная щель сужена или расширена при наличии синовита в суставе. Вторая стадия – суставная щель резко сужена, субхондральный склероз, остеофиты и нередко в полости сустава определяется свободное костно-хрящевое тело. Третья – резкое или полное отсутствие суставной щели, тяжелый субхондральный склероз, свободные костно-хрящевые тела или остеофиты, подвывих первой пястной кости.

Американские и европейские хирурги кисти чаще используют классификацию по Eaton и Glickel [14], которая основана на оценке рентгенограммы запястно-пястного сустава в строго боковой проекции, выполняемой для определения тяжести заболевания (таблица). Эта классификация служит ориентиром для выбора метода лечения. Классификация по Eaton и Glickel учитывает морфологические изменения не только трапецио-пястного сустава, но и ладьевидно-трапецевидного сустава. Она позволяет, для выбора оптимального метода лечения, выделить пациентов с изолированным артрозом трапецио-пястного сустава и пациентов с артрозом ладьевидно-трапецевидного сустава, так как это будет влиять на тактику хирургического пособия [12–14].

Таблица. Классификация артроза первого запястно-пястного сустава (Eaton и Glickel)

Стадия	Критерии
I	Нормальные контуры сустава Суставная щель расширена вследствие наличия выпота или синовита, обусловленного слабостью связочного аппарата трапецио-пястного сустава
II	Суставная щель сужена с наличием субхондрального склероза Свободные тела или остеофиты < 2 мм (рис. 1)
III	Полное отсутствие суставной щели, тяжелый субхондральный склероз Свободные тела или остеофиты > 2 мм Трапецио-ладьевидный сустав без патологии
IV	Изменения, характерные для III стадии плюс сужение суставной щели и субхондральный склероз в трапецио-ладьевидном суставе (рис. 2)

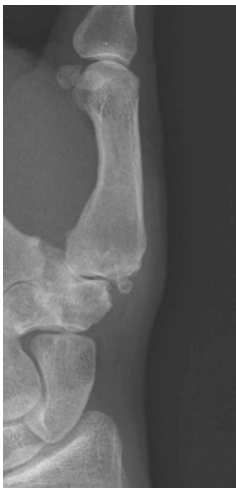

Рисунок 1. Рентгенограмма пациента со 2-й стадией заболевания (по классификации Eaton и Glickel)

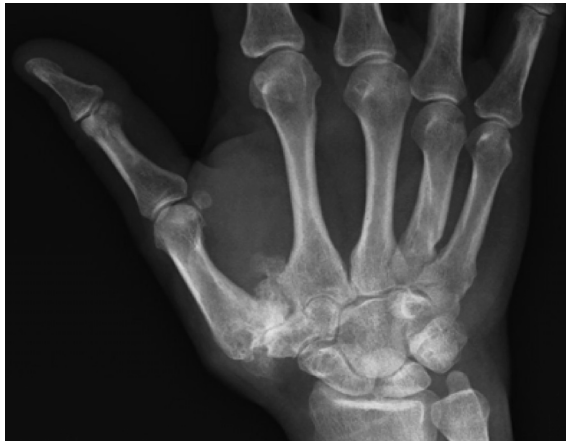


Рисунок 2. Рентгенограмма пациента с 4-й стадией заболевания (по классификации Eaton и Glickel)

Рентгенологические примеры суставных изменений при артрозе первого запястно-пястного сустава кисти:

### Консервативное лечение

Лечение артроза первого запястно-пястного сустава должно начинаться с комбинированного консервативного лечения, не зависимо от стадии процесса. Консервативное лечение включает: назначение нестероидных противовоспалительных средств, как перорально при выраженном болевом синдроме, так и местно в виде мазей [7, 34, 44].

Дополнительно к медикаментозному лечению применяют физиотерапевтическое лечение: ультразвук гидрокортизона, электрофорез лидазы, новокаина, парафино-азекиритовые аппликации.

При выраженном болевом синдроме требуется иммобилизация 1 пальца фиксирующей повязкой [28, 32, 38].

Особое значение отводится блокадам с глюкокортикостероидами [1, 11, 15, 20, 21]. Однако, анатомическое строение, а также морфологические изменения при артрозе седловидного сустава нередко не позволяют точно ввести внутрисуставно препарат, содержащий глюкокортикостероид. Параартикулярное и даже внутрисуставное введение глюкокортикостероидов приносит временное облегчение на 3–6 недель. Как отмечает ряд авторов [1, 11, 15, 20, 21], введение в трапецио-пястный сустав глюкокортикостероидов может привести к осложнениям (липоидному некрозу, депигментации, невриту ветвей лучевого нерва и т. д.)

### Хирургическое лечение

Выбор способа оперативного лечения артроза первого запястно-пястного сустава зависит от стадии выраженности процесса. На 1 стадии заболевания, когда имеется нестабильность капсуло-связочного аппарата седловидного сустава, выполняется оперативное вмешательство по стабилизации 1 пястной кости в «седле» кости трапеции, за счет тено-капсулодеза сустава или пластики капсулы и связок сустава с использованием сухожилия длинной ладонной мышцы, порции сухожилия длинного лучевого разгибателя или сгибателя, а также, возможно, и артродеза трапецио-пястного сустава. По данным научных работ в 60–80% случаях удается достичь хороший и отличный результат [12, 13, 23, 24, 42].

Эндопротезирование показано пациентам с изолированным артрозом первого запястно-пястного сустава 2–3 стадии, когда нет разрушения кости трапеции, суставные поверхности ладьевидно-трапецевидного и трапецио-трапецевидного сочленений не изменены. Используются различные виды и модификации протезов [8] с целью стабилизации 1 пястной кости в оси 1 луча, коррекции деформации седловидного сустава и получения функциональной амплитуды движений для 1 пальца. Однако, ряд хирургов [8, 10]

## □ Обзоры и лекции

сообщают о высокой частоте нестабильности и миграции компонентов эндопротеза.

В случаях артроза 3–4 стадии, когда заболеванием поражен не только седловидный, но и ладьевидно-трапецевидный сустав [22, 35, 45], на сегодняшний день, в хирургии кисти предлагается лечение ризартроза путем удаления кости трапеции с применением артропластики [18, 36].

Удаление кости трапеции впервые было предложено Gervis в 1949 году [18]. Выполнение данной операции получило широкое распространение при лечении ризартроза на протяжении нескольких последующих десятилетий. Многие хирурги отмечали положительный эффект от проведенных таким образом хирургических вмешательств в раннем послеоперационном периоде, связанный с купированием болевого синдрома [2, 17, 36]. Но данная методика имела свои недостатки, обусловленные уменьшением функциональной активности кисти, вследствие неизбежного укорочения первого луча [7, 12]. Помимо этого, ее применение приводило к возникновению подвывиха в сформированном неосуставе между основанием I пястной кости и ладьевидной костью. В отдаленной перспективе, в ряде случаев, развивался остеоартрит сформированного неосустава, сопровождающийся стойким болевым синдромом. Некоторые авторы отмечают [3, 9, 39], что решить эту проблему позволяет силиконовый имплантат или интерпозиционная артропластика.

Авторы, применяющие силиконовые имплантаты [5, 33], при оценке долгосрочных результатов отмечают, что кроме возможной дислокации (подвывиха) имплантата происходит его износ, с образованием мелких силиконовых частиц, проводящих к развитию синовиита.

Поэтому использование силиконовых имплантатов чаще применяют у пациентов с ревматоидным артритом и пожилых пациентов с низкими требованиями к функции сустава [19]. Проведение интерпозиционной артропластики, когда выполняется трапециозэктомия и в область свободного пространства внедряется (рис. 3, в) в свернутое в клубок сухожилие (чаще сухожилие длинной ладонной мышцы или сухожилие длинного лучевого разгибателя) [3, 9, 16], не всегда позволяет сохранить длину первого луча, так как происходит проседание I пястной кости в области интерпонированного трансплантата, и при этом не наблюдается [26] улучшения результатов по сравнению с выполнением только трапециозэктомии (рис. 3, а).

Для решения проблемы проседания I пястной кости и сохранения силы I пальца применяется лигаментопластика (рис. 3, б) позволяющая создать опору I пястной кости и предотвратить возникновение тыльного подвывиха пястной кости [3, 6, 22, 25, 27, 31, 38, 41, 43].

Наиболее благоприятные отдаленные результаты хирургического лечения ризартроза 3–4 стадии позволяет достичь лигаментопластика сухожилием длинной отводящей мышцы I пальца по типу «гаммака» [2, 37].

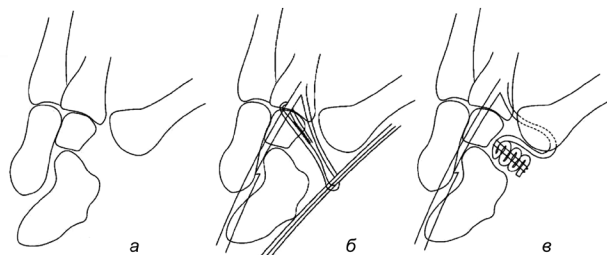


Рисунок 3. а – простая трапециозэктомия; б – подвешивающая операция по Weilby: сухожилие длинного лучевого разгибателя перекидывается через сухожилие лучевого сгибателя кисти; в – реконструкция связочного аппарата с сухожильной интерпозицией

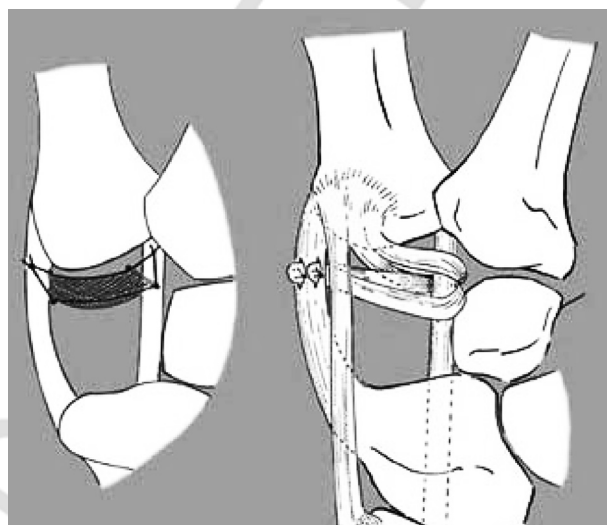


Рисунок 4. Схема артропластики путем создания «гаммака»

На рисунке 4 представлен принцип создания «подвески» с подвешиванием I пястной кости в «гаммаке», который располагается между I пястной и ладьевидной костью. Пучки сухожилия длинной отводящей мышцы I пальца неоднократно перекидываются через сухожилие лучевого сгибателя запястья и подшиваются к капсуле в области основания I пястной кости.

### Выводы

1. Артрозом первого запястно-пястного сустава кисти чаще страдают женщины старше 45 лет, клиническая картина данного заболевания проявляется в период менопаузы.

2. Заболевание на ранних стадиях протекает бессимптомно, что приводит к позднему обращению за медицинской помощью.

3. Лечение ризартроза независимо от стадии нужно начинать консервативными методами лечения.

4. При неэффективности консервативной терапии, в зависимости от стадии клинической картины применяются различные способы хирургического лечения данного заболевания.

5. При выборе способа хирургического лечения артроза I запястно-пястного сустава необходимо учитывать возраст пациента и функциональную нагрузку, которую он оказывает на данный сустав.



## Литература

1. A *randomised* controlled trial of intra-articular corticosteroid injection of the carpometacarpal joint of the thumb in osteoarthritis / G. K. Meenagh [et al.] // *Annals of the rheumatic diseases*. – 2004. – Vol. 63, № 10. – P. 1260–1263.
2. *Abductor pollicis longus* «hammock» ligamentoplasty for treatment of first carpometacarpal arthritis / C. Mathoulin [et al.] // *The Journal of hand surgery, European volume*. – 2008. – Vol. 33, № 3. – P. 292–297.
3. Amadio, P. C. Silicone spacer or tendon spacer for trapezium resection arthroplasty – comparison of results / P. C. Amadio, L. H. Millender, R. J. Smith // *The Journal of hand surgery*. – 1982. – Vol. 7, № 3. – P. 237–244.
4. Armstrong, A. L. The prevalence of degenerative arthritis of the base of the thumb in post-menopausal women / A. L. Armstrong, J. B. Hunter, T. R. Davis // *Journal of hand surgery*. – 1994. – Vol. 19, № 3. – P. 340–341.
5. Atkinson, R. E. Silicone synovitis following silicone implant arthroplasty // R. E. Atkinson, R. J. Smith // *Hand Clinics*. – 1986. – Vol. 2, № 2. – P. 291–299.
6. Atroshi, I. Extensor carpi radialis longus tendon arthroplasty in the treatment of primary trapeziometacarpal arthrosis / I. Atroshi, G. Axelsson // *The Journal of hand surgery*. – Vol. 22, № 3. – P. 419–427.
7. Basal joint osteoarthritis of the thumb: a prospective trial of steroid injection and splinting / C. S. Day [et al.] // *The Journal of hand surgery*. – 2004. – Vol. 29, № 2. – P. 247–251.
8. Chakrabarti, A. J. De la Caffiniere thumb carpometacarpal replacements. 93 cases at 6 to 16 years follow-up / A. J. Chakrabarti, A. H. Robinson, P. J. Gallagher // *Journal of hand surgery (Edinburgh, Scotland)*. – 1997. – Vol. 22, № 6. – P. 695–698.
9. Damen, A. Bilateral osteoarthritis of the trapeziometacarpal joint treated by bilateral tendon interposition arthroplasty // A. Damen, B. van der Lei, P. H. Robinson // *Journal of hand surgery (Edinburgh, Scotland)*. – 1997. – Vol. 22, № 1. – P. 96–99.
10. De la Caffiniere, J. Y. Long-term results of the total trapezio-metacarpal prosthesis in osteoarthritis of the thumb / J. Y. de la Caffiniere // *Revue de chirurgie orthopédique et réparatrice de l'appareil moteur*. – 1991. – Vol. 77, № 5. – P. 312–321.
11. Dieppe, P. A. Are intra-articular steroid injections useful for the treatment of the osteoarthritis joint? / P. A. Dieppe // *British journal of rheumatology*. – 1991. – Vol. 30, № 3. – P. 199.
12. Downing, N. D. Osteoarthritis of the base of the thumb / N. D. Downing, T. R. C. Davis // *Current Orthopaedics*. – 2001. – Vol. 15, № 4. – P. 305–313.
13. Eaton, R. G. Ligament reconstruction for the painful thumb carpometacarpal joint / R. G. Eaton, J. W. Littler // *The Journal of bone and joint surgery. American volume*. – 1973. – Vol. 55, № 8. – P. 1655–1666.
14. Eaton, R. G. Trapeziometacarpal osteoarthritis. Staging as a rationale for treatment / R. G. Eaton, S. Z. Glickel // *Hand Clinics*. – 1987. – Vol. 3, № 4. – P. 455–471.
15. Friedman, D. M. The efficacy of intraarticular steroids in osteoarthritis: a double-blind study / D. M. Friedman, M. E. Moore // *The Journal of rheumatology*. – 1980. – Vol. 7, № 6. – P. 850–856.
16. Froimson, A. I. Tendon arthroplasty of the trapezio-metacarpal joint / A. I. Froimson // *Clinical orthopaedics and related research*. – 1970. – Vol. 70. – P. 191–199.
17. Gervis, W. H. A review of excision of the trapezium for osteoarthritis of the trapezio-metacarpal joint after twenty-five years / W. H. Gervis, T. Wells // *The Journal of bone and joint surgery. British volume*. – 1973. – Vol. 55, № 1. – P. 56–57.
18. Gervis, W. H. Excision of the trapezium for osteoarthritis of the trapezio-metacarpal joint / W. H. Gervis // *The Journal of bone and joint surgery. British volume*. – 1949. – Vol. 31B, № 4. – P. 537–539.
19. *Interpositional* arthroplasty for rheumatoid carpometacarpal joint disease / L. H. Millender [et al.] // *The Journal of hand surgery*. – 1978. – Vol. 3, № 6. – P. 533–541.
20. Jones, A. Intra-articular corticosteroids are effective in osteoarthritis but there are no clinical predictors of response / A. Jones, M. Doherty // *Annals of the rheumatic diseases*. – 1996. – Vol. 55, № 11. – P. 829–832.
21. Kehr, M. J. Comparison of intra-articular cortisone analogues in osteo-arthritis of the knee / M. J. Kehr // *Annals of the rheumatic diseases*. – 1959. – Vol. 18. – P. 325–328.
22. Kleinman, W. B. Long-term study of chronic scapholunate instability treated by scapho-trapezio-trapezoid arthrodesis / W. B. Kleinman // *The Journal of hand surgery*. – 1989. – Vol. 14, № 3. – P. 429–445.
23. Lane, L. B. Ligament reconstruction for the painful «prearthritic» thumb carpometacarpal joint / L. B. Lane, R. G. Eaton // *Clinical orthopaedics and related research*. – 1987. – № 220. – P. 52–57.
24. Lane, L. B. Ligament reconstruction of the painful, unstable, nonarthritic thumb carpometacarpal joint / L. B. Lane, D. H. Henley // *The Journal of hand surgery*. – 2001. – Vol. 26, № 4. – P. 686–691.
25. Ligament reconstruction with or without tendon interposition to treat primary thumb carpometacarpal osteoarthritis. A prospective randomized study / G. Kriegs-Au [et al.] // *The Journal of bone and joint surgery. American volume*. – 2004. – Vol. 86-A, № 2. – P. 209–218.
26. Menon, J. Trapeziometacarpal arthritis-results of tendon interpositional arthroplasty / J. Menon, H. R. Schoene, J. C. Hohl // *The Journal of hand surgery*. – 1981. – Vol. 6, № 5. – P. 442–446.
27. Nylen, S. Weilby tendon interposition arthroplasty for osteoarthritis of the trapezial joints / S. Nylen, L. J. Juhlin, H. Lugnegard // *Journal of hand surgery (Edinburgh, Scotland)*. – 1987. – Vol. 12, № 1. – P. 68–72.
28. Pai, S. Presentation and management of arthritis affecting the trapezio-metacarpal joint / S. Pai, S. Talwalkar, M. Hayton // *Acta orthopaedica Belgica*. – 2006. – Vol. 72, № 1. – P. 3–10.
29. Pellegrini, V. D. Jr. Osteoarthritis of the trapeziometacarpal joint: the pathophysiology of articular cartilage degeneration. I. Anatomy and pathology of the aging joint / V. D. Jr. Pellegrini // *The Journal of hand surgery*. – 1991. – Vol. 16, № 6. – P. 967–974.
30. Pellegrini, V. D. Jr. Osteoarthritis of the trapeziometacarpal joint: the pathophysiology of articular cartilage degeneration. II. Articular wear patterns in the osteoarthritic joint / V. D. Jr. Pellegrini // *The Journal of hand surgery*. – 1991. – Vol. 16, № 6. – P. 975–982.
31. Pellegrini, V. D. Jr. Surgical management of basal joint arthritis of the thumb. Part I. Long-term results of silicone implant arthroplasty / V. D. Jr. Pellegrini, R. I. Burton // *The Journal of hand surgery*. – 1986. – Vol. 11, № 3. – P. 303–324.
32. *Prospective* analysis of splinting of the first carpometacarpal joint: an objective, subjective and radiographic assessment / S. Weiss [et al.] // *Journal of hand therapy*. – 2000. – Vol. 13. – № 3. – P. 218–226.
33. *Reactive* synovitis after silicone arthroplasty / C. A. Peimer [et al.] // *The Journal of hand surgery*. – 1986. – Vol. 11, № 5. – P. 624–638.

## □ **Обзоры и лекции**

34. *Reduction* in the need for operation after conservative treatment of osteoarthritis of the first carpometacarpal joint: a seven year prospective study / M. Berggren [et al.] // Scandinavian journal of plastic and reconstructive surgery and hand surgery. – 2001. – Vol. 35, № 4. – P. 415–417.

35. *Resection* of the distal scaphoid for scaphotrapezio-trapezoid osteoarthritis / M. Garcia-Elias [et al.] // Journal of hand surgery (Edinburgh, Scotland). – 1999. – Vol. 24, № 4. – P. 448–452.

36. *Simple* excision of the trapezium for osteoarthritis of the carpometacarpal joint of the thumb / S. Dhar [et al.] // Journal of hand surgery (Edinburgh, Scotland). – 1994. – Vol. 19, № 4. – P. 485–488.

37. *Sirotkova*, M. A new abductor pollicis longus suspension arthroplasty / M. Sirotkova, A. Figus, D. Elliot // The Journal of hand surgery. – 2007. – Vol. 32, № 1. – P. 12–22.

38. *Splinting* in the treatment of arthritis of the first carpometacarpal joint / C. R. Swigart [et al.] // The Journal of hand surgery. – 1999. – Vol. 24, № 1. – P. 86–91.

39. *Swanson*, A. B. Trapezium implant arthroplasty. Long-term evaluation of 150 cases / A. B. Swanson, G. de Groot Swanson, J. J. Watermeier // The Journal of hand surgery. – 1981. – Vol. 6, № 2. – P. 125–141.

40. *The prevalence* of carpal tunnel syndrome in patients with basal joint arthritis of the thumb / T. Florack [et al.] //

The Journal of hand surgery. – 1992. – Vol. 17, № 4. – P. 624–630.

41. *Tomaino*, M. M. Arthroplasty of the basal joint of the thumb. Long-term follow-up after ligament reconstruction with tendon interposition / M. M. Tomaino, V. D. Jr. Pellegrini, R. I. Burton // The Journal of bone and joint surgery. American volume. – 1995. – Vol. 77, № 3. – P. 346–355.

42. *Tomaino*, M. M. Treatment of Eaton stage I trapezio-metacarpal disease. Ligament reconstruction or thumb metacarpal extension osteotomy? / M. M. Tomaino // Hand clinics. – 2001. – Vol. 17, № 2. – P. 197–205.

43. *Trapeziectomy* alone, with tendon interposition or with ligament reconstruction? / T. R. Davis [et al.] // Journal of hand surgery (Edinburgh, Scotland). – 1997. – Vol. 22, № 6. – P. 689–694.

44. *Tytherleigh-Strong*, G. Carpo-metacarpal arthritis of the thumb / G. Tytherleigh-Strong, R. Hampton, C. J. McCullough // Current Orthopaedics. – 1999. – Vol. 13, № 4. – P. 302–308.

45. *Watson*, H. K. Limited wrist arthrodeses. I. The trisacphoid joint / H. K. Watson, R. F. Hempton // The Journal of hand surgery. – 1980. – Vol. 5, № 4. – P. 320–327.

Поступила 4.05.2017 г.